

Paralisia do plexo braquial – uma manifestação rara de infeção osteo-articular

Ana Moutinho^I, Margarida Valério^{II}, Inês Marques^{III}, Catarina Carrusca^{IV},
José Pedro Vieira^V, Delfin Tavares^{VI}, Manuel Cassiano Neves^{VII}

BRACHIAL PLEXUS NEUROPATHY – A RARE MANIFESTATION OF OSTEOARTICULAR INFECTION

ABSTRACT

Background: Brachial palsy is a rare condition beyond the neonatal period. Usually it is caused by physical mechanisms, but may be related with osteo-articular infections. There are few cases describing the association between these infections and true nerve paralysis. On the other hand, pseudo-paralysis or apparent weakness of a limb associated with septic arthritis or osteomyelitis is a well-documented phenomenon

Case Report: We describe three cases of osteoarticular infection manifested by flaccid limb paralysis without the typical systemic signs of infection. The timing of recognition differed among the cases, as well as the therapeutic interventions and the outcome.

Discussion: Osteo-articular infections may go unrecognized in infancy. We highlight this rare manifestation of osteo-articular infection to avoid the delay in diagnosis and associated sequelae.

Keywords: brachial palsy; neuropathy; osteoarticular infection; osteomyelitis; septic arthritis

RESUMO

Introdução: A paralisia do plexo braquial é uma entidade rara após o período neonatal. Resulta habitualmente de mecanismos físicos, mas pode estar relacionada com infeções osteo-articulares. Há poucos casos descritos de associação entre estas infeções e a paralisia secundária a neuropatia. Na maioria dos casos a manifestação mais frequente é a pseudo-paralisia ou fraqueza aparente do membro afetado.

Casos Clínicos: Descrevem-se três casos de infeção osteo-articular manifestada por provável paralisia braquial sem os sinais sistémicos típicos de infeção. O tempo decorrido do início da doença ao estabelecimento do diagnóstico diferiu entre os casos, bem como as intervenções terapêuticas e o resultado.

Discussão: A infeção osteo-articular pode passar despercebida na infância. Alerta-se para esta manifestação rara de infeção osteo-articular, de forma a evitar o atraso no diagnóstico e as respetivas sequelas.

Palavras-chave: paralisia braquial, neuropatia, infeção osteo-articular, osteomielite, artrite séptica

Nascer e Crescer 2015; 24(2):75-8

^I Serviço de Pediatria, Unidade Local de Saúde do Baixo Alentejo, Hospital José Joaquim Fernandes, 7810-849 Beja, Portugal. asm@meo.pt

^{II} Serviço de Pediatria, Hospital São Francisco Xavier, 1449-005 Lisboa, Portugal. margaridajvalerio@gmail.com

^{III} Serviço de Pediatria, Centro Hospital do Barreiro Montijo, Hospital de Nossa Senhora do Rosário, 2830-094 Barreiro, Portugal. anainesdominguesmarques@gmail.com

^{IV} Serviço de Pediatria, Hospital Reynaldo dos Santos, 2600-009 Vila Franca de Xira, Portugal. catarina_carrusca@yahoo.com

^V Unidade de Neurologia Pediátrica, Hospital Dona Estefânia, Centro Hospitalar Lisboa Central, 1169-045 Lisboa, Portugal. josepedrovieira@hotmail.com

^{VI} Serviço de Ortopedia Pediátrica do Hospital Dona Estefânia, Centro Hospitalar Lisboa Central, 1169-045 Lisboa, Portugal. delfintavares@gmail.com

^{VII} Serviço de Ortopedia Pediátrica, Hospital Dona Estefânia, Centro Hospitalar Lisboa Central, 1169-045 Lisboa, Portugal. cassianoneves.manuel@gmail.com

INTRODUÇÃO

A paralisia do plexo braquial resulta de mecanismos físicos, como estiramento ou compressão, ou químicos, como a ação de mediadores inflamatórios.¹⁻³ Ocorre frequentemente no período neonatal (0.6 a 4.6 casos/1000 nados-vivos).

As infeções osteo-articulares são raras na infância e clinicamente distintas. O diagnóstico precoce é difícil devido à ausência de manifestações específicas.²⁻⁵ O atraso no diagnóstico e início de terapêutica apropriada têm implicações importantes no crescimento e desenvolvimento osteo-articular.

A pseudo-paralisia resultante de artrite séptica ou osteomielite é um fenómeno bem documentado, contudo a associação com neuropatia é pouco frequente.⁶⁻⁸

CASOS CLÍNICOS

Caso 1 - Recém-nascido, 20 dias, sexo masculino. Antecedentes pessoais de prematuridade, sem internamento em cuidados intensivos. Cinco dias antes de recorrer ao médico assistente, iniciou diminuição da mobilidade do membro superior esquerdo, sem febre ou irritabilidade. Apresentava bom estado geral e membro superior esquerdo posicionado ao longo do corpo, em rotação interna, sem movimentos espontâneos e flácido. Evidenciava arreflexia total do bicípites, estilorrádial, e tricipital. O reflexo de Moro era assimétrico. A radiografia não mostrou alterações, não tendo efetuado outros exames. Diagnosticou-se “paralisia posicional”. Cinco dias depois mantinha o mesmo estado, evidenciando ainda sinais inflamatórios no joelho e pé direitos. Constatou-se paralisia flácida arreflexica do membro superior esquerdo associada a edema e eritema ligeiros desse ombro, também presentes no terço inferior da coxa e joelho contralaterais. A radiografia do ombro revelou lesão osteolítica da metáfise proximal do úmero esquerdo (Figura 1) e a radiografia do joelho revelou também uma irregularidade metafisária

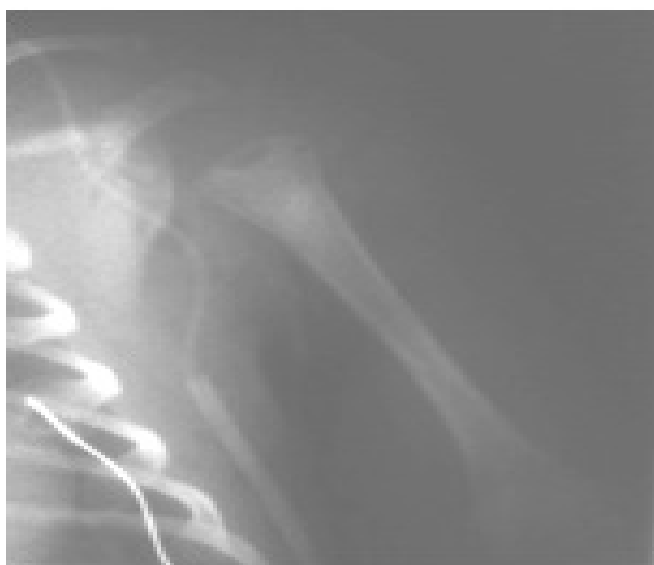

Figura 1 – Radiografia de face do ombro esquerdo evidenciando lesão osteolítica da metáfise proximal do úmero.

ria do fémur compatível com foco infeccioso. As ecografias do ombro esquerdo e do joelho direito mostraram líquido não puro na articulação do ombro, irregularidades da cabeça/ cartilagem umerais e abscesso na metáfise do fémur direito. A avaliação analítica revelou aumento dos parâmetros de inflamação. Diagnosticaram-se artrite séptica do ombro esquerdo e osteomielite do úmero esquerdo e do fémur direito.

Foi submetido a intervenção cirúrgica imediata com drenagem dos abscessos subperiósticos e furagem medular através de múltiplas perfurações no córtex. Iniciou antibioticoterapia com flucloxacilina e gentamicina. A recolha intraoperatória de material purulento permitiu o isolamento de *S.aureus* (sensível às penicilinas e aminoglicosídeos).

A evolução clínica foi favorável, com recuperação gradual da mobilidade do membro superior e remissão da dor. Completou oito semanas de flucloxacilina.

Decorrido um ano de seguimento, persiste limitação ligeira da rotação externa do membro superior esquerdo, secundária a alterações do crescimento por lesão da cartilagem de crescimento.

Caso 2 - Lactente, 8 meses, sexo masculino, previamente saudável. Sem história de infeção ou imunização recentes.

Três dias antes de ser observado no serviço de urgência, iniciou diminuição dos movimentos ativos do membro superior esquerdo. À observação: bom aspeto geral, membro superior esquerdo flácido, sem movimentos espontâneos. Reflexos osteo-tendinosos não despertáveis. Colocou-se a hipótese de artrite séptica. A avaliação analítica revelou leucocitose com neutrofilia e aumento da proteína C reativa e da velocidade de sedimentação. A ecografia do ombro esquerdo evidenciou líquido não puro intra-articular e rodeando o tendão bicipital.

Efetuou-se drenagem da articulação e antibioticoterapia com flucloxacilina endovenosa durante 15 dias, associada a gentamicina nos primeiros cinco dias. Verificou-se melhoria clínica ao fim de uma semana. Completou no total, três semanas de antibioticoterapia (uma semana via oral), com melhoria clínica e imagiológica.

Durante os três anos de seguimento não foram detetadas sequelas.

Caso 3 - Lactente, 12 meses, sexo feminino, com antecedentes pessoais irrelevantes.

No dia anterior ao internamento iniciou diminuição de movimentos e queixas álgicas no membro superior esquerdo. Sem infeção ou imunização recentes.

Apresentava bom estado geral, membro superior esquerdo flácido e imóvel, com reflexos osteo-tendinosos abolidos.

Colocou-se a hipótese de artrite séptica do ombro esquerdo. Analiticamente: leucocitose 16980/uL, sem neutrofilia, proteína C reativa 8,4mg/dL e velocidade de sedimentação (VS) 90mm/h.

A ecografia do ombro esquerdo mostrou líquido não puro rodeando o tendão bicipital (Figura 2). A radiografia evidenciou irregularidade do córtex proximal do úmero esquerdo.

Diagnosticaram-se artrite séptica do ombro e osteomielite do úmero esquerdo. Efetuou flucloxacilina endovenosa durante 13

dias, em associação com gentamicina nos primeiros seis dias. Completou 3 semanas de antibioticoterapia com flucloxacilina oral. Verificou-se melhoria clínica e imagiológica, tendo ficado assintomática ao fim de 10 dias.

Foi seguida durante quatro anos, tendo-se verificado recuperação funcional total do membro superior esquerdo.

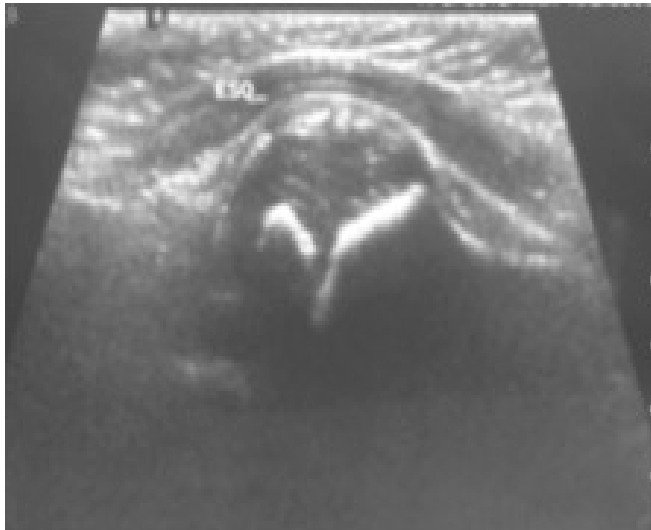


Figura 2 – Ecografia da articulação gleno-umeral mostrando derrame articular.

DISCUSSÃO

A paralisia do plexo braquial tem sobretudo etiologia traumática ou inflamatória (imunização, infeção). No período neonatal a causa principal é o traumatismo mas há relatos de associação a artrite do ombro ou osteomielite do úmero proximal.¹⁻¹¹

Os recém-nascidos e lactentes com infeção osteo-articular podem não manifestar febre ou outros sinais sistémicos e os parâmetros inflamatórios podem não aumentar.^{1,5,8} De uma maneira geral, a doença manifesta-se por uma pseudo-paralisia resultante da defesa à mobilização por dor articular. Nos casos clínicos descritos o que chama a atenção é a paralisia clínica verdadeira. O processo fisiopatológico envolvido na neuropatia do plexo braquial associado a osteomielite é desconhecido. Consideram-se como causas possíveis a compressão nervosa pelo edema dos tecidos moles ou a neuropatia isquémica resultante do envolvimento inflamatório dos *vasa nervorum* (por ataque direto do agente patogénico ou hipersensibilidade).^{2,7}

O diagnóstico tardio de artrite supurativa do ombro pode originar lesão da placa de crescimento e dos centros de ossificação secundários do úmero proximal, resultando no encurtamento do úmero e deformação da sua cabeça, daí a importância do diagnóstico precoce.¹²

A paralisia braquial secundária a artrite séptica ou osteomielite é rara, estando descritos 19 casos.^{1,2,4-8} As idades variaram entre 3 e 90 dias. O lado direito foi mais afectado. Os sintomas

principais foram febre, dor e edema do ombro. A ausência de movimento e reflexos osteotendinosos sugeriram neuropatia do plexo braquial. A electromiografia (EMG) e os estudos de condução nervosa confirmaram o diagnóstico de neuropatia. Na maioria houve leucocitose e VS elevada. As radiografias mostraram envolvimento do ombro, metáfise ou epífise umerais. A antibioticoterapia precoce foi eficaz.¹⁻¹¹ Geralmente a neuropatia do plexo braquial secundária a osteomielite tem bom prognóstico. O caso do lactente descrito por *Gabriel et al* teve o pior desfecho, com parésia evidente três anos depois presumivelmente resultante do atraso no diagnóstico.⁶ Nos outros casos descritos, a recuperação foi total ou praticamente completa, até seis meses depois.¹⁻¹¹ A raridade desta entidade poderá ser devida ao sub-diagnóstico, em situações com evolução favorável.

Os nossos pacientes apresentaram paralisia flácida unilateral do membro superior sem sinais sistémicos de infeção como febre, irritabilidade ou anorexia. Os parâmetros inflamatórios estavam aumentados. A avaliação neurológica evidenciou tônus flácido e ausência de reflexos, compatíveis com paralisia do plexo braquial. Atendendo a que todos os doentes apresentaram uma melhoria do quadro neurológico nas três primeiras semanas, optou-se por não realizar EMG. A sua realização teria meramente um interesse científico, não alterando a atitude terapêutica.

Nos nossos segundo e terceiro casos a recuperação foi excelente, mas no primeiro manteve-se limitação discreta da rotação externa do braço esquerdo, por envolvimento da placa de crescimento proximal do úmero, provavelmente secundária ao diagnóstico tardio. Atualmente o tratamento das infeções osteo-articulares nos lactentes e crianças passa pela antibioticoterapia complementada com drenagem dos abscessos articulares ou intraósseos. O tratamento instituído diferiu entre os casos. No primeiro e no segundo casos realizou-se drenagem articular que no primeiro caso foi complementada com furagem medular para drenagem de abscesso metafisário. No terceiro caso não foram necessários procedimentos invasivos, devido à precocidade de início da antibioticoterapia e à evolução clínica favorável.

A artrite séptica pode resultar de osteomielite se ocorrer infeção num osso cuja metáfise seja intra-articular, com rutura de abscesso sub-periosteal para o interior da articulação. Esta situação é frequente na articulação coxo-femoral, mas pode também ocorrer no ombro, tornozelo e cotovelo.⁴ Verificou-se no primeiro e terceiro casos.

Permanece por esclarecer se a paralisia braquial secundária a artrite séptica ou osteomielite é uma pseudo-paralisia ou uma neuropatia verdadeira. O diagnóstico diferencial baseia-se nos achados clínicos e neurofisiológicos. Na pseudoparalisia, o movimento causa dor mas é possível; os reflexos osteotendinosos estão presentes; a EMG é normal e a recuperação é rápida. Na paralisia verdadeira, o membro apresenta-se flácido; os reflexos osteotendinosos estão ausentes e a EMG revela sinais de desnervação. Nos nossos pacientes a clínica foi sugestiva de neuropatia (membro flácido e reflexos ausentes).^{1,2}

A infeção osteo-articular pode passar despercebida na infância, sendo necessário um elevado índice de suspeição. O primeiro sinal é muitas vezes a pseudo-paralisia e o desconforto provocado pela mobilização passiva, sendo frequente a ausência de febre. Conforme ilustrado nos casos descritos, o início agudo de paralisia flácida arreflexica de um membro pode ser a única manifestação, mesmo antes do aparecimento da dor. O reconhecimento e tratamento precoces podem evitar a destruição articular, paragem do crescimento e diminuir o potencial dano neurológico. É importante individualizar o tratamento de forma a otimizar o resultado.

REFERÊNCIAS BIBLIOGRÁFICAS

1. Pavone V, Politi MR, Vecchio M, Romano C, Falsaperla R, Pavone P et al. Plexus Neuropathy in Infants Secondary to Arthro-Osteomyelitis: Report of 2 Cases and Review of the Literature. *Int J Clin Pediatr* 2012; 1 (4-5): 136-40.
2. Sadleir LG, Connolly MB. Acquired brachial plexus neuropathy in the neonate: a rare presentation of late onset group-B streptococcal osteomyelitis. *Dev Med Child Neurol* 1998; 40:496-9.
3. Alfonso DT. Causes of Neonatal Brachial Plexus Palsy. *B Hosp Joint Dis Ort* 2011; 69(1): 11-6.
4. Min-Kyu Nar, Ka Em Kua, Chun-Hung Wu. Septic Arthritis and Acute Osteomyelitis in Early Infancy. *J Clin Neonatol* 1999; Vol.6 No.2.
5. Isaacs D, Bower BD, Moxon ER. Neonatal osteomyelitis presenting as nerve palsy. *Br Med J (Clin Res Ed)* 1986; 292: 1071.
6. Gabriel SR, Thometz JG, Jaradeh S. Septic arthritis associated with brachial plexus neuropathy. *J Bone Joint Surg Am* 1996; 78 A: 103-5.
7. Estienne M, Scaioli V, Zibordi F, Angelini L. Enigmatic Osteomyelitis and Bilateral Upper Limb Palsy in a Neonate. *Pediatr Neurol* 2005; 32: 56-9.
8. Mascarenhas A, Almeida C, Constantino C, Soudo AP, Calado E, Vieira JP. Septic arthritis presenting as brachial plexus neuropathy. *BMJ Case Rep* 2011 10.1136/bcr.12.2010.3562.
9. Yuille TD. Limb infections in infancy presenting with pseudoparalysis. *Arch Dis Child* 1975; 50: 953.
10. Bennet GC, Harrold AJ. Prognosis and early management of birth injuries to the brachial plexus. *BMJ* 1976; 1: 1520-1.
11. Clay SA. Osteomyelitis as a cause of brachial plexus neuropathy. *Am J Dis Child* 1986; 136: 1054-6.
12. Bos CFA, Mol LJCD, Obermann WR, Tjin a Ton ER. Late sequelae of neonatal septic arthritis of the shoulder. *J Bone Joint Surg Br* 1998; 80-B: 645-50.

ENDEREÇO PARA CORRESPONDÊNCIA

Ana Moutinho
Unidade Local de Saúde do Baixo Alentejo
Hospital José Joaquim Fernandes
Rua Dr. António Fernando Covas Lima
7801-849 Beja
e-mail: asm@meo.pt
telefone: 917 456 654

Recebido a 22.07.2014 | Aceite a 02.12.2014