

CASO CLÍNICO ARP N°8: QUAL O SEU DIAGNÓSTICO?

ARP CASE REPORT N° 8 WHAT IS YOUR DIAGNOSIS?

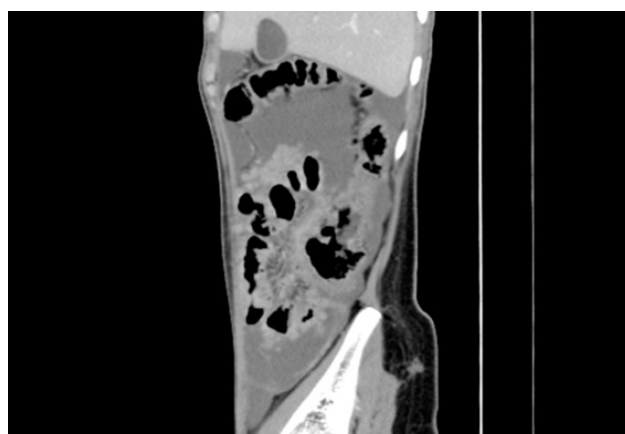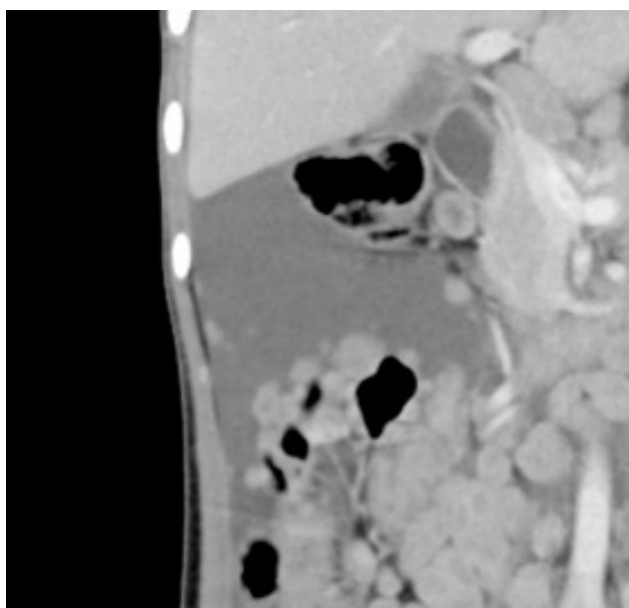
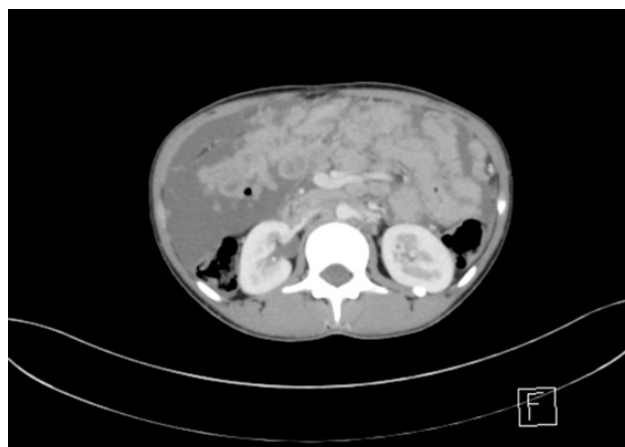
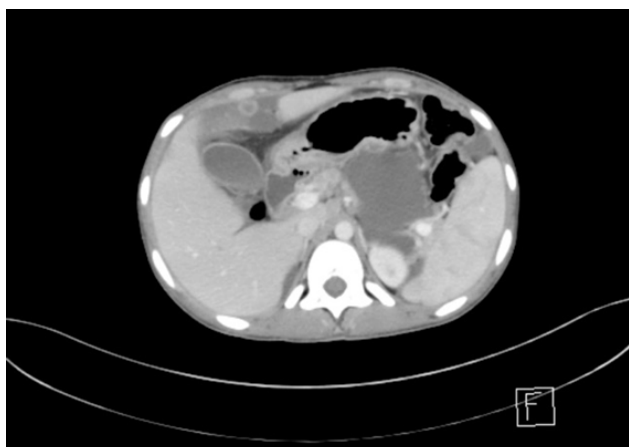
Henrique Rodrigues

João Carlos Costa Diagnóstico por Imagem / Clínica Girassol

Apresentação do caso

Paciente do sexo feminino, raça negra, com 16 anos. Emagrecimento marcado desde há 3 meses, astenia, adinamia e dor abdominal difusa.

Laboratorialmente mostrava pancitopenia e discreta elevação da PCR.



Envie a sua resposta contendo o(s) diagnóstico(s), para o endereço de email actarp.on@gmail.com.
Os nomes dos autores das respostas correctas serão publicados no próximo número da ARP na solução do caso.