

CASO CLÍNICO ARP Nº 6: PNEUMONIA POR *PNEUMOCYSTIS JIROVECI* COMPLICADA POR PNEUMOTÓRAX, PNEUMOMEDIASTINO E ENFISEMA SUBCUTÂNEO

ARP CASE REPORT Nº 6: PNEUMOCYSTIS PNEUMONIA COMPLICATED WITH PNEUMOTHORAX, PNEUMOMEDIASTINUM AND SUBCUTANEOUS EMPHYSEMA

Manuela França

Assistente Hospitalar de Radiologia
Centro Hospitalar do Porto

Respostas correctas ao Caso Clínico Nº 6

Ana Rita Ventosa
Carlos Silva
Carolina Carneiro

Apresentação do caso

Um paciente do sexo masculino de 43 anos, com infeção HIV (com contagem CD4 de 10/ μ l) recorre ao Serviço de Urgência por dispneia. Não há história de trauma ou outros antecedentes relevantes. Foi realizada uma radiografia de tórax, seguida de TC torácico.

A radiografia do tórax (Fig. 1) revelou opacidades em vidro despolido no parênquima pulmonar, bilaterais e difusas, e sinais de enfiseма subcutâneo (*) e de pneumomediastino (setas). A TC torácica (Figs. 2 e 3) confirmou a presença de pneumomediastino e de enfiseма subcutâneo na parede torácica, e revelou a presença de pneumotórax bilateral (setas pretas). O parênquima pulmonar apresentava um aumento da densidade em vidro despolido, bilateral e simétrico, com pequenas lesões quísticas associadas (seta branca), localizadas sobretudo nos lobos superiores.

Perante estes achados imagiológicos, e considerando tratar-se de um paciente com infeção HIV e imunocomprometido

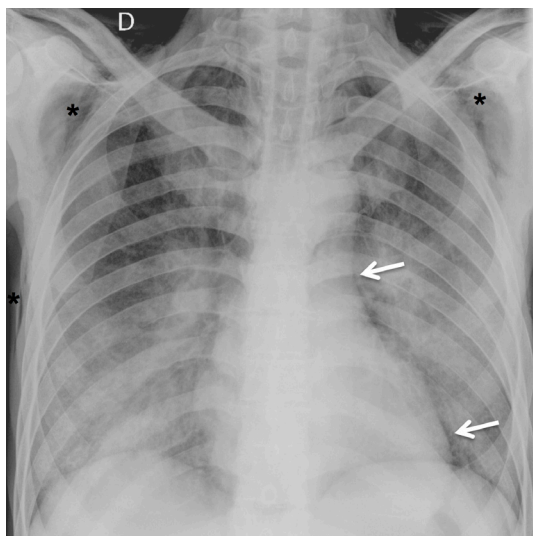


Figura 1 – Radiografia de tórax, incidência postero-anterior.

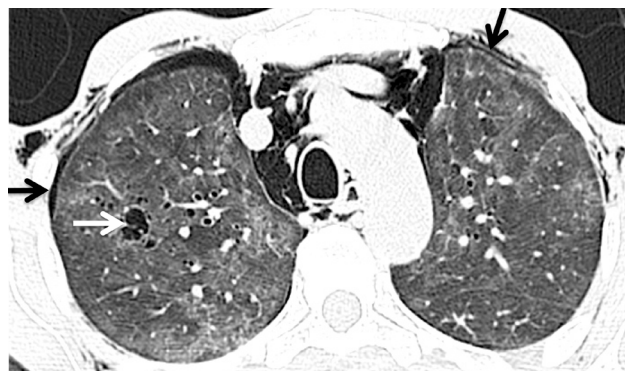

Figura 2 – TC torácico, imagem axial, janela pulmonar.

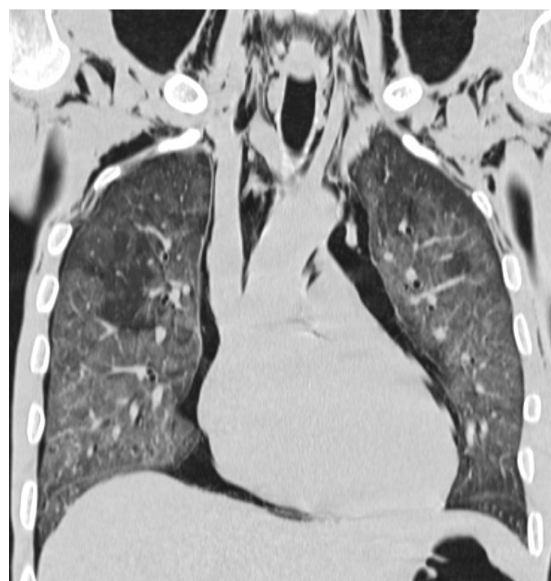

Figura 3 – TC torácico, imagem de reformatação coronal, janela pulmonar.

(paciente com SIDA), colocou-se a possibilidade de uma pneumonia por *Pneumocystis jirovecii* (PPJ) complicada por pneumotórax, pneumomediastino e enfisema subcutâneo. A gasimetria arterial, com o paciente respirando ar ambiente, revelou hipoxemia (PaO₂ de 47 mmHg, saturação 83.5%). O paciente foi internado para tratamento, tendo sido realizada broncoscopia com colheita de lavado broncoalveolar. O exame microscópico do lavado bronco-alveolar revelou a presença de *Pneumocystis jirovecii*, confirmando assim o diagnóstico imagiológico de PPJ. Ao 12º dia de internamento, o paciente morreu em ARDS (acute respiratory distress syndrome).

Discussão

Entre as principais causas de pneumotórax no adulto encontram-se causas iatrogênicas, traumatismo torácico (incluindo barotrauma pulmonar), enfisema pulmonar, asma, inalação de cocaína e pneumonia, nomeadamente por *Pneumocystis jirovecii*. O pneumotórax espontâneo nos pacientes com infecção HIV resulta mais frequentemente de infecções bacterianas, PPJ e tuberculose pulmonar. A PPJ é a causa mais comum de pneumotórax nos pacientes HIV com contagem de linfócitos CD4 <200/μl ou nos pacientes com SIDA¹.

Por outro lado, a ocorrência de pneumomediastino é uma complicação rara da infecção por *Pneumocystis*, com poucos casos publicados na literatura, estimando-se uma prevalência entre 0.4 e 3.3%². Numa análise recente de 11 casos de pneumomediastino em pacientes HIV descritos na literatura, todos os casos de pneumomediastino estavam associados a pneumonia bilateral, praticamente todos por *Pneumocystis jirovecii* (apenas um caso por infecção por citomegalovírus)². O pneumomediastino pode ocorrer em qualquer fase da infecção por *Pneumocystis jirovecii*: como primeira manifestação da doença, como sucedeu no neste paciente, durante o tratamento médico, ou como complicação iatrogénica de ventilação assistida ou biópsia. A mortalidade associada a esta complicação é elevada (cerca de 55%)².

Nos pacientes com PPJ, o pneumomediastino e pneumotórax provavelmente resultam da fuga de ar a partir de lesões quísticas pulmonares (pneumatocelos), que se desenvolvem por ação de proteases libertadas por macrófagos, necrose isquémica dos vasos e/ou da distensão dos alvéolos, secundárias à inflamação brônquica causada pelo agente infeccioso³. A rotura das bolhas de gás para o espaço pleural resulta em pneumotórax. Por outro lado, o ar pode estender-se ao longo das bainhas vasculares até ao hilo pulmonar e mediastino (efeito de Macklin)⁴.

Referências

1. Rivero A, Perez-Camacho I, Lozano F, Santos J, Camacho A, Serrano A, et al. Etiology of Spontaneous Pneumothorax in 105 HIV-infected Patients Without Highly Active Antiretroviral Therapy. *Eur J Radiol.* 2009;71:264-8.
2. Cheng WL, Ko WC, Lee NY, Chang CM, Lee CC, Li MC, et al. Pneumomediastinum in Patients with AIDS: a Case Report and Literature Review. *Int J Infect Dis.* 2014;22:31-4.
3. Mina MN, Soubani AO. Complication of *Pneumocystis jirovecii* Pneumonia. *Respiration.* 2011;82:288-9.
4. Murayama S, Gibo S. Spontaneous Pneumomediastinum and Macklin Effect: Overview and Appearance on Computed Tomography. *World J Radiol.* 2014;6:850-4.

A PPJ é a infecção oportunista com maior prevalência nos pacientes infectados por HIV. A incidência de PPJ diminuiu consideravelmente com a introdução das terapêuticas anti-retrovirais (HAART) e com o uso disseminado da profilaxia da PPJ com trimetropim-sulfametoxazole. Mesmo assim, continua a ser a infecção pulmonar oportunista mais comum nos pacientes infectados por HIV, sobretudo nos pacientes com contagens de CD4 inferiores a 200 células/μl.

Os sintomas de febre, tosse seca e dispneia são muitas vezes insidiosos. Ao exame objetivo, pode observar-se taquipneia, taquicardia e algumas alterações auscultatórias.

Os achados clássicos na radiografia torácica são um padrão intersticial bilateral e simétrico, peri-hilar ou difuso, que pode ser reticular ou em vidro despolido⁵. Estas opacidades podem progredir para consolidações do parênquima. Contudo, a radiografia pode ser normal em 10-39% dos pacientes com PPJ⁶. A TC torácica tem maior sensibilidade e especificidade do que a radiografia torácica para diagnóstico de PPJ. Os achados mais frequentes são os infiltrados bilaterais em vidro despolido, extensos, que podem porém ter distribuição preferencial pelas regiões peri-hilares ou pelos lobos superiores⁷. A presença de opacidades em vidro despolido na TC pulmonar, em pacientes com SIDA, especialmente naqueles com hipoxemia, é altamente sugestiva de PPJ. Adicionalmente, podem observar-se lesões quísticas de parede fina e pneumotórax.

No diagnóstico diferencial das opacidades em vidro despolido nos pacientes com HIV, devem ser consideradas a infecção por CMV (causa rara de pneumonia nos doentes com SIDA) e a pneumonia intersticial linfocítica (apresentam opacidades nodulares como achado principal)⁶.

O diagnóstico de infecção por *Pneumocystis jirovecii* baseia-se na detecção da PCR ou na identificação dos micro-organismos no exame microscópico do lavado bronco-alveolar ou expetoração. O tratamento da PPJ consiste na antibioterapia com trimetropim-sulfametoxazole. Por outro lado, o tratamento para o pneumomediastino e pneumotórax é de suporte, com introdução de dreno torácico se se desenvolver pneumotórax hipertensivo.

Conclusão

A PPJ deve ser considerada em pacientes com infecção HIV e pneumotórax ou pneumomediastino, sobretudo perante o achado de opacidades pulmonares em vidro despolido. O diagnóstico imagiológico de PPJ é sugerido por infiltrados pulmonares em vidro despolido, predominantemente nas regiões peri-hilares e nos lobos superiores, frequentemente com lesões quísticas associadas.

5. Franquet T, Giménez A, Hidalgo A. Imaging of Opportunistic Fungal Infections in Immunocompromised Patient. *Eur J Radiol.* 2004;51:130-8.

6. Castañer E, Gallardo X, Mata JM, Esteba L. Radiologic Approach to the Diagnosis of Infectious Pulmonary Diseases in Patients Infected with the Human Immunodeficiency Virus. *Eur J Radiol.* 2004;51:114-29.

7. Marchiori E, Müller NL, Soares Souza A Jr, Escuissato DL, Gasparetto EL, Franquet T. Pulmonary Disease in Patients with AIDS: High-Resolution CT and Pathologic Findings. *AJR Am J Roentgenol.* 2005;184:757-64.