

Caso Clínico / Radiological Case Report

NEOPLASIA GÁSTRICA: PECULIARIDADES DO ADENOCARCINOMA MUCINOSO*GASTRIC CANCER: MUCINOUS ADENOCARCINOMA PECULIARITIES***Ana Pinho Oliveira¹, Alexandre Mota², Ângela Figueiredo², Joanne Lopes³, Cláudia Martins¹, Carla Ferreira Santos⁴**¹Serviço de Medicina, Centro Hospitalar Tondela-Viseu, EPE²Serviço de Imagiologia, Centro Hospitalar Tondela-Viseu, EPE³Assistente Graduada de Anatomia Patológica, Serviço de Anatomia Patológica do Centro Hospitalar de São João⁴Serviço de Medicina/Unidade de Cuidados Intensivos Polivalente, Centro Hospitalar Tondela-Viseu, EPE

Diretor do Serviço de Medicina:

Dr. António Monteiro

Diretor do Serviço de Imagiologia:

Dr. Duarte Silva

Correspondência

Ana Isabel de Pinho Oliveira

Serviço de Medicina

Centro Hospitalar Tondela-Viseu

Av. Rei D. Duarte

3504-509 Viseu

e-mail: ana_ip_oliveira@hotmail.com

Recebido a 03/01/2016

Aceite a 26/02/2016

Abstract

Gastric mucinous adenocarcinoma, a rare histological subtype of gastric cancer, is characterized by the presence of calcifications which, together with other peculiarities, allows its suspicion by currently available imaging techniques. The authors describe the case of a patient with this subtype of gastric neoplasia and revise its imaging and pathophysiological characteristics.

Key-words

Mucinous adenocarcinoma; Stomach neoplasms; Computed tomography.

Resumo

O adenocarcinoma mucinoso gástrico, um subtipo histológico raro das neoplasias gástricas, caracteriza-se pela presença de calcificações o que, aliado a outras peculiaridades, permite a sua suspeição pelas atuais técnicas de imagem disponíveis. Os autores descrevem o caso de um doente com este subtipo de neoplasia gástrica e reveem as características imagiológicas e fisiopatológicas desta patologia.

Palavras-chave

Adenocarcinoma mucinoso; Neoplasias do estômago; Tomografia computadorizada.

Introdução

O adenocarcinoma gástrico constitui cerca de 90 a 95% de todos os tumores malignos gástricos¹. Contrariamente às neoplasias da tireóide, mama ou ovário, as neoplasias do tubo digestivo raramente se apresentam com calcificações². No entanto, o adenocarcinoma mucinoso gástrico (ADMG), subtipo histológico pouco frequente (2 a 6% de todas as neoplasias gástricas)^{3,4}, constitui uma das exceções, tendo sido o primeiro relato deste tipo de neoplasia realizado em 1913 por Gruber.

Os autores descrevem o caso clínico de um doente com ADMG e realçam as suas particularidades imagiológicas e fisiopatológicas.

Caso Clínico

Homem de 67 anos de idade, com antecedentes de bronquite asmática, sinusite, hérnia umbilical, obesidade, alcoolismo descontinuado há 2 anos e tabagismo ativo (50 UMA). Recorreu ao Serviço de Urgência (SU) por quadro de dispneia e dor torácica esquerda de características pleuríticas, com 15 dias de evolução. Negada febre, hemoptises, agravamento do padrão

habitual de tosse, perda ponderal, anorexia, alterações recentes do trato gastrointestinal ou génito-urinário.

À admissão no SU constatou-se de relevante: baquetamento digital, com manchas de nicotina nos dedos; polipneia ligeira sem O₂ suplementar (SpO₂ 90%); apirexia; auscultação pulmonar: hipoventilação generalizada, com crepitações bibasais e sibilos dispersos bilateralmente; abdómen: globoso, indolor, com hérnia umbilical sem sinais inflamatórios, redutível, sem massas ou organomegalias palpáveis, ruídos hidroaéreos de timbre e frequência normais; sem edemas periféricos ou sinais de trombose venosa profunda. A gasimetria arterial mostrou insuficiência respiratória tipo 2, sendo que analiticamente não se evidenciou alterações de relevo, com exceção de proteína C reativa de 11,16 mg/dL (valor normal < 0,50). A radiografia torácica (Fig. 1) mostrou aspetos compatíveis com derrame pleural bilateral, mais exuberante à esquerda, com desvio contralateral do mediastino, achados confirmados por ecografia. Foi efetuada toracocentese diagnóstica e evacuadora: líquido pleural de aspeto sero-hemático, com exame bioquímico sugestivo de exsudado. O doente foi internado para estudo etiológico do derrame pleural. Analiticamente verificou-se elevação do marcador

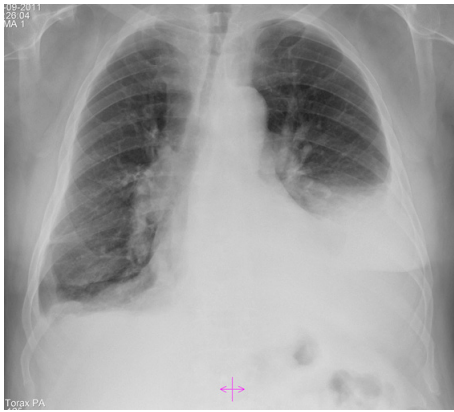


Figura 1 – Radiografia de Tórax - derrame pleural bilateral, maior à esquerda, com desvio direito do mediastino.

tumoral CA 125 (371.5 U/mL para um valor normal < 35) e uma velocidade de sedimentação de 28 mm/1ª hora, sem outras alterações de relevo. Perante a hipótese de neoplasia, foi solicitada uma tomografia computadorizada toraco-abdomino-pélvica que evidenciou espessamento da parede gástrica com múltiplas calcificações envolvendo toda a espessura da mesma, correspondendo a provável neoplasia, com várias adenopatias perigástricas, duas delas calcificadas – foi colocada a hipótese de tratar-se de um ADMG (Figs. 2 a 5). Posteriormente foi realizada Endoscopia Digestiva Alta (Figs. 6 e 7) que mostrou volumosa lesão de aspeto infiltrativo, ulcerada, friável, envolvendo toda a porção distal do corpo gástrico. O exame histológico (Figs. 8 e 9) foi compatível com adenocarcinoma mucinoso com células isoladas em anel de sinete, comprovando a hipótese inicialmente colocada. Por não apresentar condições cirúrgicas, após discussão multidisciplinar, foi decidida a instituição de quimioterapia paliativa.

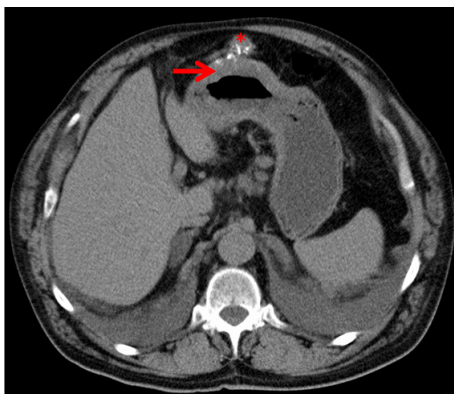


Figura 2

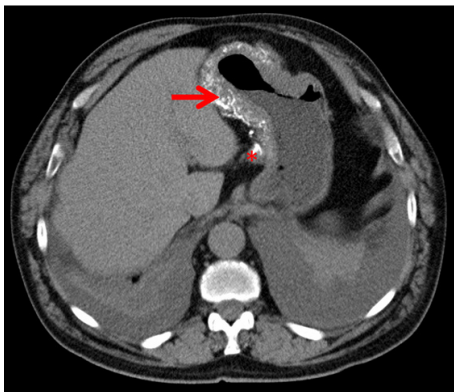


Figura 3

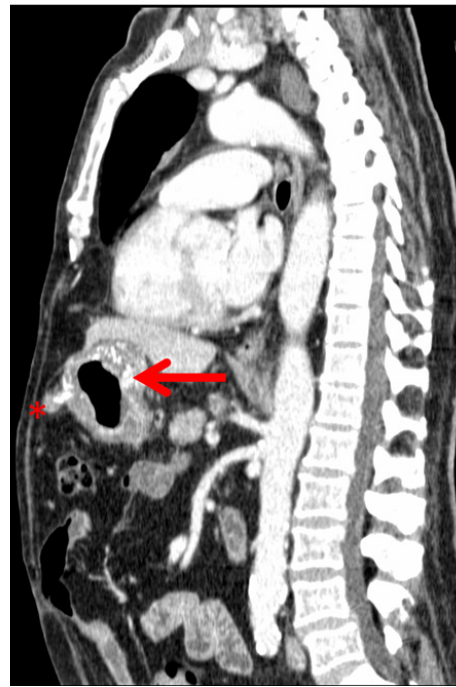

Figura 4

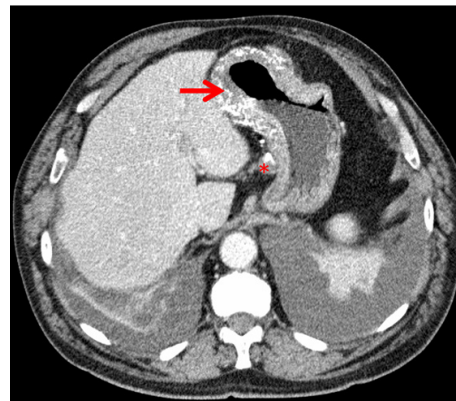

Figura 5

Figuras 2 a 5 – imagens de Tomografia Computorizada sem (Figuras 2 e 3) e com contraste endovenoso (Figuras 4 e 5). Verifica-se espessamento da parede gástrica com múltiplas calcificações envolvendo toda a espessura da mesma (seta). Adicionalmente observam-se adenopatias perigástricas calcificadas (asterisco).

Discussão

Segundo a definição da Organização Mundial de Saúde, o ADMG constitui uma neoplasia que apresenta uma quantidade considerável de mucina a nível extracelular (\geq a 50% do volume tumoral)^{1,4}. Histologicamente as células tumorais podem formar uma arquitetura glandular e aglomerados irregulares de células, com células em anel de sinete dispersas nos pools de mucina⁵. O ADMG permanece um tumor de difícil tratamento devido ao seu estadio avançado aquando do diagnóstico¹. Não se compreende por que motivo o ADMG invade de forma agressiva a parede gástrica e se apresenta em idades avançadas. Segundo um estudo de Choi et al⁴, um possível mecanismo é o facto de que a mucina extracelular funcione como um meio infiltrativo para as camadas circundantes facilitando assim a penetração e migração das células tumorais, com subsequente invasão da serosa da parede gástrica e disseminação linfática⁶. Como já referido, uma das características desta neoplasia é a presença de calcificações. São conhecidos três tipos de calcificações gástricas^{1,7}: mucinosas (observadas no

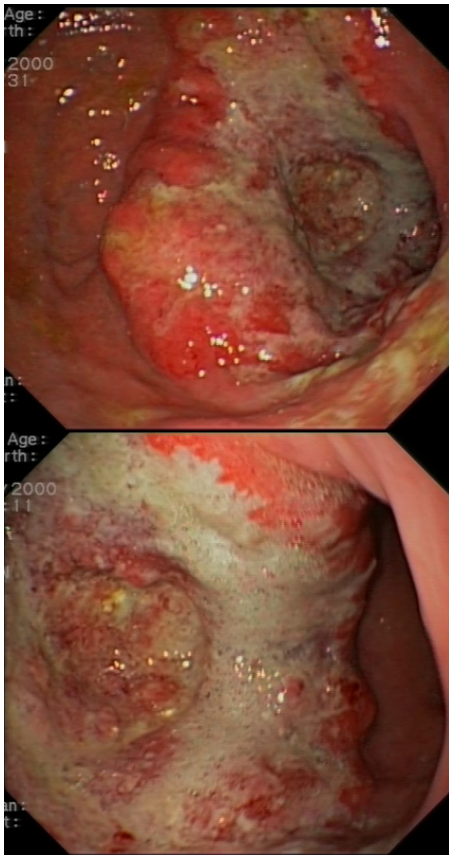


Figura 6

Figura 7

Figuras 6 e 7 – imagens de Endoscopia Digestiva Alta. Visualiza-se volumosa lesão de aspeto infiltrativo, ulcerada, friável, envolvendo toda a porção distal do corpo gástrico.

adenocarcinoma mucinoso), psamomatosas (presentes no adenocarcinoma não mucinoso e não visíveis no estudo radiológico) e ossificação heterotópica (associadas a adenocarcinoma bem diferenciado, em localização primária ou secundária). A ocorrência de calcificações pode decorrer de dois mecanismos distintos:

- calcificações distróficas que se desenvolvem em tecidos necróticos devido ao facto das proteínas desnaturadas, juntamente com iões de fosfato e posterior reação com compostos de cálcio, conduzirem ao desenvolvimento de precipitados de fosfato de cálcio (a produção de dióxido de carbono decresce no tecido necrótico, o que aumenta o pH e leva à deposição de sais de cálcio)^{1,2,7}. Este mecanismo implica a existência de lesão prévia no local de formação da calcificação^{7,8}.
- calcificações metastáticas que têm como mecanismo subjacente uma hipercalcemia sistémica, sendo que os tecidos em que as calcificações se desenvolvem não têm lesão subjacente⁷.

O mecanismo subjacente no ADMG será o primeiro referido, o distrófico¹. No entanto, sabe-se também que os tecidos

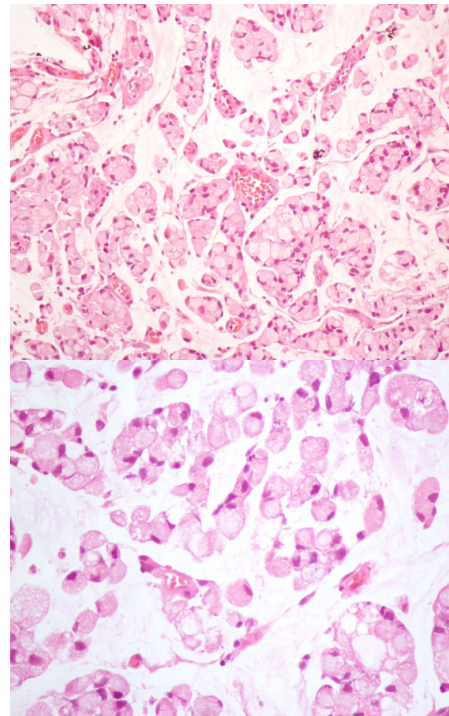


Figura 8

Figura 9

Figuras 8 e 9 – Imagens de histologia relativas a biópsia de lesão gástrica. Coloração por Hematoxilina-Eosina. Figura 8 (ampliação 200x) - adenocarcinoma mucinoso produtor de lagos de muco extracelular e com células em anel de sinete dispostas em grupos. Figura 9 (ampliação 400x) - células isoladas em anel de sinete.

formadores de mucina são predispostos ao desenvolvimento de calcificações⁶. A mucina é uma glicoproteína muito semelhante àquelas presentes na zona provisional de calcificação cartilágnea, pelo que terá grande propensão à calcificação⁸. Este último facto, associado ao ambiente alcalino proporcionado pela própria mucina, faz com que os compostos de cálcio calcifiquem facilmente, formando os achados característicos deste subtipo histológico de neoplasia gástrica⁶.

As calcificações descritas no ADMG têm forma habitualmente miliar e distribuição homogénea⁸. A visualização de calcificações gástricas no estudo radiológico, além de raro, pode fazer-nos assim suspeitar do ADMG, como é o caso do nosso doente.

O ADGM apresenta um prognóstico menos favorável comparativamente ao adenocarcinoma não-mucinoso, com estudos a relatarem uma sobrevida aos 5 anos de 18% e 37%, respetivamente⁹. O prognóstico desfavorável com que se relaciona depende muito provavelmente da invasão da parede gástrica e do estadio tardio em que é diagnosticado.

O interesse deste caso reside não só na sua raridade mas também na peculiaridade das características imagiológicas.

Bibliografia

1. Dickson AM, Schuss A, Goyal A, Katz DS. Radiology-Pathology Conference: Calcified untreated gastric cancer. *Clin Imaging*. 2004;28:418-21.
2. Aydemir S, Savranlar A, Engin H, Cihan A, Üstündag Y, Özer T, et al. Gastric wall calcification in gastric cancer relapse: case report. *Turk J Gastroenterol*. 2006;17:50-2.
3. Kawamura H, Kondo Y, Osawa S, Nisida Y, Okada K, Isizu H, et al. A clinicopathologic study of mucinous adenocarcinoma of the stomach. *Gastric Cancer*. 2001;4:83-6.

4. Choi JS, Kim MA, Lee HE, Lee HS, Kim WH. Mucinous Gastric Carcinomas: clinicopathologic and molecular analyses. *Cancer*. 2009;115:3581-90.

5. Hu B, El Hajj N, Sittler S, Lammert N, Barnes R, Meloni-Ehrig A. Gastric cancer: Classification, histology and application of molecular pathology. *J Gastrointest Oncol*. 2012;3:251-61.

6. Park SH, Han JK, Kim TK, Lee JW, Kim SH, Kim YI, et al. Unusual Gastric Tumors: Radiologic-Pathologic Correlation. *RadioGraphics*. 1999;19:1435-46.

7. Balestreri L, Canzonieri V, Morassut S. Calcified gastric cancer—CT findings before and after chemotherapy. Case report and discussion of the pathogenesis of this type of calcification. *Clin Imaging*. 1997;21:122-5.

8. Hwang HY, Choi BI, Han JK, Lee DH, Lee BH, Chung KB, et al. Calcified gastric carcinoma: CT findings. *Gastrointest Radiol*. 1992;17:311-5.

9. Park MS, Yu JS, Kim MJ, Yoon SW, Kim SH, Noh TW, et al. Mucinous versus nonmucinous gastric carcinoma: differentiation with helical CT. *Radiology*. 2002;223:540-6.