

Caso Clínico / Radiological Case Report

**LINFOCINTIGRAFIA NA DETECÇÃO DE QUILOTÓRAX –
A PROPÓSITO DE UM CASO CLÍNICO***DETECTION OF CHYLOTHORAX USING LYMPHOSCINTIGRAPHY –
CASE REPORT***Ana Rita Fernandes¹, Teresa Faria¹, Ana Oliveira¹, Maria Berta Pérez¹, Tiago Vieira¹, Victor Alves¹,
Adriana Pinto¹, Rita Boaventura², João Maciel³, Pedro Bastos³, Jorge Pereira¹**

¹Serviço de Medicina Nuclear, Centro Hospitalar São João, E.P.E., Porto
²Serviço de Pneumologia, Centro Hospitalar São João, E.P.E., Porto
³Serviço de Cirurgia Cardiorábrica, Centro Hospitalar São João, E.P.E., Porto
Serviço de Medicina Nuclear do Centro Hospitalar de São João. Director de Serviço: Dr. Jorge Gonçalves Pereira

Correspondência

Ana Rita Fernandes
Serviço de Medicina Nuclear
Centro Hospitalar de São João
Alameda Prof. Hernâni Monteiro
4200-319 Porto
e-mail: anaritaoliveirafernandes@gmail.com

Recebido a 17/02/2016

Aceite a 23/03/2016

Resumo

Mulher de 24 anos, com diagnóstico de quilotórax persistente à esquerda. Foi realizada linfocintigrafia e SPECT/CT, que mostrou hiperactividade no hemitórax esquerdo, com maior extensão basal posterior, que correspondeu à origem da fuga. Este caso clínico mostra que a linfocintigrafia SPECT/CT pode apontar para o local da fuga e volume da mesma, sendo uma mais-valia para a orientação terapêutica, nomeadamente a programação pré-operatória.

Palavras-chave

Quilotórax; Linfocintigrafia; SPECT/CT.

Abstract

A 24-year-old woman with history of persistent left chylous pleural effusion was referred for lymphoscintigraphy. Lymphoscintigraphy and single-photon emission computed tomography (SPECT)/CT, showed activity in the left hemithorax, and was coincident with the site of lymphatic leakage. The case demonstrates that lymphoscintigraphy SPECT/CT can point to the chyle leakage site and its volume and can be an asset to the therapeutic orientation, including preoperative program.

Key-words

Chyle; Lymphoscintigraphy; SPECT/CT.

Introdução

O quilotórax é uma condição rara que consiste na acumulação de linfa no espaço pleural, devido a lesão ou obstrução do ducto torácico ou de um dos seus ramos^{1,2,3,4}. O diagnóstico é feito pelo nível de triglicéridos no líquido pleural (acima de 110 mg/dL)¹⁻⁴.

A linfocintigrafia é um exame simples e minimamente invasivo que fornece informação funcional da anatomia linfática e que contribui para a localização da fuga e determinação do volume da mesma. Tem, também, um papel importante no seguimento destes doentes^{1-3,5}.

Caso clínico

Mulher de 24 anos, com diagnóstico de quilotórax persistente à esquerda (triglicéridos no líquido pleural - 2929 mg/dL), com três meses de evolução. Sem outros antecedentes patológicos ou cirúrgicos relevantes. A TAC do tórax descrevia uma fina lâmina de líquido pleural com localização basal.

Foi requisitada uma linfocintigrafia, que foi realizada após a administração subcutânea de 55,5 MBq de nanocolóides-Tc-99m, no 1º espaço inter-digital de ambos os pés, estando a doente com dreno torácico com pressão negativa.

Foram adquiridas imagens em varrimento do corpo inteiro, 15 minutos e 6 horas após injeção, imagens estáticas do tórax, bem como tomografias computadorizadas de emissão (SPECT)

e de transmissão (para correcção de atenuação e localização anatómica) do tórax, 6 horas após a injeção.

Discussão

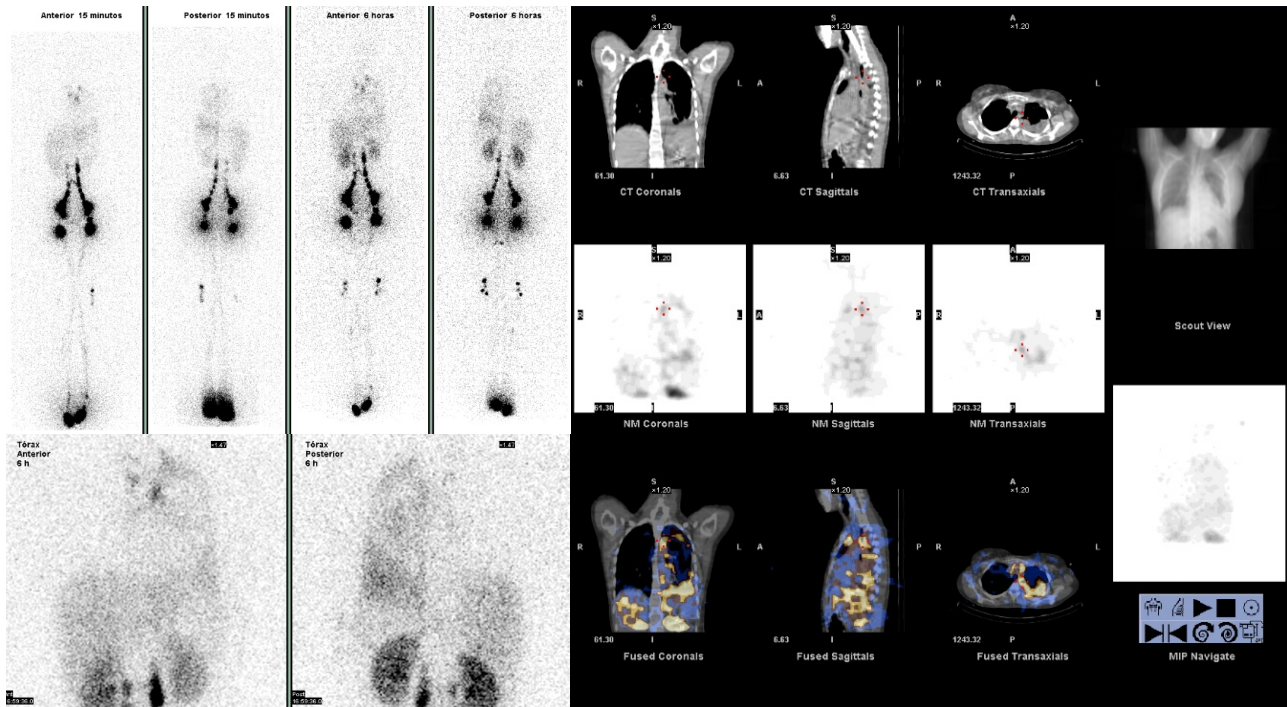
A linfocintigrafia, para além da normal progressão linfática do radiofármaco, bilateralmente, até aos grupos inguinais e ilíacos externos, mostrou hiperactividade no hemitórax esquerdo – na topografia do derrame –, com maior extensão basal posterior, num aspecto compatível com a informação clínica de quilotórax.

A doente foi, posteriormente, submetida a cirurgia torácica em que, após a laqueação do ducto torácico, se detectou fuga de linfa da região do ângulo costo-frénico esquerdo, tendo sido laqueados os pequenos vasos linfáticos de onde provinha a linfa e realizada talcagem da pleura parietal. Verificou-se bom resultado pós-operatório (ausência de recorrência após a alta).

A origem da fuga correspondeu à área de maior extensão da hiperactividade na linfocintigrafia.

Conclusão

O tratamento do quilotórax pode ser conservador ou cirúrgico, dependendo da etiologia, do grau de infiltração e da clínica^{4,6}. A linfocintigrafia pode apontar para o local e extensão da fuga, sendo uma mais-valia para a orientação terapêutica, nomeadamente a programação pré-operatória.



Referências

1. Das J, Thambudurai R, Ray S. Lymphoscintigraphy Combined With Single-Photon Emission Computed Tomography-Computed Tomography (SPECT-CT): A Very Effective Imaging Approach For Identification Of The Site Of Leak In Postoperative Chylothorax. *Indian J Nucl Med.* 2015 Apr-Jun; 30(2):177-9.
2. Kotani K, Kawabe J, Higashiyama S, Shiomi S. Lymphoscintigraphy With Single-Photon Emission Computed Tomography/Computed Tomography is Useful for Determining The Site of Chyle Leakage After Esophagectomy. *Indian J Nucl Med.* 2012 Jul-Sep;27(3):208-9.
3. Yang J, Codreanu I, Zhuang H. Minimal Lymphatic Leakage in an Infant with Chylothorax Detected by Lymphoscintigraphy SPECT/CT. *Pediatrics.* 2014 Aug;134(2):e606-10. doi: 10.1542/peds.2013-2689.
4. Pereira de Lima RJ, Nogueira C, Sanchez J, Tzer M, Rola M. Quilotórax: A Propósito de um Caso Clínico. *Revista Portuguesa de Pneumologia.* 2009 May-June;15(3):521-7.
5. Prevot N1, Tiffet O, Avet Jjr, Quak E, Decousus M, Dubois F. Lymphoscintigraphy and SPECT/CT Using ^{99m}Tc Filtered Sulphur Colloid in Chylothorax. *Eur J Nucl Med Mol Imaging.* 2011 Sep;38(9):1746.
6. Schild HH, Naehle CP, Wilhelm KE, Kuhl CK, Thomas D, Meyer C, et al. Lymphatic Interventions for Treatment of Chylothorax. *Rof.* 2015 Jul;187(7):584-8.