

Caso Clínico ARP n°10: qual o seu diagnóstico?

Arp Case Report n° 10: what is your diagnosis?

Daniel Torres, Lígia Barbosa, Mariana Correia, Tiago Bilhim, Filipe Velosos Gomes, Élia Coimbra

Serviço de Radiologia, Centro Hospitalar de Lisboa Central, Lisboa
Portugal

Apresentação do Caso

Paciente do sexo feminino de 19 anos, assintomática. Sem antecedentes de relevo.

Em análises de rotina revelou alterações inespecíficas da função hepática, nomeadamente aumento da GGT, ALT, AST e FA, sem alterações dos valores de bilirrubina. Marcadores tumorais com valores dentro da normalidade.

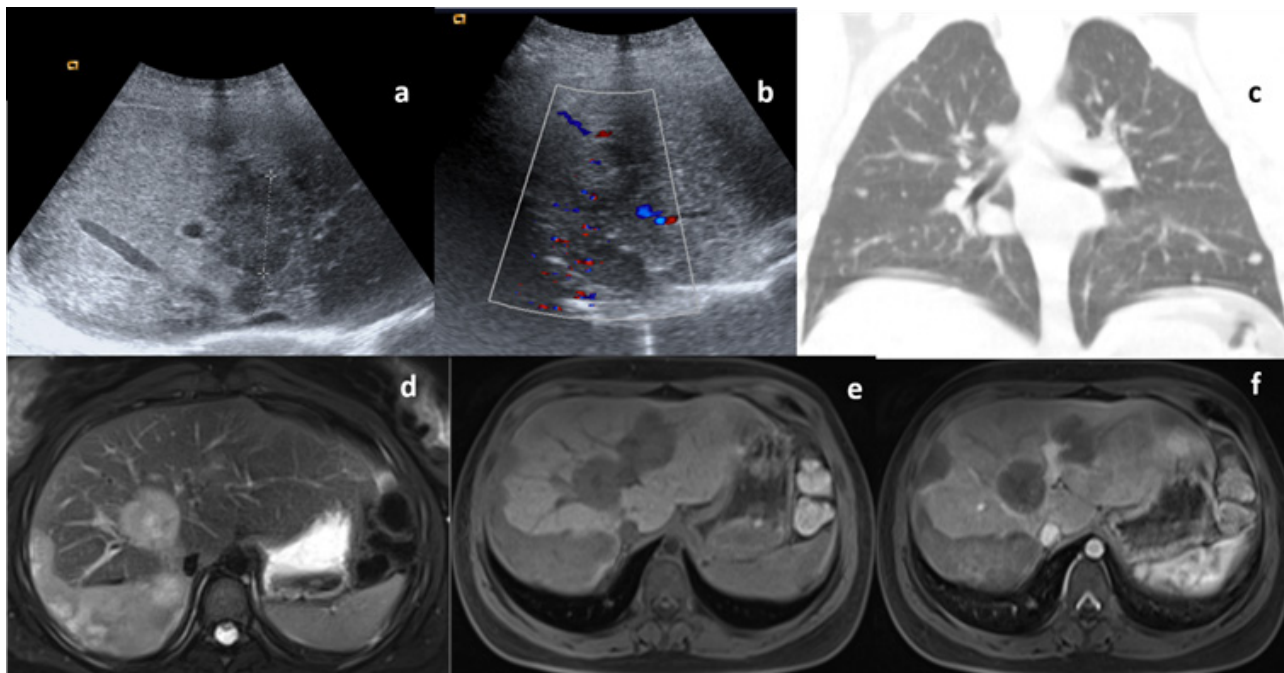


Imagem a e b: estudo ecográfico em modo B com recurso a color doppler; **Imagem c:** Estudo TC coronal; **Imagem d:** RM em ponderação T2; **Imagem e:** RM ponderação T1 FS; **Imagem f:** Imagem T1 FS após administração de gadolínio endovenoso.

Envie a sua resposta contendo o(s) diagnóstico(s), para o endereço de email actarp.on@gmail.com.
Os nomes dos autores das respostas correctas serão publicados no próximo número da ARP na solução do caso.