

## Caso Clínico ARP nº11: Qual diagnóstico principal relacionado com os antecedentes? Qual o procedimento terapêutico proposto?

*Arp Case Report nº 11: What primary diagnosis related to the background? Which the proposed therapeutic procedure?*

**Belarmino Gonçalves**

Serviço de Radiologia de Intervenção, IPO Porto, FG, Porto, Portugal

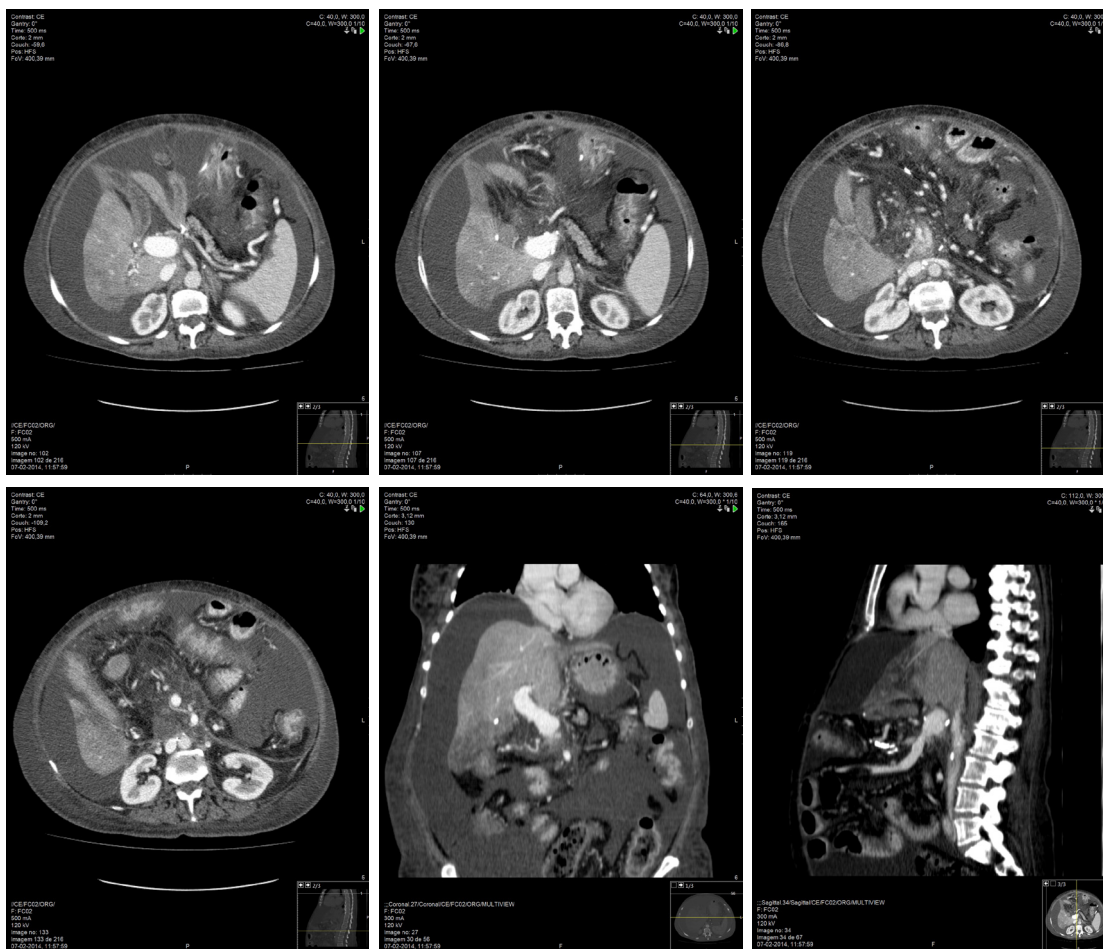
### Apresentação do Caso

67 anos, sexo feminino.

AdenoCa da porção cefálica do pâncreas envolvendo o confluente esplenomesentérico e submetida a DPC com plastia venosa do confluente e complicada com trombose completa do ramo esquerdo da veia porta.

6 meses depois apresentou o seguinte quadro clínico:

- Ascite progressiva com anasarca com 3 meses de evolução.
- Sem sinais de progressão tumoral (radiológica e bioquímica).
- Sem sinais de infecção activa.
- Realiza uma ecografia e TC abdominais.



Envie a sua resposta contendo o(s) diagnóstico(s) e o respectivo tratamento, para o endereço de email [actarp.on@gmail.com](mailto:actarp.on@gmail.com). Os nomes dos autores das respostas correctas serão publicados no próximo número da ARP na solução do caso.

---

**Respostas Correctas Casos Clínicos ARP**

**ARP 101 / 2014 - Caso Clínico Nº 1**

Daniel Ramos Andrade  
Carlos Francisco Silva  
Pedro Santos Coelho

**ARP 102 / 2014 - Caso Clínico Nº 2**

Carolina Carneiro  
Rui Amaral

**ARP 106 / 2015 - Caso Clínico Nº 6**

Ana Rita Ventosa  
Carlos Silva  
Carolina Carneiro

**ARP 107 / 2016 - Caso Clínico Nº 7**

Carlos Silva  
Alcinda Reis

**ARP 108 / 2016 - Caso Clínico Nº 8**

Carolina Carneiro

**ARP 109 / 2016 - Caso Clínico Nº 9**

Carlos da Silva