

## Caso Clínico / Radiological Case Report

**TORÇÃO DE APÊNDICE TESTICULAR: A PROPÓSITO DE TRÊS CASOS CLÍNICOS***TORSED TESTICULAR APPENDAGE: REGARDING THREE CLINICAL CASES*Maria Ana Serrado<sup>1</sup>, Natacha Abreu<sup>2</sup>, Guida Castanha<sup>3</sup><sup>1</sup> Interno do internato complementar de Radiologia<sup>2</sup> Interno do internato complementar de Radiologia<sup>3</sup> Assistente hospitalar de Radiologia Serviço de Imagiologia do Serviço de Saúde da Região Autónoma da Madeira**Correspondência**Maria Ana Serrado  
Rua Vale da Ajuda, n°9, D-3°  
9000-116, Funchal  
e-mail: m\_serrado@hotmail.com

Recebido a 11/06/2015

Aceite a 10/07/2015

**Resumo**

A torção de apêndice testicular é a causa mais comum de escroto agudo na população pediátrica e contribui para 31% a 67% dos casos. É mais frequente em idade pré-púbere (7-14 anos) e no hemiescroto esquerdo.

O método de imagem de eleição para a avaliação do escroto agudo é a ecografia. A torção do apêndice testicular identifica-se como uma massa extra-testicular avascular e de ecogenicidade variável, dependendo do tempo de evolução. Pode coexistir aumento da dimensão e ecogenicidade do epidídimo, hiperemia do epidídimo e testículo ipsilateral, hidrocele reactivo e espessamento da parede escrotal.

O tratamento desta entidade clínica é conservador. Uma abordagem cirúrgica pode estar indicada em casos selecionados.

Ilustramos esta entidade clínica com uma série de casos clínicos, estudados por ecografia, em modo B e Doppler.

**Palavras-chave**

Escroto agudo; Torção; Apêndice testicular; Hidátide de Morgagni.

**Abstract**

Torsion of a testicular appendage is the most common cause of acute scrotum in children and accounts for 31% to 67% of the cases. It is more frequent in pre-pubertal age (7-14 years old) and in the left hemiscrotum.

The imaging modality of choice for the evaluation of acute scrotum is ultrasonography. The torsed testicular appendage is identified as an extra-testicular avascular mass of variable echogenicity, depending on the time of evolution. It can coexist with increasing size and echogenicity of the epididymis, hyperemia of the ipsilateral epididymis and testis, reactive hydrocele and thickening of the scrotal wall.

The treatment of this clinical entity is conservative. A surgical approach may be indicated in selected cases.

We illustrate this clinical entity with a series of clinical cases studied by gray scale sonography and Doppler sonography.

**Key-words**

Acute scrotum; Torsion; Testicular appendage; Hydatid of Morgagni.

**Objetivos**

- Fazer uma breve revisão da anatomia e achados ecográficos dos apêndices testiculares normais;
- Ilustrar o papel do médico radiologista no diagnóstico da torção de apêndice testicular;
- Descrever os achados clínicos e imagiológicos típicos da torção de apêndice testicular;
- Considerar os principais diagnósticos diferenciais da torção de apêndice testicular.

**Introdução**

A torção de apêndice testicular é a causa mais comum de escroto agudo na população pediátrica. Esta entidade contribui para 31% a 67% dos casos de escroto agudo<sup>1,2</sup> e tem uma maior incidência do que a torção testicular<sup>2,3</sup>.

Os apêndices testiculares são constituídos por tecido conjuntivo vascularizado<sup>4</sup>. Existem cinco apêndices testiculares, no entanto, apenas três conseguem ser identificados por ecografia. O apêndice testicular, também conhecido como Hidátide de Morgagni, é um remanescente do ducto paramesonéfrico e tem uma prevalência de 83,3% a 92% na população em geral.

O apêndice epididimário é um remanescente do ducto mesonéfrico e está presente em 20% dos epidídimos<sup>1,2</sup>. O apêndice da cauda do epidídimo é menos comumente identificado<sup>1</sup>.

A Hidátide de Morgagni normal é uma estrutura ovóide, entre o testículo e o epidídimo, tipicamente isoecóica em relação ao testículo<sup>4</sup>. Na avaliação por Doppler, a demonstração de fluxo pode ser difícil<sup>1</sup>. O apêndice epididimário encontra-se na cabeça do epidídimo e tem o mesmo tamanho e ecogenicidade que a Hidátide de Morgagni, sendo frequentemente pediculado. O apêndice da cauda tem a mesma tradução ecográfica que os anteriores<sup>4</sup>. A torção apendicular ocorre quando o apêndice sofre uma rotação pelo eixo do seu pedículo. Pelo facto de serem estruturas pediculadas estão mais predispostas à torção<sup>2,3</sup>. A torção da Hidátide de Morgagni contribui para 91% a 95% de todas as torções de apêndices<sup>1,5</sup> e ocorre principalmente em idade pré-púbere, entre os 7 e os 14 anos<sup>4,5</sup>. Esta entidade clínica é mais frequente à esquerda<sup>1,3,4</sup>.

A torção de apêndice pode manifestar-se por dor escrotal focal, com tempo de evolução variável<sup>6</sup>, que pode persistir por uma semana ou mais<sup>3</sup>. A instalação progressiva da dor pode sugerir o diagnóstico de torção de apêndice, por oposição à torção testicular, que é geralmente de início

súbito.<sup>7</sup> Esta dor habitualmente não se faz acompanhar de outros sintomas e o reflexo cremastérico pode ser evocado<sup>5</sup>. No exame objetivo, pode haver um pequeno nódulo firme palpável, localizado na região superior do testículo<sup>5</sup> e o “*blue dot sign*”, que consiste num ponto subcutâneo azulado, com a mesma localização. Este sinal é patognomónico, apesar de só estar presente em 21% dos casos<sup>1</sup>.

O diagnóstico imagiológico da torção do apêndice testicular faz-se por avaliação ecográfica, em modo B e Doppler. Esta pode ser vista como uma massa extra-testicular, avascular, de ecogenicidade variável, dependendo do tempo de evolução<sup>4</sup>. Nas primeiras 24 horas de instalação dos sintomas, a ecografia pode mostrar um nódulo hipocogénico, de dimensões aumentadas, com um padrão de “*salt and pepper*”. Após 24 horas de evolução, os achados ecográficos incluem um apêndice com ecogenicidade aumentada e heterogénea<sup>3</sup>. Outros achados podem sugerir torção do apêndice testicular, nomeadamente aumento das suas dimensões ( $\geq 5\text{mm}$ ); alteração da sua morfologia, adquirindo uma forma esférica e aumento do fluxo peri-apendicular<sup>8</sup>. Estas alterações podem associar-se ao aumento da dimensão e ecogenicidade do epidídimo, hiperémia do epidídimo e testículo ipsilateral, hidrocelo reactivo e espessamento da parede escrotal<sup>1</sup>.

O tratamento desta entidade clínica é essencialmente conservador, com repouso, gelo, apoio e elevação testicular e anti-inflamatórios não esteroides (AINE's)<sup>4,7</sup>. Uma abordagem cirúrgica pode estar indicada em casos selecionados, particularmente quando as queixas algícas são muito acentuadas, de agravamento progressivo ou refractárias à terapêutica conservadora; se o diagnóstico

clínico e ecográfico é inconclusivo e para alívio da ansiedade parental<sup>2,7</sup>.

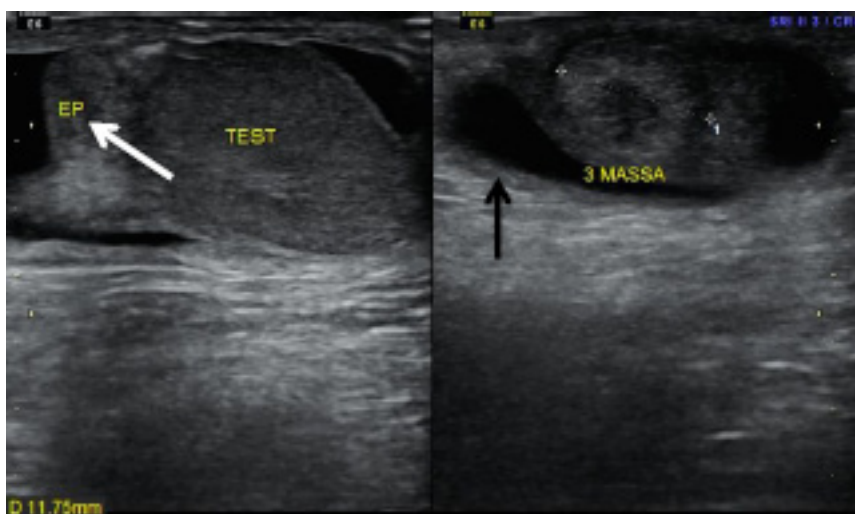
## Caso 1

Doente de 9 anos, do sexo masculino e de raça caucasiana. Recorreu à consulta de Cirurgia Pediátrica por dor escrotal com uma semana de evolução, sob terapêutica conservadora para epidídimo-orquite, instituída na fase inicial do quadro clínico, pelo médico de família. Sem antecedentes pessoais ou familiares relevantes.

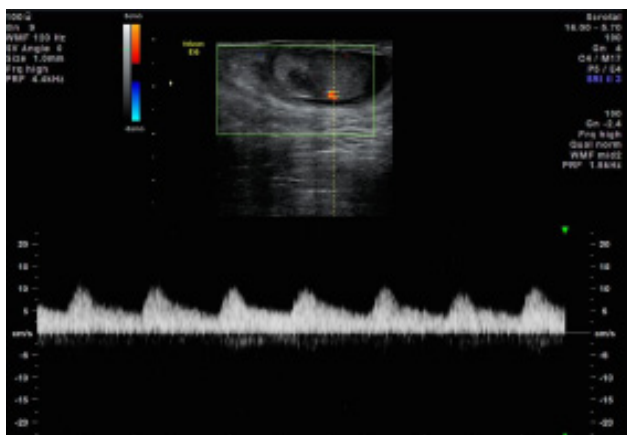
Ao exame físico palpava-se uma pequena formação peritesticular, à direita. Sem outras alterações no exame objetivo. Para confirmar a suspeita clínica de torção de Hidátide de Morgagni e excluir a hipótese de torção testicular, foi realizada ecografia escrotal, com avaliação complementar por Doppler.

A avaliação ecográfica complementada por Doppler demonstrou uma formação ecogénica de centro hipocogénico, com cerca de 1,2 cm de maior eixo, entre a cabeça do epidídimo e o polo superior testicular, à direita. Coexistia discreta globosidade do epidídimo e hidrocelo de pequeno volume homolateral. Ambos os testículos apresentavam dimensões normais, estrutura homogénea e vascularização preservada. Na cabeça do epidídimo esquerdo identificou-se uma formação quística simples. Os achados ecográficos foram atribuídos a torção de Hidátide de Morgagni (Fig. 1 e 2).

Após instituição de terapêutica médica verificou-se resolução da sintomatologia, sem recorrência das queixas até à data.



**Figura 1** – Imagem de ecografia escrotal, com sonda linear de 11MHz, que demonstra formação ecogénica de centro hipocogénico, com cerca de 1,2 cm de maior eixo, entre a cabeça do epidídimo e o polo superior testicular, à direita. A cabeça do epidídimo é globosa (seta branca). Salienta-se a presença de hidrocelo de pequeno volume associado (seta preta).



**Figura 2** – Imagem de Doppler espectral escrotal, com sonda linear de 11MHz, que demonstra a normal vascularização de baixa resistência do testículo direito.

## Caso 2

Doente de 8 anos, do sexo masculino e de raça caucasiana. Seguido na consulta de Cirurgia Pediátrica até aos 5 anos por balanopostites de repetição e testículos retrácteis, sem indicação para terapêutica cirúrgica. Sem antecedentes familiares relevantes.

Recorreu ao Serviço de Urgência Pediátrica por agravamento de quadro de dor, edema e eritema do hemiescroto esquerdo, com 3 semanas de evolução, sem resposta à terapêutica com anti-inflamatórios não esteróides (AINE's). Sem outra sintomatologia associada.

A palpação do hemiescroto esquerdo, evidenciou pequena formação peri-testicular dolorosa. O restante exame objetivo foi normal.

Pelo quadro sugestivo de escroto agudo optou-se por fazer uma ecografia escrotal, complementada com avaliação por Doppler.

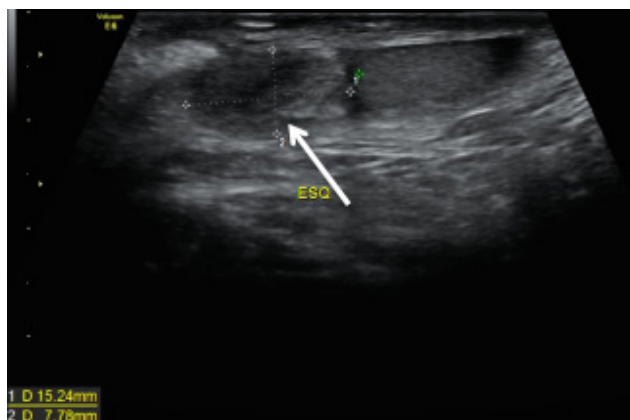
O estudo ecográfico demonstrou uma estrutura globalmente heterogénea, avascular, com 1,5x0,8 cm de maiores eixo, no polo superior do testículo esquerdo. Na bolsa escrotal esquerda documentou-se hidrocele reativo de pequeno volume e estrutura proeminente, compatível com cordão espermático. Os testículos foram identificados e tinham normal tradução ecográfica. Não foi possível a individualização de ambos os epidídimos. Perante estes achados ecográficos colocou-se como hipótese de diagnóstico torção de Hidátide de Morgagni (Fig. 3 e 4).

Pelo quadro clínico arrastado, de agravamento progressivo e resistente à terapêutica instituída e pela difícil caracterização ecográfica foi proposta exploração inguino-escrotal.

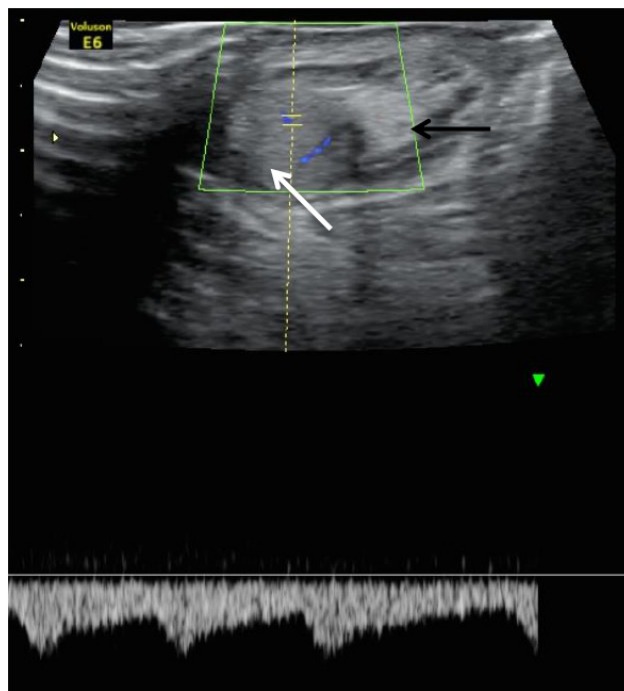
Na avaliação cirúrgica, confirmou-se a presença de torção de Hidátide de Morgagni e dissociação completa epidídimo-testicular. Procedeu-se à excisão da Hidátide e orquidopexia extra-dartos.

A abordagem cirúrgica contribuiu para: - o esclarecimento dos achados ecográficos, admitindo-se que a dificuldade na identificação dos epidídimos estava associada à dissociação completa epidídimo-testicular; - a confirmação do quadro clínico, por observação da torção da Hidátide de Morgagni; e, - a resolução completa do quadro clínico.

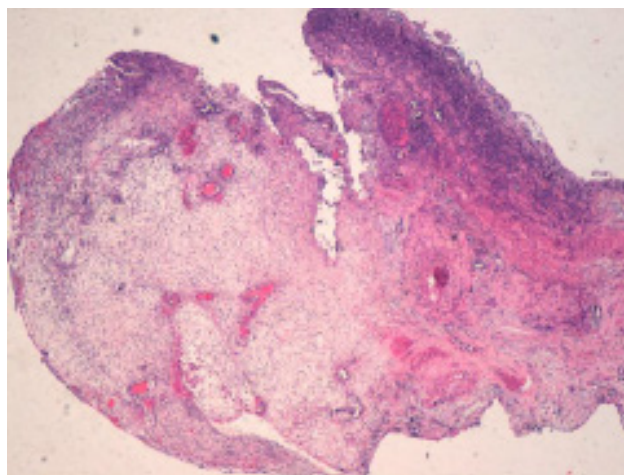
A avaliação anatomo-patológica demonstrou amostra celular compatível com torção de apêndice testicular (Fig. 5).



**Figura 3** – Imagem de ecografia escrotal, com sonda linear de 11MHz, que demonstra estrutura globalmente heterogénea, adjacente ao polo superior do testículo esquerdo, com 1,5x0,8 cm, que se atribui a torção de Hidátide de Morgagni (seta branca).



**Figura 4** - Imagem de Doppler espectral escrotal, com sonda linear de 11MHz, onde se identifica normal vascularização de baixa resistência testicular à esquerda (seta branca) e estrutura compatível com cordão espermático proeminente (seta preta).



**Figura 5** – Avaliação histológica compatível com torção de apêndice testicular.

## Caso 3

Doente de 6 anos, do sexo masculino e de raça caucasiana. Com antecedentes de estenose da válvula aórtica operada. Sem antecedentes familiares relevantes.

Recorreu ao Serviço de Urgência Pediátrica por quadro de dor e eritema testicular à direita, com algumas horas de evolução. Referia dor na região inguinal com 5 dias de evolução, sem outros sintomas associados.

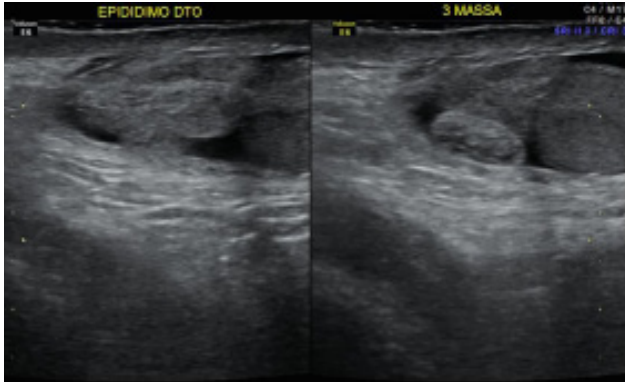
A palpação do testículo direito despoletava dor intensa. Sem outras alterações no exame objetivo.

No sentido de se excluir a hipótese de torção testicular, foi realizada ecografia escrotal, complementada com avaliação por Doppler.

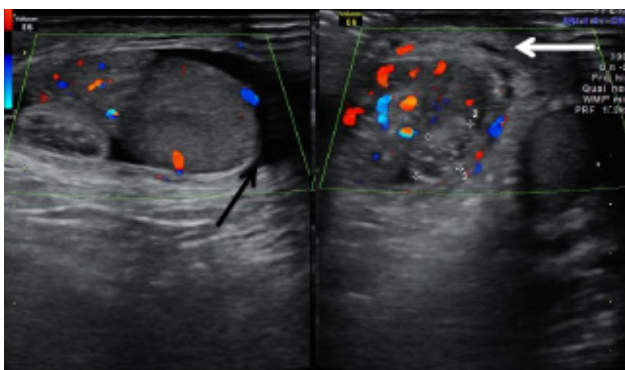
A avaliação ecográfica demonstrou uma estrutura ecogénica e heterogénea, avascular, com 1x0,8x0,5 cm, adjacente à cabeça do epidídimo direito. Também se verificou aumento



das dimensões e vascularização do epidídimo e testículo direitos, hidrocelo de pequeno volume e espessamento reactivo da parede escrotal homolateral. O testículo esquerdo tinha normal tradução ecográfica. Estas alterações foram interpretadas como torção de apêndice testicular (Fig. 6 e 7). Após a instituição de terapêutica conservadora houve resolução completa do quadro clínico.



**Figura 6** - Imagem de ecografia escrotal, com sonda linear de 11MHz, que demonstra estrutura ecogénica e heterogénea, com 1x0,8x0,5 cm, adjacente à cabeça do epidídimo direito.



**Figura 7** - Imagem de ecografia escrotal complementada com color Doppler, com sonda linear de 11MHz, onde se identifica uma estrutura avascular adjacente à cabeça do epidídimo direito, aumento das dimensões e vascularização do epidídimo e testículo direitos, hidrocelo de pequeno volume (seta preta) e espessamento reactivo da parede escrotal (seta branca).

## Discussão

O diagnóstico diferencial do escroto agudo em idade pediátrica pode ser difícil se apenas baseado nos sintomas e sinais clínicos. É fundamental conhecer as etiologias do escroto agudo uma vez que o quadro clínico pode ser semelhante mas as implicações terapêuticas são diferentes<sup>4</sup>.

## Referências

1. Lubner MG, Simard ML, Peterson CM, Bhalla S, Pickhardt PJ, Menias CO. Emergent and nonemergent nonbowel torsion: spectrum of imaging and clinical findings. *RadioGraphics*. 2013;22:155-73.
2. Baldissarotto M, Souza JCK, Pertence AP, Dora MD. Color doppler sonography of normal and torted testicular appendages in children. *AJR*. 2005;184:1287-92.
3. Park SJ, Kim HL, Yi BH. Sonography of intrascrotal appendage torsion varying echogenicity of the torted appendage according to the time from onset. *J Ultrasound Med*. 2011;30:1391-6.
4. Aso C, et al. Gray-Scale and color doppler sonography of scrotal disorders in children: an update. *RadioGraphics*. 2005;25:1197-214.

Em casos de escroto agudo de etiologia não esclarecida, cabe ao médico radiologista fazer o diagnóstico. A ecografia é o método complementar de diagnóstico de eleição na avaliação do escroto agudo, sendo feita essencialmente para excluir a epidídimo-orquite e a torção testicular<sup>9</sup>.

O quadro clínico de escroto agudo, geralmente de instalação gradual, pode sugerir o diagnóstico de torção do apêndice testicular. A confirmação desta hipótese faz-se por avaliação ecográfica, em modo B e Doppler. O apêndice testicular afectado pode ser visto como uma massa extra-testicular, avascular, de ecogenicidade variável, dependendo do tempo de evolução<sup>4</sup>, de dimensões e morfologia alteradas e com aumento do fluxo peri-apendicular<sup>8</sup>. Estes achados também podem estar associados a alterações do epidídimo e do testículo, hidrocelo reactivo e espessamento da parede escrotal.

A epidídimo-orquite é geralmente idiopática em idade pediátrica, embora possa estar associada a mal-formações urológicas.<sup>6</sup> Manifesta-se por um quadro de escroto agudo, habitualmente de início gradual<sup>4,6</sup>. A avaliação ecográfica, em modo B e Doppler, pode demonstrar: aumento das dimensões do epidídimo; alteração da ecogenicidade (variando desde hipocogénica, hipercogénica e heterogénea); hidrocelo reactivo e espessamento da parede escrotal<sup>4,5,6</sup>. A avaliação pelo color Doppler demonstra aumento do fluxo do epidídimo e do testículo. Embora a avaliação com Doppler espectral do epidídimo não seja habitual, parece haver uma diminuição do índice de resistência na presença de epididimite<sup>4,5</sup>. O tratamento envolve geralmente o recurso a antibiótico<sup>6</sup>.

A torção testicular resulta da torção do cordão espermático, que compromete o fluxo venoso e arterial do testículo, levando à sua isquémia. A apresentação é a de escroto agudo, contudo, geralmente de instalação aguda. A manifestações ecográficas traduzem-se por: aumento das dimensões do testículo; diminuição e heterogeneidade da ecogenicidade; visualização do ponto de torsão do cordão espermático; hidrocelo reactivo e espessamento da parede escrotal. A avaliação por color Doppler é fundamental, havendo diminuição ou ausência de fluxo. O Doppler espectral demonstra diminuição ou inversão do fluxo diastólico<sup>4</sup>. A torção testicular é uma emergência cirúrgica.

O conhecimento dos achados clínicos e da tradução ecográfica típica da torção do apêndice testicular é fundamental para fazer o diagnóstico correto e orientar a terapêutica adequada, já que que a torção do apêndice testicular e a epidídimo-orquite têm terapêutica conservadora e a torção testicular é uma emergência cirúrgica.

5. Dogra VS, Gottlieb RH, Oka M, Rubens DJ. Sonography of the scrotum. *Radiology*. 2003;227:18-36.
6. Sung EK, Setty BN, Castro-Aragon I. Sonography of the pediatric scrotum: emphasis on the ts – torsion, trauma, tumors. *AJR*. 2012;198:996-1003.
7. Srinath H. Acute scrotal pain. *Australian Family Physician*. 2013;42(11):790-2.
8. Yang DM, Lim JW, Kim JE, Kim JH, Cho H. Torted appendix testis gray scale and color doppler sonographic findings compared with normal appendix testis. *J Ultrasound Med*. 2005;24:87-91.
9. Singh AK, Kao SCS. Torsion of testicular appendage. *Pediatr Radiol*. 2010;40:373.