

Artigo Original/ Original Article

AVALIAÇÃO A LONGO PRAZO DA RESPOSTA AOS PROCEDIMENTOS DE EMBOLIZAÇÃO DE MALFORMAÇÕES ARTERIOVENOSAS EXTRACRANIANAS DA CABEÇA E PESCOÇO

LONG-TERM OUTCOME OF EXTRACRANIAL ARTERIOVENOUS MALFORMATIONS OF THE HEAD AND NECK EMBOLIZATION

Catarina Oliveira¹, Henrique Donato¹, Francisco Pereira da Silva¹, Paulo Donato¹, Alfredo Gil Agostinho¹, Vitor Carvalho¹

¹Serviço de Imagem Médica e Faculdade de Medicina, Centro Hospitalar e Universitário de Coimbra, Coimbra, Portugal
Director: Prof. Doutor Filipe Caseiro-Alves

Correspondência

Catarina Alexandra de Albuquerque Oliveira
Urbanização Quinta da Portela,
Rua Princesa Cindazunda Lote 10.10
R/C Centro Tardoz
3030-503 - Coimbra
e-mail: kat.catarina@gmail.com

Recebido a 05/10/2015

Aceite a 23/11/2015

Resumo

Objetivos: Caracterizar a população submetida a embolização de malformações arteriovenosas extracranianas da cabeça e pescoço. Avaliar a eficácia e taxa de complicações a longo prazo destes procedimentos.

Material e métodos: Estudo retrospectivo dos doentes submetidos a embolização no Serviço de Imagem Médica do Centro Hospitalar e Universitário de Coimbra (Radiologia) durante o período entre janeiro de 2006 e setembro de 2013, com seguimento destes doentes até setembro de 2015 (seguimento mínimo de dois anos).

Resultados: Foram realizadas embolizações em 14 doentes. Dez eram do sexo feminino (71,4%). A idade do primeiro procedimento variou entre 5 e 67 anos. Um total de 23 procedimentos foram realizados. A via de embolização utilizada foi a transarterial, com recurso a microesferas na maioria dos casos. A embolização resultou em diminuição da vascularização em todos os procedimentos.

O tratamento foi combinado com cirurgia em metade dos doentes. A taxa de resposta parcial foi 64,3% e total 14,3%. Ocorreu recidiva em três doentes (21,4%), com um intervalo médio, sem necessidade de reintervenção, de cerca de dois anos. Ocorreu uma complicação moderada a grave (hipovascularização lingual) (4,3%).

Conclusão: A embolização apresenta taxa de resposta satisfatória, sobretudo quando complementar à cirurgia, mas também como alternativa a esta, com relativa baixa taxa de complicações.

Palavras-chave

Malformação arteriovenosa; Angiografia; Radiologia de intervenção; Embolização.

Abstract

Purposes: To characterize the population undergoing extracranial arteriovenous malformations of the head and neck embolization. To evaluate the long-term efficacy and complication rates.

Methods: Retrospective study of patients undergoing embolization in the Medical Imaging Department of Coimbra University and Hospital Centre (Radiology) between January 2006 and September 2013, with follow-up of these patients till September 2015 (minimum two years follow-up).

Results: Embolization procedures were performed in 14 patients. Ten were female (71.4%). The age of the first procedure ranged between 5 and 67 years. A total of 23 procedures were performed. All embolizations were transarterial, using microspheres in most cases. Embolization resulted in hypovascularization of the lesion in all procedures.

Treatment was combined with surgery in half of the patients. There was a partial response rate in 64.3% and total response in 14.3%. Recurrence occurred in three patients (21.4%) with an average interval without requiring reintervention of about two years. There was one case of moderate to severe complication (lingual hypovascularization) (4.3%).

Conclusion: Embolization has satisfactory response rate, especially when complementary to surgery, but also as an alternative to it, with a relatively low complication rate.

Key words

Arteriovenous malformations; Angiography; Interventional Radiology; Embolization.

Introdução

As malformações vasculares arteriovenosas (MAVs) fazem parte do conjunto de malformações vasculares consideradas de alto débito, segundo a classificação modificada da ISSVA (International Society for the Study of Vascular Anomalies)¹, e caracterizam-se pela presença de uma artéria nutritiva, um nidus e uma veia de drenagem, que é facilmente identificada nos estudos de angiografia. As MAVs extracranianas da cabeça e pescoço têm uma incidência menos frequente, relativamente às malformações vasculares de baixo débito (venosas, capilares,

linfáticas e mistas)^{1,2}, sendo que a maioria têm origem em ramos provenientes da carótida externa (Fig. 1).

Contudo, é no tratamento, e não no diagnóstico que a angiografia assume um papel actual mais relevante. Comparativamente com as malformações vasculares de baixo débito, o tratamento das MAVs é mais complexo, com taxas de recorrência relativamente elevadas, sendo muitas vezes necessária a combinação de terapêuticas²⁻⁵. As opções terapêuticas disponíveis, baseiam-se nos procedimentos de embolização (transarterial, percutânea ou transvenosa) e cirurgia. Um dos maiores inconvenientes da cirurgia é o seu

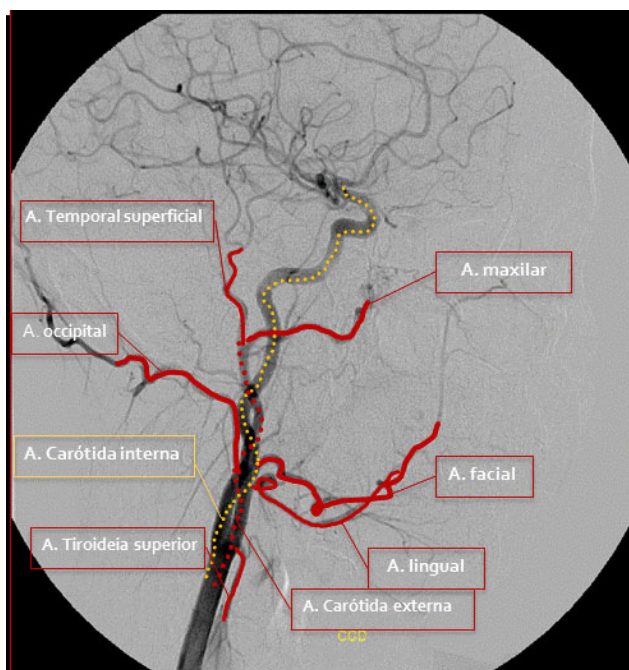


Figura 1 - Esquema de angiograma seletivo da carótida externa direita mostrando os seus ramos principais, origem da maioria das MAVs extracranianas da cabeça e pescoço.

carácter mutilante, que adquire particular importância nesta localização (sobretudo face).

A embolização é um tratamento, não só complementar, mas alternativo, sobretudo nos casos infiltrativos, com maior risco cirúrgico de hemorragia e mutilação. A via transarterial e percutânea são as mais utilizadas neste tipo de lesão, sendo que a percutânea é geralmente uma via de recurso, quando não é possível a cateterização da artéria nutrida, uma vez que se associa a maior taxa de complicações⁵.

O presente trabalho pretende avaliar a eficácia, bem como taxa de complicações a longo prazo das embolizações de MAVs efetuadas no Serviço de Imagem Médica (Unidade Funcional de Radiologia) do Centro Hospitalar e Universitário de Coimbra, assim como rever os principais aspetos angiográficos das MAVs.

Material e Métodos

Efetuada estudo retrospectivo dos doentes submetidos a embolização de MAVs no sector da Angiografia da Unidade Funcional de Radiologia durante o período entre janeiro de 2006 e setembro de 2013. Foi efetuado o seguimento destes doentes para avaliação da eficácia e complicações a longo prazo até setembro de 2015, pelo que todos os doentes avaliados, tiveram um seguimento de pelo menos dois anos. Todos os procedimentos foram precedidos de um estudo angiográfico TC ou RM para caracterização da lesão. No dia da realização da embolização foi realizado um estudo angiográfico prévio para localização e caracterização das artérias nutritivas da malformação vascular. Os procedimentos de angiografia e embolização foram realizados por equipas de Radiologistas de intervenção, em que pelo menos um dos elementos apresentava experiência de pelo menos 3 anos.

Após a recolha dos dados foi efetuada a caracterização da população submetida a embolização; caracterização das MAVs embolizadas: origem e número de artérias nutritivas e caracterização clínica segundo a Classificação de Schobinger (I- Quiescente, assintomática; II – Crescimento com

infiltração subcutânea, associada a pulsatilidade audível; III – Infiltração profunda, associada a alterações distróficas cutâneas, ulcerações, sangramento, sobreinfecção e necrose; IV – Descompensação cardíaca associada às queixas cutâneas); caracterização dos procedimentos efetuados: via, material embólico utilizado e tratamentos prévios.

Foi posteriormente realizado o seguimento dos doentes, com registo da eficácia e complicações a longo prazo, incluindo eventuais recidivas durante um período mínimo de 2 anos. Foi considerada resposta parcial: diminuição da vascularização da lesão e das queixas clínicas, sem necessidade de nova reintervenção; resposta total: lesão imperceptível, com ausência de queixas e recidiva: necessidade de nova intervenção, por queixas clínicas ou aumento da lesão, após um período de resposta inicial mínimo de 6 meses.

Os dados foram processados com recurso ao programa Excel® Windows 2010.

Resultados

Durante este período foram realizados procedimentos de embolizações de MAVs em 62 doentes. Destes, 14 doentes apresentavam MAVs da cabeça e pescoço, em localização extracraniana. Dos 14 doentes incluídos na amostra, dez eram do sexo feminino (71,4%). A idade do primeiro procedimento variou entre 5 e os 67 anos (média de 26,9 anos).

A maioria das MAVs apresentava ramos nutritivos com origem na artéria carótida externa (13/14 - 92,8%), sendo a maioria provenientes da artéria maxilar e apenas uma era nutrida por vasos provenientes quer da artéria carótida externa, quer da artéria subclávia (tabela 1). Em oito doentes,

Tabela 1 – Caracterização das MAVs submetidas a embolização, com a distribuição das origem dos seus ramos nutritivos.

Artéria nutritiva	Ramos	Origem	Nr. doentes
Uma	Maxilar	CE	5
	Lingual	CE	2
	Facial	CE	1
	Occipital	CE	1
	Temporal Superficial	CE	1
Sub-total			10
Várias	Maxilar e temporal superficial	CE	1
	Maxilar, facial e lingual	CE	1
	Facial e occipital	CE	1
	Occipital e tronco Tirocervical	CE s SC	1
Sub-total			4
Total			14

CE – Artéria carótida externa; SC – Artéria subclávia.

a(s) artéria nutritiva(s) era(m) à esquerda. Clinicamente, todas as MAVs se encontrava nas categorias II ou III da Classificação de Schobinger.

Um total de 23 procedimentos foram realizados nestes doentes (média de 1,6 procedimentos por doente). Foi possível cateterizar a artéria nutritiva em todos os procedimentos (Fig. 2).

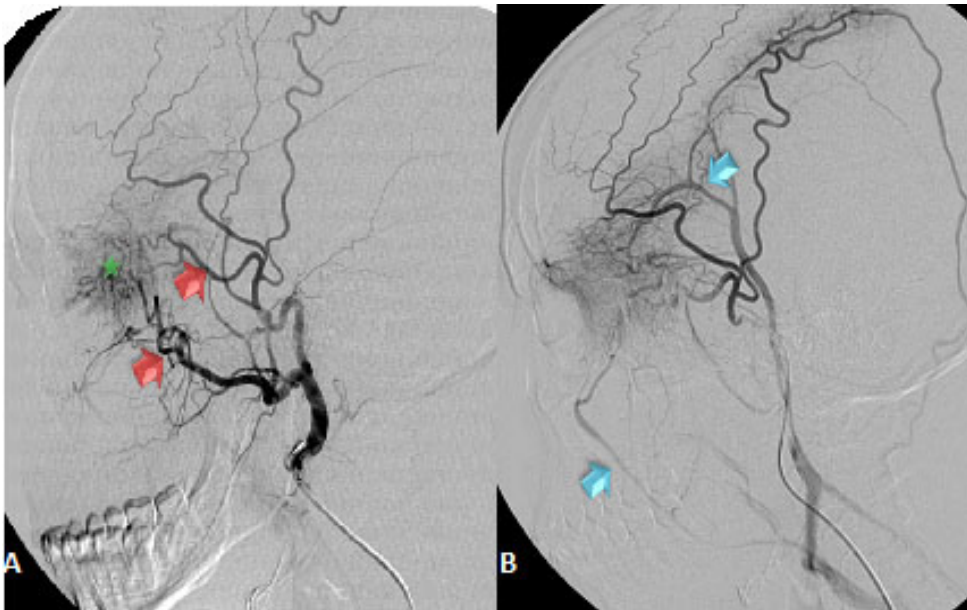


Figura 2 – Angiogramas de subtração digital seletivos da carótida externa esquerda evidenciando ramos arteriais nutritivos (setas) da MAV e o seu nidus (estrela) provenientes da artéria temporal superficial e maxilar (A); bem como os ramos venosos de drenagem (setas em B).

A via de embolização utilizada foi sempre a transarterial. Na maioria dos procedimentos, o material utilizado foram as microesferas (álcool polivinílico) com dimensões variáveis (entre 300 e 500 µm), dependendo do calibre vascular, seguidas dos coils (gráfico 1). Em dois procedimentos foi utilizado mais do que um tipo de material embólico. Salienta-se, que foram sempre excluídas previamente possíveis causas de migração do material embólico, nomeadamente a presença de fístulas.

A embolização resultou numa diminuição significativa da vascularização, no imediato, em todos os procedimentos (Fig. 3).

O tratamento foi combinado em sete doentes (50%): em cinco, os procedimentos de embolização antecederam a exérese cirúrgica (que decorreu num período inferior a 6 meses), e dois pacientes tinham sido submetidos a exérese parcial prévia à embolização.

Avaliação de resposta

Na avaliação global da resposta, esta foi considerada parcial na maioria dos doentes: 64,3% (9/14) e total em 14,3% (2/14), com uma recidiva global de 21,4% (tabela 2).

No grupo do tratamento combinado, em apenas um caso a resposta foi total (1/7) 14,3%, sendo as restantes respostas parciais, não se tendo verificado recidivas durante o período de seguimento (tabela 3).

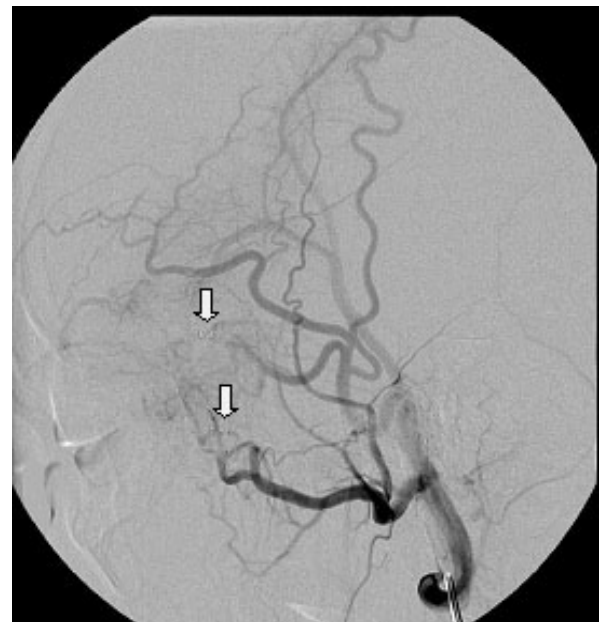


Figura 3 – Angiograma de controlo final após embolização com coils (setas), evidenciando a marcada diminuição da vascularização do nidus (mesmo doente que na figura 2).

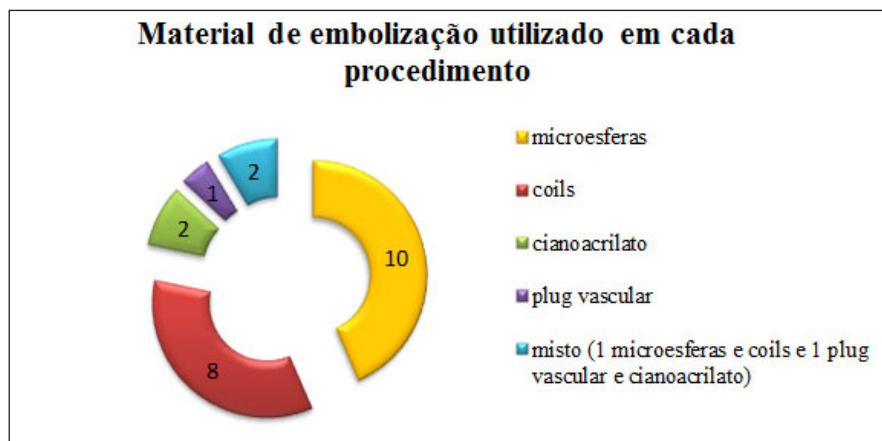


Gráfico 1 – Distribuição do tipo de material embólico utilizado em cada procedimento.

Tabela 2 – Avaliação global da resposta total e parcial ao tratamento, assim como recidiva.

		Procedimentos		
Resposta Total	1	Embolização + cirurgia		2 (14,3%)
	1	Embolização		
Resposta Parcial	3	Embolização		9 (64,3%)
	4	Embolização + cirurgia		
	2	Cirurgia + embolização		
Recidiva	3	Embolização*		3 (21,4%)
Total				14

*1 com necessidade de dois procedimentos e 2 com necessidade de três procedimentos.

Tabela 3 – Avaliação de resposta no grupo de tratamento combinado e no grupo submetido a embolização isolada.

	Resposta total	Resposta parcial	Recidiva	Total
Tratamento combinado (embolização + cirurgia)	1	6	0	7
Embolização isolada	1	3	3	7
Total	2	9	3	14

Tabela 4 – Caracterização dos procedimentos realizados nos doentes tratados apenas com embolização e que foram submetidos a mais do que um procedimento.

Ramos nutritivos	1º Proc.	2º Proc.	Interv.*	3º Proc.	Interv.**
#1 Facial Occipital	Coils	Coils	29 meses	Cianoac	36 meses
#2 Maxilar Temp. superficial	Cianoac.	Coils	10 meses	Coils	24 meses
#3 Occipital Tronco tirocervical	Coils	Plug Cianoac.	26 meses		

*1º - 2º procedimento; ** 2º-3º procedimento
Média de intervalo entre cada procedimento = 25 meses

Tabela 5 – Caracterização e eficácia dos procedimentos realizados nos doentes tratados apenas com um procedimento de embolização.

Ramos nutritivos	Material	Resposta	Intervalo (setembro 2015)
#1 Occipital	Microesferas	Parcial	9,5 anos
#2 Temp. superficial	Microesferas	Parcial	9,3 anos
#3 Facial	Microesferas	Parcial	6,3 anos
#4 Maxilar	Coils e microesferas	Total	4,1 anos

No grupo da embolização isolada, num caso a resposta foi total (14,3%), em três parcial (42,85%), e em três foi considerada recidiva (42,85%) com necessidade de novo procedimento. No grupo da recidiva, houve necessidade de uma segunda embolização num dos doentes e dois doentes foram submetidos a três procedimentos de embolização. Após as reintervenções, foi possível obter diminuição da vascularização e das queixas clínicas (resposta parcial) em todos os casos.

Todas as MAVs com necessidade de mais do que um procedimento de embolização apresentavam ramos nutritivos provenientes de mais do que uma artéria (tabela 4).

A média global de intervalo sem necessidade de nenhuma intervenção foi de 4,7 anos (até à data de setembro de 2015), com intervalo mínimo de 1 ano e máximo de 9,5 anos. Nos procedimentos combinados, este intervalo foi de cerca de 4,9 anos e 4,5anos nos doentes apenas tratados com um procedimento de embolização (tabela 5).

Complicações

Nos 23 procedimentos de embolização realizados, ocorreram reações ligeiras em três: uma reação vaso-vagal com resolução imediata, uma reação alérgica com edema ligeiro e uma crise de hipertensão que cedeu ao captopril (13% - 3/23); apenas ocorreu uma complicação moderada a grave, com conseqüente hipovascularização lingual (4,3% - 1/23). O caso de hipovascularização foi auto-limitado. Nas consultas de seguimento, a doente referiu apenas alteração da sensibilidade lingual.

Discussão

A maioria das MAVs extracranianas necessita de tratamento combinado, sobretudo quando as malformações têm um carácter infiltrativo, com várias artérias nutritivas e mesmo nestes doentes, a percentagem de resposta total (cura) é baixa,

com taxas elevadas de recidiva⁵⁻⁹. No nosso estudo, uma percentagem considerável de procedimentos de embolização foram combinados com ressecção cirúrgica: 7 doentes (50%). A taxa de resposta total e global foi relativamente inferior ao descrito na literatura (14,2% e 64,3%) (tabela 6).

Contudo, a comparação direta dos resultados não é adequada, uma vez que o tipo de procedimento utilizado (via e material embólico), assim como a definição de resposta total e parcial é bastante variável entre eles. No nosso estudo apenas foi considerada resposta total se a MAV se tornasse imperceptível e sem queixas clínicas, enquanto que a maioria dos estudos consideraram resposta total a diminuição da vascularização, associada a ausência de crescimento da lesão^{4-7,9-11}. No nosso estudo foi possível observar resposta parcial, com diminuição da vascularização e das queixas clínicas em todos os casos a curto prazo. Para além disso, a taxa de resposta total e parcial é semelhante quando comparada apenas entre o grupo em que foi utilizado o tratamento combinado.

A taxa de resposta total foi também semelhante nos dois grupos de tratamento (combinado ou embolização isolada), apesar da taxa de recidiva ser mais elevada no grupo da embolização isolada, o que está de acordo com o descrito na literatura⁷. Porém, salienta-se, que nos casos de recidiva, o intervalo médio entre a necessidade de novo procedimento foi relativamente elevado: cerca de dois anos; e que todos os casos deste grupo, apresentavam um carácter infiltrativo exuberante, com ramos nutritivos provenientes de mais do que uma artéria, sendo a embolização o tratamento de escolha, também de acordo com o descrito na literatura⁵⁻⁹.

Relativamente aos materiais embólicos utilizados, existe atualmente, uma grande variedade no mercado, não existindo consenso acerca de qual o material embólico ou via embolização de eleição no tratamento das MAVs¹²⁻¹⁴. Alguns autores defendem que os agentes líquidos, como o cianoacrilato e o copolímero de álcool etileno-vinílico, apresentam uma maior eficácia, devido à sua actuação a nível do nidus da lesão¹². Porém, essa maior eficácia é apenas possível quando se atinge o nidus, o que nem sempre é possível, sobretudo nas lesões com menor débito. Na maioria

dos casos descritos na nossa série, pela presença de relativo baixo débito, não foi possível atingir o nidus, tendo sido, as artérias nutritivas o alvo do tratamento. Salienta-se ainda que se procedeu sempre à embolização o mais distal possível para evitar recanalização de eventuais colaterais. Nestes casos, a embolização com materiais como as microesferas, partículas ou coils está também documentada¹³⁻¹⁴. Na série apresentada, os agentes líquidos apenas foram utilizados em dois casos como agente isolado: num deles houve necessidade de reintervenção, e no outro obteve-se apenas resposta parcial. O número reduzido de casos não permite pois tirar conclusões da eventual relação da eficácia com o material embólico utilizado.

Relativamente às complicações, a taxa é baixa comparativamente com os dados da literatura – 4,3%^{4,5,11}. Neste ponto, salienta-se a importância da realização de estudo angiográfico prévio (TC ou RM), que foi realizado em todos os doentes e que permite, quer a escolha adequada do tratamento, quer o seu planeamento, sobretudo nos casos em que a vascularização é feita por mais do que uma artéria nutritiva.

Das limitações do estudo salienta-se o número limitado de casos: apenas 14 doentes, também presente na maioria das séries da literatura, assim como o viés de seleção, já que apenas se refere aos doentes com malformações arteriovenosas submetidos a embolização.

Conclusão

As malformações arteriovenosas extracranianas da cabeça e pescoço são um tipo de malformação vascular relativamente incomum. A embolização transarterial é uma das opções terapêuticas à qual, no nosso serviço, se recorre sobretudo nos casos em que o tratamento cirúrgico é de difícil acesso (lesões infiltrativas com vários ramos nutritivos), ou como terapêutica complementar a este. A sua taxa de resposta parcial e total a longo prazo é relativamente elevada, e, apesar de não isenta de complicações, estas são incomuns.

Tabela 6 – Comparação das taxas de eficácia e complicações dos procedimentos de embolização descritos na literatura.

	Resp. total	Resp. parcial	Complicações (moderadas e graves)
Oliveira et al 2015 (n=14)	14,3 % 14,3%**	64,3 % 85,7%**	4,3 %
Gomes et al 1994 (n=11)	–	64 %	22,7 %
Zorzan G et al 2001 (n=14)	–	75 %	
Churojana et al 1004* (n=33)	36 %	64 %	9 %
Kohout et al 2006 (n=81)	62 % **	–	–
Jeong HS et al 2006 (n=20)	–	80 %	15,4 %
Liu S et al 2010 (n=272)	19 % ** 2 % ***	81 % * 98 % ***	–
Goldenberg DC et al 2015 (n=31)	70 % **	30 % **	–

* Malformações vasculares, incluindo 14 MAVs;

** Tratamento combinado em todos os pacientes.

*** Apenas embolização em todos os pacientes.

Referências

1. George A, Mani V, Noufal A. Update on the Classification of Hemangiomas. *J Oral Maxillofac Pathol.* 2014;18(Suppl 1):S117–S20.
2. Eivazi B, Werner JA. Extracranial Vascular Malformations (Hemangiomas and Vascular Malformations) in Children and Adolescents – Diagnosis, Clinic, and Therapy. *Head and Neck Surgery.* 2014;13:2014;13:1865-1011.
3. Erdmann MW, Jackson JE, Davies DM, Allison DJ. Multidisciplinary Approach to the Management of Head and Neck Arteriovenous Malformations. *Ann R Coll Surg Engl.* 1995 Jan;77(1):53-9.
4. Gomes AS. Embolization Therapy of Congenital Arteriovenous Malformations: Use of Alternate Approache. *Radiology.* 1994;190:191-8.
5. Churojana A, Chiewwit P, Hiewwit A, Chuangsuwanich A, Aojanepong C, Chawalapart O, et al. Embolization of Vascular Malformations in Head and Neck Regions. *Interventional Neuroradiology.* 2004;10:37-46.
6. Zorzan G, Tullio A, Baj A, Sesenna E. Arteriovenous Malformations of the Head and Neck. *Diagnosis and Methods of Treatment.* *Minerva Stomatol.* 2001 Nov-Dec;50(11-12):351-9.
7. Liu AS, Mulliken JB, Zurakowski D, Fishman SJ, Greene AK. Extracranial Arteriovenous Malformations: Natural Progression and Recurrence After Treatment. *Plast Reconstr Surg.* 2010 Apr;125(4):1185-94.
8. Eivazi B, Werner JA. Management of Vascular Malformations and Hemangiomas of the Head and Neck - An Update. *Curr Opin Otolaryngol Head Neck Surg.* 2013 Apr;21(2):157-63.
9. Goldenberg DC, Hiraki PY, Caldas JG, Puglia P, Marques, TM, Gemperli R. Surgical Treatment of Extracranial Arteriovenous Malformations After Multiple Embolizations: Outcomes in a Series of 31 Patients. *Plast Reconstr Surg.* 2015 Feb;135(2):543-52.
10. Kohout MP, Hansen M, Pribaz JJ, Mulliken JB. Arteriovenous Malformations of the Head and Neck: Natural History and Management. *Plast Reconstr Surg.* 1998 Sep;102(3):643-54.
11. Jeong HS, Baek CH, Son YI, Kim TW, Lee BB, Byun HS. Treatment For Extracranial Arteriovenous Malformations of the Head and Neck. *Acta Otolaryngol.* 2006 Mar;126(3):295-300.
12. Lubarsky M, Ray C, Funaki B. Embolization Agents—Which One Should Be Used When? Part 2: Small-Vessel Embolization. *Semin Intervent Radiol.* 2010;27:99–104.
13. Mulligan PR, Prajapati HJS, Martin LG, Patel TH. Vascular anomalies: classification, imaging characteristics and implications for interventional radiology treatment approaches. *Br J Radiol.* 2014;87:20130392.
14. Pekkola J, Lappalainen K, Vuola P, Klockars T, Salminen P, Pitkaranta A. Head and Neck Arteriovenous Malformations: Results of Ethanol Sclerotherapy. *AJNR Am J Neuroradiol.* 2013;34:198–204.