

CASO CLÍNICO ARP Nº3: QUAL O SEU DIAGNÓSTICO?

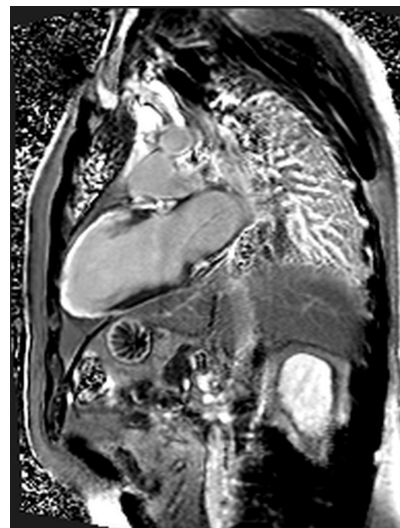
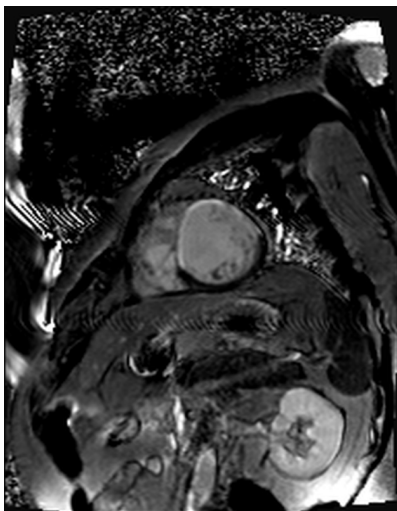
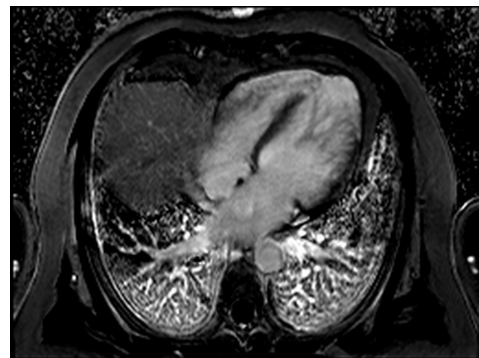
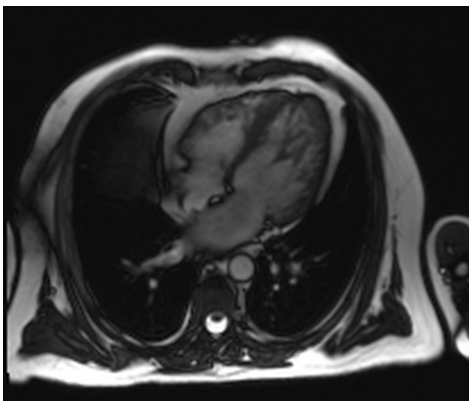
ARP CASE REPORT Nº 3: WHAT IS YOUR DIAGNOSIS?

António J. Madureira

Serviço de Radiologia
Centro Hospitalar de São João, Porto

Apresentação do caso

Paciente do sexo masculino, com 45 anos de idade, com antecedentes de patologia cardíaca e alterações em ecocardiograma para estudo.
Pedido RM



Envie a sua resposta contendo o diagnóstico, para o endereço de email sprmn@sapo.pt, até ao dia 15 de Junho de 2015. Os nomes dos autores do maior número de respostas correctas, durante 1 ano serão publicadas nesta secção.