

## A Urossonografia Miccional Seriada no Diagnóstico do Refluxo Vesicoureteral em Idade Pediátrica - A Experiência de um Centro Hospitalar

*Contrast-Enhanced Voiding Urosonography for the Diagnosis of Paediatric Vesicoureteral Reflux – A Single Centre Experience*

Rute Martins<sup>1,2</sup>, Daniel Tiago<sup>3,2</sup>, Filipa Garcês<sup>3,2</sup>, Ana Marreiros<sup>4,2</sup>, Patrícia Mendes<sup>3,2</sup>, Henrique Patrício<sup>1,2</sup>

<sup>1</sup>Serviço de Radiologia de Faro, Centro Hospitalar Universitário do Algarve, Faro, Portugal

<sup>2</sup>Algarve Biomedical Center, Campus Gambelas, Faro, Portugal

<sup>3</sup>Serviço de Pediatria, Centro Hospitalar Universitário do Algarve, Faro, Portugal

<sup>4</sup>Departamento de Ciências Biomédicas e Medicina, Universidade do Algarve, Faro, Portugal

### Correspondência

Henrique Patrício  
Serviço de Radiologia de Faro  
Centro Hospitalar Universitário do Algarve  
Rua Leão Penedo  
8000-386 Faro, Portugal  
email: henrique.miguel.patricio@gmail.com

**Recebido:** 19/01/2021

**Accite:** 22/02/2021

**Publicado:** 30/04/2021

© Autor (es) (ou seu (s) empregador (es)) e ARP 2021. Reutilização permitida de acordo com CC BY-NC. Nenhuma reutilização comercial.

### Resumo

**Introdução:** A urossonografia tem vindo a ser considerada uma excelente alternativa à cistouretrografia miccional seriada para o diagnóstico do refluxo vesicoureteral (RVU) em crianças, com sensibilidade semelhante e sem exposição à radiação ionizante. Sendo um dos pioneiros no nosso país, este método foi implementado no Serviço de Radiologia no Centro Hospitalar Universitário do Algarve (CHUA) em 2017. O objetivo deste artigo é fornecer uma descrição técnica da urossonografia e analisar os seus resultados desde a sua implementação.

**Métodos:** Estudo unicêntrico retrospectivo de caracterização demográfica, indicações clínicas, achados imagiológicos e avaliação de segurança de exames de urossonografia, realizados num período de cerca de 3 anos.

**Resultados:** Foram realizadas um total de 105 urossonografias em 98 crianças. Relativamente à indicação clínica que motivou a sua realização, a mais frequente foi a presença de infeção urinária febril recorrente (29,5%) e a menos frequente o seguimento de RVU (10,5%). Em 35,2% dos exames verificámos a presença de RVU. O grau de refluxo mais frequentemente observado foi o grau II (8,2%) e o menos frequente o grau V (2,9%), não tendo sido identificado nenhum refluxo de grau I. Não foram registadas quaisquer intercorrências relativas ao uso do meio de contraste (SonoVue®).

**Discussão:** A urossonografia revelou ser uma técnica segura, com elevada qualidade das imagens e com uma boa sensibilidade para avaliar patologia do trato urinário.

**Conclusão:** É expectável o aumento da recetividade da urossonografia no estudo da patologia nefrológica pediátrica, nomeadamente no que diz respeito aos consensos internacionais para o diagnóstico do refluxo vesicoureteral.

### Palavras-chave

Refluxo vesicoureteral; Urossonografia; Crianças; Diagnóstico.

### Abstract

**Background:** Contrast-enhanced voiding urosonography (ceVUS) has become, in recent years, an excellent alternative method to fluoroscopic voiding cystourethrogram for the diagnosis of vesicoureteral reflux in children, with comparable sensitivity and absence of ionizing radiation. In our country, this method has been implemented at the Serviço de Radiologia of the Centro Hospitalar Universitário do Algarve (CHUA) in 2017. The objective of this paper is to provide a detailed description of the technique and analyse its results since implementation.

**Methods:** Single-centre retrospective study of demographic characterization, clinical indications, imaging findings and safety assessment of urosonography exams, performed over a period of about 3 years.

**Results:** A total of 105 ceVUS have been performed in 98 children. The most frequent clinical indication for this exam was recurrent febrile urinary tract infection (29.5%) and the least frequent the follow-up of vesicoureteral reflux (10.5%). In 35.2% of exams, reflux was observed. The most frequent reflux grade was grade II (8.2%), and the least frequent was grade V (2.9%). Grade I reflux was not identified in any patient. No adverse events were found regarding the use of the contrast agent (SonoVue®).

**Discussion:** ceVUS is a safe technique, with excellent-quality images and good sensitivity to evaluate urinary tract disease.

**Conclusion:** It is expected an increase in the receptivity of the urosonography for the study of paediatric nephropathology, namely in what concerns the international consensus for the diagnosis of vesicoureteral reflux.

### Keywords

Vesicoureteral reflux; Contrast-enhanced voiding urosonography; Children; Diagnosis.

### Introdução

O refluxo vesicoureteral (RVU) consiste no fluxo retrógrado de urina da bexiga para o trato urinário superior. O RVU é a patologia urológica mais frequente em idade pediátrica, com uma prevalência estimada de 1% em recém-nascidos.<sup>1</sup>

Esta prevalência aumenta para cerca de 15% em recém-nascidos com hidronefrose pré-natal, e para cerca de 30-45% em crianças com infeção do trato urinário febril (ITU).<sup>2-4</sup> Além de constituir um fator de risco para ITU febril, o RVU pode causar nefropatia de refluxo e cicatrizes renais, com perda de parênquima renal.<sup>4,5</sup>

A deteção precoce do RVU é fundamental para assegurar um adequado seguimento e tratamento destas crianças, sendo o diagnóstico definitivo realizado através de exames imagiológicos. As orientações clínicas da Sociedade Europeia de Urologia Pediátrica e a Associação Americana de Urologia recomendam a ecografia renovesical na abordagem inicial destas crianças, sendo a cistouretrografia miccional seriada (CUMS) o *gold standard* para a avaliação do RVU em crianças.<sup>6,7</sup> Este método, além de permitir a classificação do RVU de acordo com sistema estabelecido pelo *International Reflux Study Committee*, fornece um detalhe anatómico preciso.<sup>7,8</sup>

Com o principal objetivo de evitar a exposição à radiação, na década 90 teve início a implementação de um novo método de diagnóstico do RVU, com recurso à ecografia utilizando um meio de contraste ecográfico, a urossonografia miccional seriada, doravante designada urossonografia.<sup>9,10</sup> Este método é tecnicamente análogo à CUMS, sendo o diagnóstico de RVU definido pela presença de microbolhas ecogénicas (com origem no meio de contraste ecográfico) em movimento pelo trato urinário superior, utilizando-se o mesmo sistema de classificação da CUMS.<sup>8,11</sup>

A urossonografia também pode ser utilizada, embora menos frequentemente, para a pesquisa de malformações do trato urinário e em casos de suspeita de rotura vesical.<sup>11,12</sup> Além da ausência de exposição da criança à radiação ionizante, este método, quando aliado a um estudo multicíclico, apresenta maior sensibilidade na deteção do RVU, permite o estudo completo da uretra masculina, e proporciona um maior conforto e colaboração da criança em comparação com a CUMS.<sup>13-15</sup>

Os primeiros contrastes ecográficos comercialmente disponíveis para urossonografia, apresentavam diversas limitações, como período de conservação e tempo de semivida curtos e elevada quantidade de contraste necessária.<sup>16</sup> Como consequência, desde 2001 foram desenvolvidos e comercializados contrastes de segunda geração, contendo microesferas lipídicas de hexafluoreto de enxofre (SonoVue®, Bracco, Milan, Italy na Europa e Lumason®, Bracco Diagnostics, Monroe Township, NJ nos Estados Unidos da América). Embora existam algumas contraindicações para o SonoVue® quando administrado por via endovenosa, a segurança deste contraste por via intravesical foi já largamente estudada, não se verificando quaisquer efeitos secundários atribuídos à sua utilização.<sup>12,17-19</sup>

Desta forma, o SonoVue® tem sido amplamente utilizado em urossonografias em idade pediátrica em vários centros, inicialmente em contexto *off-label*, e desde 2017 com a aprovação pela Agência Europeia do Medicamento.<sup>20</sup> Os estudos publicados demonstram uma acuidade diagnóstica da urossonografia no diagnóstico do RVU comparável ao CUMS em idade pediátrica, principalmente considerando o RVU de alto grau em crianças mais pequenas.<sup>21-23</sup>

Sendo um dos pioneiros no nosso país, este método foi implementado no Serviço de Radiologia no Centro Hospitalar Universitário do Algarve (CHUA) – Unidade de Faro em 2017. Esta implementação teve a autorização da Comissão de Ética do CHUA, com a utilização do contraste ecográfico em contexto *off-label* (SonoVue®, Bracco, Milan, Italy).

Os critérios para a realização de urossonografia não são estritos e devem ser individualizados em função da condição clínica da criança e dos achados ecográficos. Geralmente, consideram-se como indicações clínicas a presença de ITU, a hidronefrose pré-natal, irmãos com história de RVU e

entre crianças em que um dos pais tem antecedentes de RVU.<sup>6,7,11,24</sup>

O objetivo deste artigo é fornecer uma descrição do procedimento técnico da urossonografia e analisar os resultados das urossonografias realizadas no Serviço de Radiologia do CHUA - Unidade de Faro, provenientes das Consultas de Pediatria do CHUA, desde a sua implementação. Assim, além dos dados demográficos dos examinados, pretende-se descrever quais as indicações clínicas para a realização do exame, a presença de refluxo e a existência de intercorrências decorrentes da sua realização.

## Materiais e Métodos

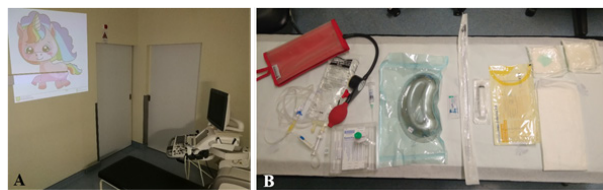
### Implementação da urossonografia

Na instituição estes exames são realizados com base nos procedimentos propostos pela Dra. Carmina Duran.<sup>11,25</sup>

A equipa é constituída por um médico radiologista, que executa o exame, por duas enfermeiras e um assistente operacional que presta apoio à sala.

Previamente à sua realização, é disponibilizada uma ficha informativa aos pais com uma descrição do procedimento e esclarecimento de dúvidas, permitindo também a obtenção do consentimento escrito informado. É igualmente realizada a profilaxia antibiótica.

Na sala onde é executado o exame, tenta-se criar um ambiente amigável para a criança, adaptado à sua faixa etária, com presença de brinquedos e frequentemente com projeção de vídeos de animações no teto e paredes do gabinete (Figura 1).



**Figura 1** – Gabinete e material utilizado para a realização de urossonografias. **A.** Projeção de vídeos de animações no teto e paredes do gabinete, adaptados à faixa etária. **B.** Material utilizado, da esquerda para a direita: manga de pressão, sistema de soro, kit do produto de contraste e material para algáliação.

Recorre-se a um equipamento ecográfico GE Logiq E9 (General Electric Healthcare, Wauwatosa, WI, USA), com sonda convexa multifrequência e com software dedicado para estudos contrastados com imagem harmónica com inversão de pulso, e índice mecânico baixo. Este software possibilita também uma codificação por cor e imagem duplicada com o modo B convencional (imagem *dual*).

Através de uma sonda vesical, após esvaziamento da bexiga, procede-se à repleção retrógrada de uma solução composta por cerca de 1 mL produto de contraste ecográfico, preparado conforme as instruções do fabricante, diluído em 500 mL de soro a 0,9%. Na bolsa de soro é aplicada uma pressão de cerca de 70 a 90 mmHg, embora em recém-nascidos possa ser conveniente a aplicação de pressões inferiores. Embora se possa utilizar a elevação da bolsa de cerca de 100 cm, optou-se pela utilização de uma manga de pressão, dado que facilita a agitação para manter a solução homogénea e simplifica eventuais ajustes dos valores de pressão. Obtém-se uma repleção vesical progressiva, que se avalia ecograficamente, permitindo a caracterização das paredes e lúmen da bexiga. Quando esta se encontra em repleção, inicia-se a fase de micção. Durante as fases de repleção e de micção, avalia-se a presença de contraste nas porções visualizáveis dos ureteres e árvores pelocaliceais.

A sonda vesical possui um diâmetro significativamente inferior ao diâmetro da uretra, variando consoante a faixa etária. Por este motivo, a micção decorre sem resistência com a sonda introduzida, permitindo assim a realização de estudos cíclicos. Realizam-se cerca de 3 ciclos por estudo, contudo o seu número pode variar consoante a necessidade de melhor caracterização dos achados evidenciados. No último ciclo, com a bexiga em repleção, retira-se a sonda e avalia-se a uretra, nas meninas por via suprapúbica (ou raramente por via interlabial), e nos meninos por via transperineal interescretal, para avaliação das porções posterior e anterior.

O tempo total de exame varia consoante a colaboração da criança, rondando aproximadamente 20 a 30 minutos.

As imagens obtidas ao longo do exame são arquivadas digitalmente no sistema PACS da instituição. No contexto da autorização pela Comissão de Ética do CHUA para utilização do contraste SonoVue® (Bracco, Milan, Italy) em regime *off-label*, é efetuado um registo organizado de quaisquer efeitos secundários decorrentes do procedimento, que se manteve após a aprovação da utilização deste contraste nestes exames.

### Desenho do estudo, colheita de dados e variáveis em análise

Este estudo retrospectivo foi realizado no Serviço de Radiologia, em colaboração com o Serviço de Pediatria, ambos pertencentes ao CHUA, Unidade de Faro, Portugal. Todas as urossonografias realizadas desde a sua implementação nesta instituição (maio de 2017 a março de 2020) foram incluídas neste estudo. Estes exames foram requisitados pelas Consultas de Pediatria do CHUA. Os dados relativos aos exames de imagem foram colhidos retrospectivamente utilizando os *softwares* RIS-Glint® (versão 16 R1.01.06) e Synapse.

Este projeto obteve a aprovação da Comissão de Ética do CHUA e foi realizado de acordo com a Declaração de Helsínquia.

Os dados colhidos foram inseridos numa base de dados do Excel. As variáveis selecionadas foram as seguintes: sexo e idade da criança; indicação clínica para a realização do exame; número de unidades renais analisadas; número de ciclos realizados; presença de refluxo e seu grau; outros achados durante o exame; e existência de intercorrências (durante o exame, imediatamente após e nas 48 horas seguintes).

Relativamente à variável indicação clínica para a realização do exame, esta foi dividida em 5 categorias: presença hidronefrose moderada ou grave no diagnóstico pré-natal (calibre do bacinete superior a 10 mm); infeção do trato urinário febril recorrente; infeção do trato urinário febril com alterações ecográficas associadas; outras alterações do trato urinário (displasia renal quística; rim único; megaureter; suspeita de estenose da uretra, etc.) e seguimento de refluxo vesicoureteral (crianças com refluxo já conhecido).

A classificação do grau de refluxo baseia-se na sua aparência na urossonografia de acordo com o sistema definido para a CUMS pelo *International Reflux Study Committee*,<sup>11</sup> classificado de grau I (microbolhas apenas no ureter) até ao grau V (microbolhas no sistema pielocalicial com dilatação piélica e calicial significativas, associado a perda de contorno da pelve renal e um ureter tortuoso e dilatado).

A variável “outros achados durante o exame” dizem respeito ao refluxo intermitente, refluxo intrarrenal e outros eventos potencialmente visualizados durante o exame. O refluxo

intermitente diz respeito ao refluxo visualizado apenas em alguns dos ciclos realizados, enquanto o refluxo intrarrenal, ou refluxo pielotubular, consiste no refluxo de contraste da pelvis renal para os túbulos coletores.

No que diz respeito à variável “intercorrências durante o exame, imediatamente após e nas 48 horas seguintes”, foram consideradas as relacionadas com a utilização do contraste (caracter alérgico) e as relacionadas com o procedimento em si, nomeadamente com a algiação. Para esta variável foram utilizados os registos organizados descritos na secção anterior.

### Análise estatística

O tratamento estatístico dos resultados foi analisado com o software IBM SPSS Statistics® (version 25). As variáveis contínuas foram sumarizadas em média e desvio padrão, enquanto as variáveis discretas em mediana e amplitude interquartilica. As variáveis categóricas foram descritas em frequência e percentagem. A associação entre as variáveis “indicação clínica para a realização do exame” e “presença de refluxo” foi analisada através do teste Qui-quadrado de Pearson. O nível de significância estatística definido foi de 5%.

## Resultados

### Dados demográficos

No período abrangido neste estudo, entre maio de 2017 e março de 2020, foram realizadas um total de 105 urossonografias. Foram efetuados dois pedidos de exame cuja realização não foi possível, um por gravidez em curso desconhecida, e outro por agitação e recusa, pelo que não foram incluídos neste estudo.

Os dados demográficos das crianças estudadas encontram-se sumarizados na Tabela 1. As crianças tinham uma idade média de 24,3 ± 27,1 meses de idade (média ± desvio padrão), sendo a maioria das crianças do sexo feminino (n= 58; 55,2%). A amplitude de idades variou desde o primeiro dia de vida, num lactente do sexo masculino que realizou o exame por hidronefrose pré-natal bilateral e espessamento parietal difuso da bexiga, pelo que tinha suspeita de válvulas da uretra posterior; e uma criança com 9 anos, cuja indicação clínica para a realização do exame foi a presença de infeção do trato urinário associada a dilatação pielocalicial bilateral.

Tabela 1 – Dados demográficos das crianças.

Características	
Exames realizados, n	105
Idade, média (+/- DP), meses	24,3 ± 27,1
Amplitude de idades, meses	0 – 113
Sexo masculino/feminino, n (%)	47 (44,8%) / 58 (55,2%)
Indicação clínica, n (%)	
Hidronefrose pré-natal	24 (22,9%)
ITU recorrente	31 (29,5%)
ITU com alterações ecográficas	26 (24,8%)
Outras alterações do trato urinário	13 (12,4%)
Seguimento RVU	11 (10,5%)
Crianças estudadas, n	98
Unidades renais analisadas, n	208
Ciclos realizados, mediana (± AI)	3 ± 1
Micção não visualizada, n (%)	7 (6,7%)
Crianças que repetiram o exame, n	7

AI, amplitude interquartilica; DP, desvio padrão; ITU, infeção do trato urinário; RVU, refluxo vesicoureteral



Este estudo compreendeu um total de 98 crianças, sendo que 91 foram submetidas ao exame uma única vez, enquanto 7 crianças realizaram o exame em duas ocasiões. Foram analisadas um total de 208 unidades renais, dado existirem duas crianças com rim único. A mediana de ciclos realizados foi de  $3 \pm 1$  (mediana  $\pm$  amplitude interquartílica). Em 7 urossonografias, por ausência de micção durante todo o período do exame, não foi possível o estudo permiçional e estudo dirigido da uretra.

Relativamente à indicação clínica que motivou a realização do exame, a mais frequente foi a presença de infecção urinária febril recorrente ( $n=31$ ; 29,5%) e a menos frequente o seguimento de refluxo vesicoureteral já conhecido ( $n=11$ ; 10,5%). No que diz respeito às outras alterações do trato urinário, as alterações foram as seguintes ( $n=13$  exames): 3 casos com displasia quística renal unilateral, 2 com bexiga neurogênica, 2 com doença renal crônica, 1 com suspeita de estenose na uretra que realizou exame duas vezes, 1 com um rim único, 1 com rim atrófico, 1 com duplicação pieloureteral unilateral, e 1 com megaureter.

### Refluxo vesicoureteral

Relativamente à presença de refluxo, os dados obtidos encontram-se sumarizados na Tabela 2. Nos 105 exames realizados, em 37 verificamos a presença de refluxo vesicoureteral, correspondente a 35,2% dos exames

**Tabela 2** – Dados relativos ao refluxo vesicoureteral.

Características	n
Presença de refluxo* (por exame), n (%)	37 (35,2%)
Presença de refluxo bilateral* (por exame), n (%)	13 (12,4%)
Presença de refluxo(por unidade renal), n(%)	51 (24,5%)
Grau de refluxo, n (%)	
II	17 (8,2%)
III	13 (6,3%)
IV	15 (7,2%)
V	6 (2,9%)

\* Nestas variáveis o cálculo da percentagem foi realizado utilizando o número total de exames realizados. Nas restantes, a percentagem foi calculada utilizando o número total de unidades renais estudadas ( $n=208$ ).

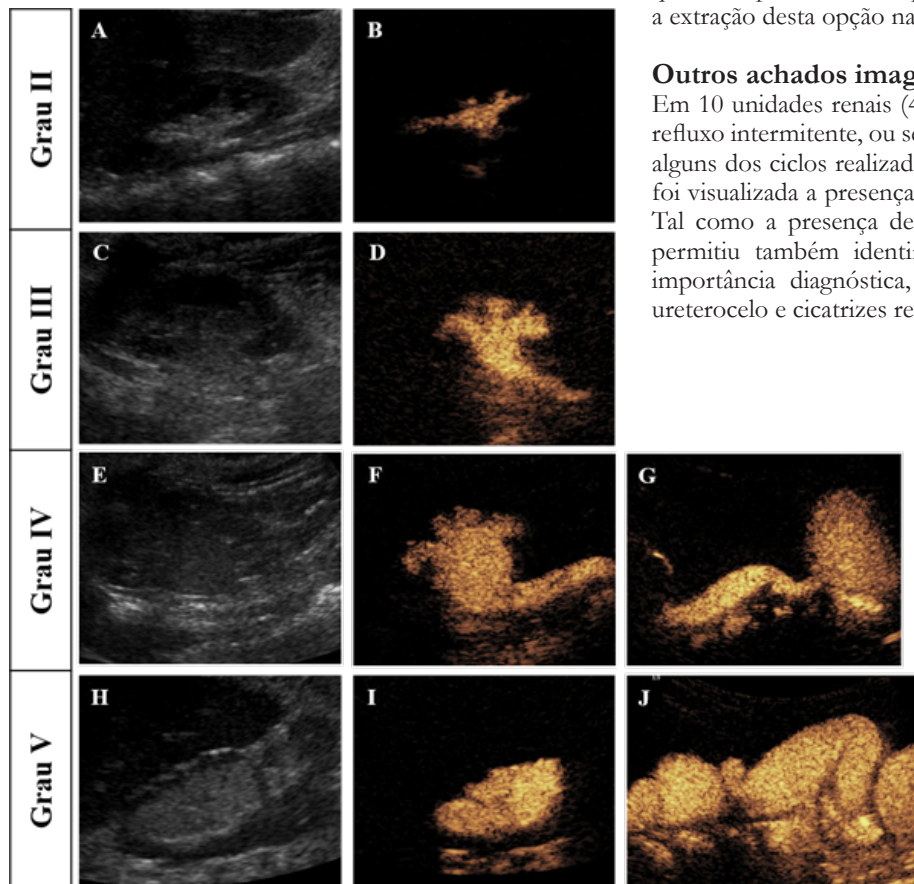
efetuados. No que diz respeito às unidades renais, 51 apresentaram refluxo, totalizando 24,5% de todas as unidades estudadas.

O grau de refluxo mais frequentemente observado foi o grau II, compreendendo 17 unidade renais ( $n=17$ ; 8,2%) e o menos frequente o grau V ( $n=6$ ; 2,9%), não tendo sido identificado nenhum caso de imagens que se atribuíssem a refluxo de grau I. Na Figura 2 encontram-se representados os vários graus de refluxo visualizados.

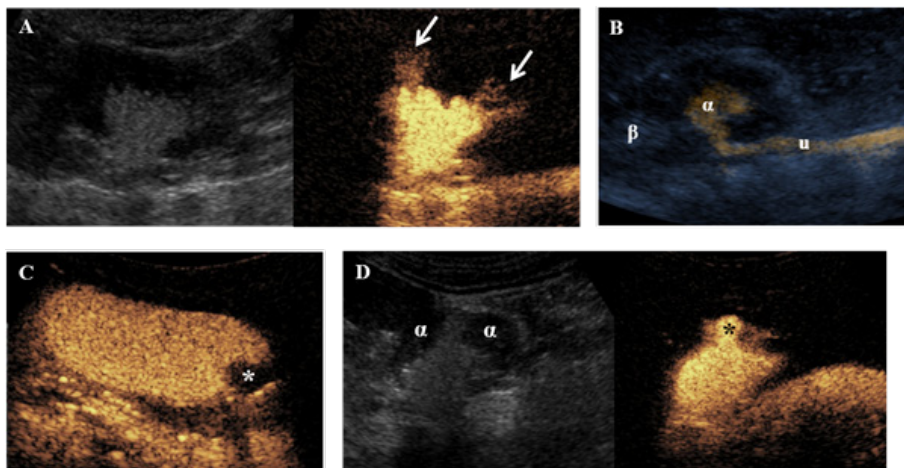
Não se verificou associação entre a presença de refluxo e a indicação clínica para a realização do exame ( $p=0,150$ ). A falta de variabilidade do seguimento de RVU, por estar quase sempre associada à presença de refluxo, fundamentou a extração desta opção na variável indicação para o exame.

### Outros achados imagiológicos

Em 10 unidades renais (4,8%) verificou-se a existência de refluxo intermitente, ou seja, refluxo visualizado em apenas alguns dos ciclos realizados. Em 6 unidades renais (2,9%), foi visualizada a presença de refluxo intrarrenal (Figura 3). Tal como a presença de refluxo intrarrenal, esta técnica permitiu também identificar outras alterações que têm importância diagnóstica, como duplicação pieloureteral, ureterocelo e cicatrizes renais (Figura 3).



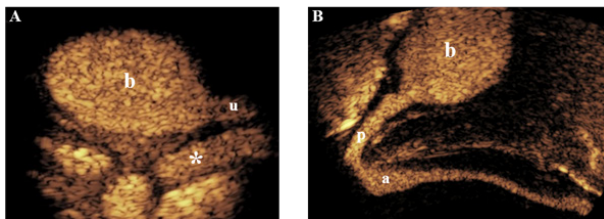
**Figura 2** – Graus de refluxo vesicoureteral. Imagem dual, com imagem em modo-B (esquerda) e com codificação por cor do contraste (direita). Grau II. **A e B.** Presença de contraste a nível da pélvis renal, sem dilatação. Grau III. **C e D.** Presença de contraste no sistema pielocalicial, com ligeira dilatação ureteral e pielocalicial, com cálices de normal morfologia. Grau IV. **E e F.** Presença de contraste no sistema pielocalicial, com dilatação pielocalicial, aplanamento dos cálices, mas sem eversão dos fundos caliciais. **G.** Ureter com moderada dilatação e tortuoso. Grau V. **H e I.** Presença de contraste e marcada dilatação pielocalicial, com eversão dos fundos caliciais. **J.** Marcada dilatação e tortuosidade do ureter.



**Figura 3** – Alterações patológicas detetadas por urossonografia. **A.** Refluxo intrarrenal ou pielotubular. (Imagem dual) Presença de refluxo para o parênquima renal (setas). **B.** Duplicação pieloureteral. Imagem composta de modo-B e codificação por cor de contraste, evidenciando refluxo vesicoureteral com presença de contraste apenas na pélvis renal inferior ( $\alpha$ ) e ausência na pélvis renal superior ( $\beta$ ). u, ureter. **C.** Ureterocelo. Imagem de subtração (\*) próxima da junção ureterovesical. **D.** Cicatriz renal. (Imagem dual) Área de diminuição focal da espessura do parênquima renal ( $\alpha$ ), com protuberância do cálice adjacente (\*).

Em 4 urossonografias, realizadas em crianças do sexo feminino, observou-se refluxo vaginal per-miccional (Figura 4).

Nos 44 estudos da uretra masculina por via transperineal interescrotal realizados, não se identificaram alterações (Figura 4).



**Figura 4** – **A.** Refluxo vaginal per-miccional. Preenchimento do lúmen vaginal (\*) por contraste durante a micção. b, bexiga. u, uretra. **B.** Uretra masculina (orientação anatómica). Preenchimento do lúmen por contraste da uretra masculina na avaliação miccional transperineal interescrotal. b, bexiga. p, uretra posterior. a, uretra anterior

### Intercorrências

Não foram registadas quaisquer intercorrências relativas ao uso do meio de contraste SonoVue®, quer durante, imediatamente após, ou nas 48 horas seguintes ao exame. Em apenas uma urossonografia foi observada uma intercorrência relacionada com o exame, uma hematúria terminal com a remoção da algália, numa criança do sexo feminino com 3 anos de idade, com resolução espontânea num período inferior a 12 horas.

### Discussão

Com o principal objetivo de reduzir a exposição à radiação, a urossonografia tem vindo cada vez mais a ser utilizada em substituição da CUMS, com taxas de sensibilidade de deteção do RVU comparáveis entre ambas as técnicas nos vários estudos realizados.<sup>22,23,26</sup>

Uma das principais limitações descritas na urossonografia prende-se com a sua curva de aprendizagem, dado ser um procedimento claramente operador-dependente. No nosso Centro, não se verificaram dificuldades na aquisição de experiência por parte da equipa que realizou estes exames, realçando-se a sua estabilidade, por forma a não existirem disrupções no processo de aprendizagem da técnica. Um estudo recente, por Velasquez et al. 2019, demonstrou, que, mesmo num Centro sem experiência prévia em urossonografias, é possível adquirir, num curto espaço

de tempo, uma boa correlação entre a urossonografia e a CUMS (Cohen kappa de 0,72), tal como já descrito noutros artigos.<sup>27-29</sup> Neste sentido, por se tratar de uma técnica diagnóstica recente, a partilha de experiência pode ser fundamental na sua implementação e divulgação.

Uma desvantagem da realização da urossonografia é o custo por exame, essencialmente relativo ao custo do contraste ecográfico. Em virtude da estabilidade das microbolhas por um período de cerca de 6 horas, caso seja possível, pode-se otimizar os custos realizando exame a várias crianças na mesma sessão (idealmente 4 a 5), com o objetivo de consumir a totalidade da ampola. Adicionalmente, na nossa instituição, estas crianças anteriormente à implementação da urossonografia, realizavam cistocintigrafia em Lisboa, pelo que este exame veio trazer diversos benefícios, não só do ponto de vista económico, mas também logístico e social, relativos ao transporte e absentismo laboral dos pais. Verificou-se a ausência de micção em 7 exames. Apesar de esta limitação impedir o estudo dirigido da uretra, alguns estudos sugerem que não condiciona significativa diminuição da acuidade diagnóstica na pesquisa de refluxo vesicoureteral.<sup>30</sup>

No que diz respeito à segurança do contraste de segunda geração SonoVue®, neste estudo não se verificou qualquer intercorrência, o que vai de encontro aos vários estudos publicados.<sup>12,19,31</sup> Foi apenas registada uma intercorrência relativa à algália, com hematúria terminal após a remoção da algália, numa criança com 3 anos de idade, com resolução espontânea num período inferior a 12 horas.

Das 7 crianças que repetiram a urossonografia, em 6 delas o motivo do segundo exame foi a reavaliação do refluxo, sendo que em todas estas reavaliações, o intervalo de tempo entre exames foi de cerca de 2 anos. A outra criança tinha como indicação clínica a suspeita de uma estenose uretral e repetiu o exame por ausência de micção no primeiro exame, impossibilitando a avaliação da uretra. A urossonografia tem cada vez mais vindo a ser utilizada para a avaliação da uretra em ambos os sexos, nomeadamente válvulas da uretra posterior, a patologia uretral mais frequente nestas faixas etárias.<sup>11,15,32</sup>

A realização destes exames e os resultados obtidos ao longo destes três anos decorreu com um bom acolhimento pelos profissionais envolvidos no acompanhamento destas crianças, nomeadamente pelos clínicos, assim como pelos seus pais. A sua execução foi bem tolerada pelas crianças, dado a possibilidade de manter alguns movimentos e pelas distrações criadas pela equipa.

## Conclusão

A urossonografia tem vindo a afirmar-se com uma excelente técnica para avaliar o RVU. Tem como principal vantagem a ausência de radiação, principalmente considerando que o estudo do refluxo ocorre principalmente nos primeiros anos de vida, quando a suscetibilidade é maior. Além disso, é uma técnica segura, com elevada qualidade das imagens e

com uma boa sensibilidade para avaliar patologia do trato urinário.

É expectável que a utilização da urossonografia ganhe cada vez mais recetividade no estudo da patologia nefrológica pediátrica, nomeadamente no que diz respeito aos consensos internacionais para o diagnóstico do refluxo vesicoureteral.

## Divulgações Éticas / Ethical disclosures

*Conflitos de interesse:* Os autores declaram não possuir conflitos de interesse.

*Conflicts of interest:* The authors have no conflicts of interest to declare.

*Supporto financeiro:* O presente trabalho não foi suportado por nenhum subsídio ou bolsa.

*Financing Support:* This work has not received any contribution, grant or scholarship.

*Confidencialidade dos dados:* Os autores declaram ter seguido os protocolos do seu centro de trabalho acerca da publicação dos dados de doentes.

*Confidentiality of data:* The authors declare that they have followed the protocols of their work center on the publication of data from patients.

*Proteção de pessoas e animais:* Os autores declaram que os procedimentos seguidos estavam de acordo com os regulamentos estabelecidos pelos responsáveis da Comissão de Investigação Clínica e Ética e de acordo com a Declaração de Helsínquia da Associação Médica Mundial.

*Protection of human and animal subjects:* The authors declare that the procedures followed were in accordance with the regulations of the relevant clinical research ethics committee and with those of the Code of Ethics of the World Medical Association (Declaration of Helsinki).

## Referências Bibliográficas

- Hiraoka M, Hori C, Tsukahara H, Kasuga K, Ishihara Y, Kotsuji F, et al. Vesicoureteral reflux in male and female neonates as detected by voiding ultrasonography. *Kidney Int.* 1999;55:1486-90.
- Van Eerde AM, Meutgeert MH, De Jong TPVM, Giltay JC. Vesicoureteral reflux in children with prenatally detected hydronephrosis: A systematic review. *Ultrasound in Obstetrics and Gynecology.* 2007;29:463-9.
- Skoog SJ, Peters CA, Arant BS, Copp HL, Elder JS, Hudson RG, et al. Pediatric vesicoureteral reflux guidelines panel summary report: Clinical practice guidelines for screening siblings of children with vesicoureteral reflux and neonates/infants with prenatal hydronephrosis. *J Urol.* 2010;184:1145-51.
- Hoberman A, Charron M, Hickey RW, Baskin M, Kearney DH, Wald ER. Imaging studies after a first febrile urinary tract infection in young children. *N Engl J Med.* 2003;348:195-202.
- Mattoo TK, Chesney RW, Greenfield SP, Hoberman A, Keren R, Mathews R, et al. Renal scarring in the randomized intervention for children with vesicoureteral reflux (RIVUR) trial. *Clin J Am Soc Nephrol.* 2016;11:54-61.
- Peters CA, Skoog SJ, Arant BS, Copp HL, Elder JS, Hudson RG, et al. Summary of the AUA guideline on management of primary vesicoureteral reflux in children. *J Urol.* 2010;184:1134-44.
- Tekgül S, Riedmiller H, Hoebeke P, Kočvara R, Nijman RJM, Radmayr C, et al. EAU guidelines on vesicoureteral reflux in children. *Eur Urol.* 2012;62:534-42.
- Lebowitz RL, Olbing H, Parkkulainen K V, Smellie JM, Tamminen-Möbius TE. International system of radiographic grading of vesicoureteric reflux. *Pediatr Radiol.* 1985;15:105-9.
- Hanbury DC, Coulden RA, Farman P, Sherwood T. Ultrasound cystography in the diagnosis of vesicoureteric reflux. *Br J Urol.* 1990;65:250-3.
- Atala A, Wible JH, Share JC, Carr MC, Retik AB, Mandell J. Sonography with sonicated albumin in the detection of vesicoureteral reflux. *J Urol.* 1993;150:756-8.
- Duran C, Beltrán VP, González A, Gómez C, del Riego J. Contrast-enhanced voiding urosonography for vesicoureteral reflux diagnosis in children. *Radiographics.* 2017;37:1854-69.
- Riccabona M, Vivier PH, Ntoulia A, Darge K, Avni F, Papadopoulou F, et al. ESPR uro-radiology task force imaging recommendations in paediatric uro-radiology, part VII: standardised terminology, impact of existing recommendations, and update on contrast-enhanced ultrasound of the paediatric urogenital tract. *Pediatric Radiology.* 2014;44:1478-84.
- Papadopoulou F, Tsampoulas C, Siomou E, Tzovara J, Siamopoulou A, Efremidis SC. Cyclic contrast-enhanced harmonic voiding urosonography for the evaluation of reflux. Can we keep the cost of the examination low? *Eur Radiol.* 2006;16:2521-6.

- Chua ME, Mendoza JS, Ming JM, Dy JS, Gomez O. Diagnostic accuracy of contrast-enhanced voiding urosonogram using second-generation contrast with harmonic imaging (CEVUS-HI) study for assessment of vesicoureteral reflux in children: a meta-analysis. *World J Urol.* 2019;37:2245-55.

- Duran C, Valera A, Alguersuari A, Ballesteros E, Riera L, Martin C, et al. Voiding urosonography: The study of the urethra is no longer a limitation of the technique. *Pediatr Radiol.* 2009;39:124-31.

- Appis AW, Tracy MJ, Feinstein SB. Update on the safety and efficacy of commercial ultrasound contrast agents in cardiac applications. *Echo Research and Practice.* 2015;2:R55-62.

- Duran C, Del Riego J, Riera L, Martin C, Serrano C, Palaña P. Voiding urosonography including urethrosonography: High-quality examinations with an optimised procedure using a second-generation US contrast agent. *Pediatr Radiol.* 2012;42:660-7.

- Papadopoulou F, Ntoulia A, Siomou E, Darge K. Contrast-enhanced voiding urosonography with intravesical administration of a second-generation ultrasound contrast agent for diagnosis of vesicoureteral reflux: Prospective evaluation of contrast safety in 1,010 children. *Pediatr Radiol.* 2014;44:719-28.

- Darge K, Papadopoulou F, Ntoulia A, Bulas DI, Coley BD, Fordham LA, et al. Safety of contrast-enhanced ultrasound in children for non-cardiac applications: A review by the society for pediatric radiology (SPR) and the international contrast ultrasound society (ICUS). *Pediatr Radiol.* 2013;43:1063-73.

- SonoVue. International non-proprietary name: sulphur hexafluoride CHMP. Committee for medicinal products for human use (CHMP). European Medicines Agency. Assessment report. 2017.

- Ključevšek D, Battelino N, Tomažič M, Kersnik Levart T. A comparison of echo-enhanced voiding urosonography with X-ray voiding cystourethrography in the first year of life. *Acta Paediatr Int J Paediatr.* 2012;101.

- Wong LS, Tse KS, Fan TW, Kwok KY, Tsang TK, Fung HS, et al. Voiding urosonography with second-generation ultrasound contrast versus micturating cystourethrography in the diagnosis of vesicoureteric reflux. *Eur J Pediatr.* 2014;173:1095-101.

- Chua ME, Kim JK, Mendoza JS, Fernandez N, Ming JM, Marson A, et al. The evaluation of vesicoureteral reflux among children using contrast-enhanced ultrasound: a literature review. *J Pediatr Urol.* 2019;15:12-7.

- Riccabona M, Avni FE, Damasio MB, Ording-Müller LS, Blickman JG, Darge K, et al. ESPR Uroradiology Task Force and ESUR Paediatric Working Group - Imaging recommendations in paediatric uro-radiology, Part V: Childhood cystic kidney disease, childhood renal transplantation and contrast-enhanced ultrasonography in children. *Pediatr Radiol.* 2012;42:1275-83.

- Duran C, Del Riego J, Riera L. Serial voiding urosonography: a safe technique for the study of the entire urinary tract in children. *Radiologia.* 2013;55:160-6.

- Ascenti G, Zimbaro G, Mazziotti S, Chimenz R, Fede C, Visalli C, et al. Harmonic US imaging of vesicoureteric reflux in children: Usefulness of a second generation US contrast agent. *Pediatr Radiol.* 2004;34:481-7.

- Velasquez M, Emerson MG, Diaz E, Kennedy W, Rubesova E, Barth RA. The learning curve of contrast-enhanced 'microbubble' voiding urosonography - validation study. *J Pediatr Urol.* 2019;15:385.

- Valentini AL, Salvaggio E, Manzoni C, Rendeli C, Desito C, Summaria V, et al. Contrast-enhanced gray-scale and color Doppler voiding urosonography versus voiding cystourethrography in the diagnosis and grading of vesicoureteral reflux. *J Clin Ultrasound.* 2001;29:65-71.

- Woźniak MM, Pawelec A, Wiczorek AP, Zajączkowska MM, Borzęcka H, Nachulewicz P. 2D/3D/4D contrast-enhanced voiding urosonography in the diagnosis and monitoring of treatment of vesicoureteral reflux in children - can it replace voiding cystourethrography? *J Ultrasound.* 2013;13:394-407.

- Visalli C, Sicilia N. Accuracy of cystosonography without voiding phase in the diagnosis of vesicoureteral reflux in children: a variant of the original technique. *Omi J Radiol.* 2016;5:219.

---

31. Riccabona M, Vivier PH, Ntoulia A, Darge K, Avni F, Papadopoulou F, et al. ESPR uro-radiology task force imaging recommendations in paediatric uro-radiology, part VII: standardised terminology, impact of existing recommendations, and update on contrast-enhanced ultrasound of the paediatric urogenital tract. *Pediatric Radiology*. 2014;44:1478-84.

32. Berrocal T, Gayá F, Arjonilla A. Vesicoureteral reflux: Can the urethra be adequately assessed by using contrast-enhanced voiding US of the bladder? *Radiology*. 2005;234:235-41.