

Caso Clínico ARP nº 20: Qual o seu diagnóstico?

ARP Case Report nº 20: What is your diagnosis?

Mónica Diniz¹, Miguel Oliveira Castro²

¹Serviço de Radiologia, Hospital Particular do Algarve, Faro, Portugal

²Serviço de Radiologia, Centro Hospitalar Universitário do Algarve (CHUA), Portimão, Portugal

Apresentação Caso

Doente de 65 anos, sexo feminino, com antecedentes de artrite reumatóide de longa data. Referenciada ao Departamento de Radiologia com informação de lesão

expansiva do ombro com envolvimento nervoso e parésia do membro superior esquerdo.

São apresentadas imagens de radiografias do ombro e cotovelo e reconstruções axiais e sagitais de TC do ombro.

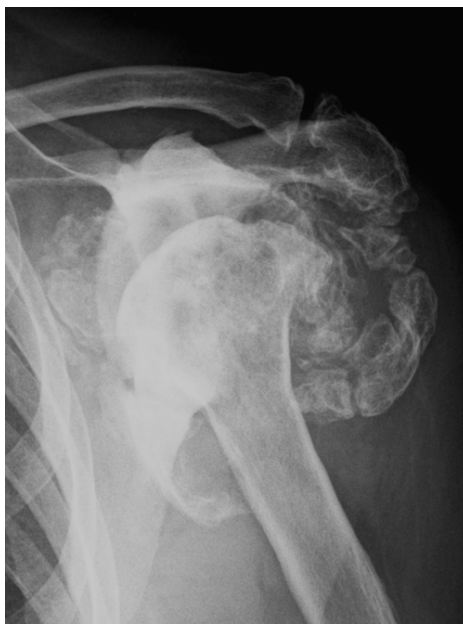

Figura 1

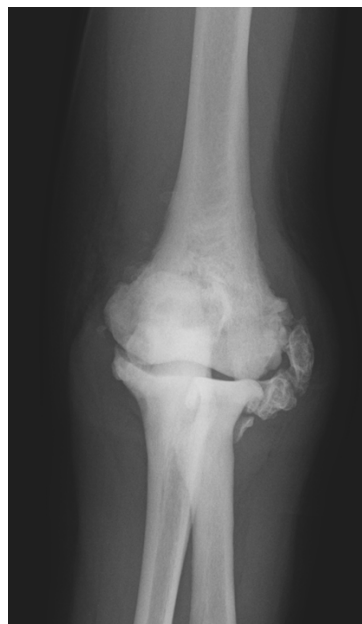

Figura 2

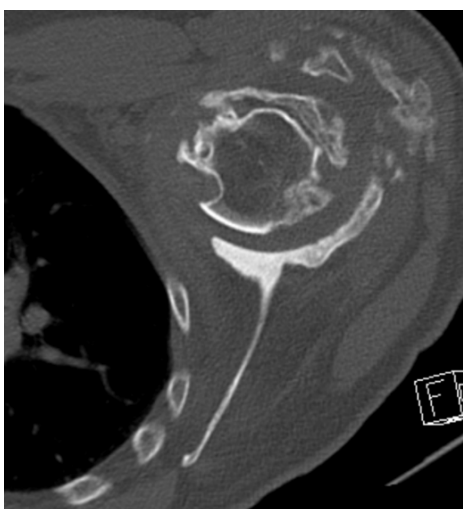


Figura 3

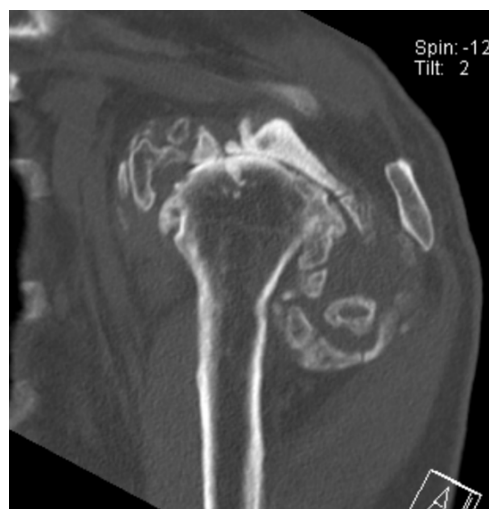

Figura 4

Envie a sua resposta contendo o(s) diagnóstico(s), para o endereço de email actarp.on@gmail.com. Os nomes dos autores das respostas correctas serão publicados no próximo número da ARP na solução do caso.