

# EDEMA PULMONAR DE PRESSÃO NEGATIVA APÓS EXTUBAÇÃO TRAQUEAL

FÁTIMA PINHAL<sup>1</sup>, LÚCIA REBELO<sup>2</sup>, VERA MONDÍM<sup>1</sup>, MANUELA BOTELHO<sup>3</sup>

**Palavras-chave:**

- Anestesia;
- Edema pulmonar de pressão negativa;
- Laringospasmo

## Resumo

O edema pulmonar de pressão negativa (EPPN) também descrito na literatura como edema agudo do pulmão pós-obstrutivo ou pós-extubação traqueal, é uma entidade rara, com uma incidência de aproximadamente 0.1% em doentes anestesiados.

Os autores descrevem o caso, ocorrido após extubação traqueal, de um doente submetido a orquidectomia por via laparoscópica sob anestesia geral balanceada. Relatam a fisiopatologia, o padrão radiológico e broncoscópico e as medidas terapêuticas instituídas.

## POST-TRACHEAL EXTUBATION NEGATIVE PRESSURE PULMONARY EDEMA

FÁTIMA PINHAL<sup>1</sup>, LÚCIA REBELO<sup>2</sup>, VERA MONDÍM<sup>1</sup>, MANUELA BOTELHO<sup>3</sup>

**Keywords:**

- Anesthesia;
- Pulmonary Edema ;
- Laryngospasm

## Summary

*Pulmonary edema negative pressure (NPPE) also described in the literature as acute pulmonary edema or post-obstructing after extubation, corresponds to an unusual event, with an incidence of approximately 0.1% in anesthetized patients.*

*The authors describe the case of NPPE occurred after tracheal extubation in a patient undergoing laparoscopic orchidectomy under general anesthesia. They report the pathophysiology, radiological and bronchoscopic pattern and therapeutic measures instituted.*

<sup>1</sup>Interna do Internato Complementar de Anestesiologia do Centro Hospitalar de Lisboa Central, EPE

<sup>2</sup>Assistente Hospitalar de Anestesiologia do Centro Hospitalar de Lisboa Central, EPE

<sup>3</sup>Responsável do Pólo Hospital Curry Cabral do Centro Hospitalar de Lisboa Central, EPE

O edema pulmonar de pressão negativa (EPPN) também descrito na literatura como edema agudo do pulmão pós-obstrutivo ou pós-extubação traqueal, corresponde a um acontecimento raro, com uma incidência de aproximadamente 0.1% em doentes anestesiados.<sup>1</sup> Trata-se de uma entidade clínica atualmente bem descrita que ocorre tipicamente após desobstrução da via aérea superior, obstruída por um factor mecânico ou por dor.

O laringospasmo e a mordedura do tubo orotraqueal são os fatores desencadeantes mais frequentes.<sup>1-4</sup>

## Caso Clínico

Doente do sexo masculino, de 19 anos, de raça negra admitido no Serviço de Urologia do Hospital de Curry Cabral para orquidectomia por via laparoscópica.

Na avaliação anestésica pré-operatória não foram encontrados antecedentes patológicos ou cirúrgicos relevan-

tes. Apresentou-se consciente, orientado e colaborante, com bom estado geral, porte atlético, IMC de 24 Kg.m<sup>-2</sup>, PA 116/52 mmHg, FC 65 bpm, eupneico, SpO<sub>2</sub> 99% (FiO<sub>2</sub> 21%), exame físico cardiopulmonar normal e sem sinais preditivos de via aérea difícil.

Dos exames complementares de diagnóstico apuraram-se os seguintes resultados:

Estudo analítico: sem alterações			
Amostra	Resultados	Amostra	Resultados
Eritrócitos	5,01 x 10 <sup>12</sup> /L	aPTT	2,6 s
Hemoglobina	15,2 g/dL	Glicose	62 mg/dL
Hematócrito	45,3%	45,3%	38 mg/dL
Leucócitos	3,1.10 <sup>9</sup> /L	Creatinina	1,1mg/dL
Plaquetas	153 x 10 <sup>9</sup> /L	Na	140 mmol/L
TP	12,9 s/80,4%	K	4,8 mmol/L
INR	1,2	Cl	104 mmol/L

Quadro 1 - Exames analíticos hematológicos, bioquímicos e de coagulação

**ECG:** ritmo sinusal, 66 bpm, sem desvio axial do eixo

QRS e sem alterações sugestivas de isquemia.

**RX do tórax:** índice cardio-torácico (ICT) normal, sem lesões pleuro-parenquimatosas evidentes ou derrame pleural (Figura 1).

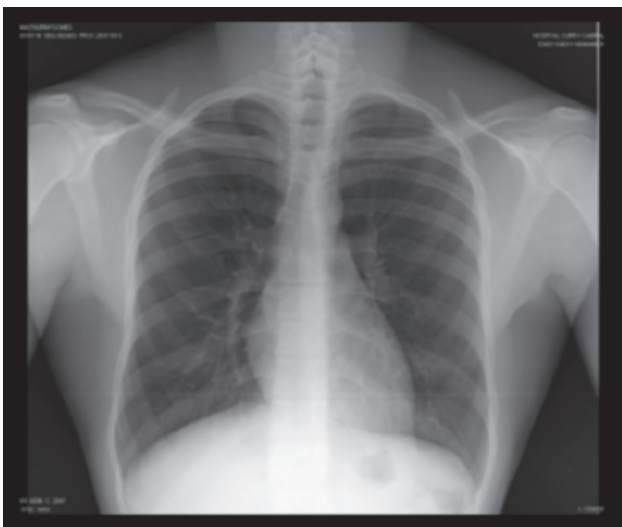


Figura 1 - Radiografia do tórax pré-operatória, sem evidência de lesões pleuro-parenquimatosas ou infiltrado intersticial

O doente foi classificado como apto, ASA I e foi estabelecido o seguinte plano anestésico:

1. Medicação pré-anestésica: lorazepam 1mg p.o., na véspera e na manhã da intervenção cirúrgica
2. Jejum de 8 horas
3. No bloco operatório:
  - Monitorização standard da ASA
  - Monitorização do relaxamento neuromuscular
  - Dois acessos venosos G18
  - Intubação oro-traqueal (tubo traqueal 8 com cuff)
  - Ventilação mecânica controlada por volume
  - Sonda nasogástrica (SNG)
  - Anestesia geral balanceada (AGB)
  - Analgesia multimodal endovenosa (ev)

A indução anestésica realizou-se por via endovenosa com 1,5 mg de midazolam, 0,6 mg de droperidol, 200mg de propofol, 0,6mg de alfentanil e 35mg de atracúrio. A anestesia foi mantida com sevoflurano a 2% e bólus de 0,3 mg de alfentanil. Para analgesia do pós-operatório foi administrado 30 mg de ceterolac e 100 mg de tramadol por via ev ainda no período intraoperatório.

A intervenção cirúrgica decorreu sem intercorrências e teve uma duração de 75 minutos durante os quais o doente manteve estabilidade dos sinais vitais. Foi administrado um total de 500mL de cristaloides.

Não foi efetuada descurarização porque o doente apresentou uma sequência de quatro estímulos (SQE) com um rácio T4/T1 > 0.9. Imediatamente após a extubação traqueal foram evidentes sinais de depressão respiratória pelo que foi efetuado apoio ventilatório com máscara facial e O<sub>2</sub> a 100% e administrado 0,3 mg de flumazenil ev. Houve melhoria do quadro respiratório e o doente foi trans-

ferido para a Unidade de Recuperação Pós-Anestésica (URPA). À chegada a esta, queixou-se de dor abdominal e revelou um quadro de intensidade progressivamente maior de agitação psicomotora, dificuldade respiratória e tosse produtiva com expectoração hemoptoica. Ao exame objetivo apresentou: PA 158/49 mmHg, FC 111 bpm, SPO<sub>2</sub> 88% (FiO<sub>2</sub> 21%), polipneia, tiragem intercostal e auscultação pulmonar com aumento do tempo expiratório, roncos e ferveores crepitantes dispersos bilateralmente. Foi instituído tratamento com salbutamol e beclometasona por via inalatória, 100 mg de hidrocortisona e 1 gr de paracetamol por via ev e implementadas medidas de suporte como aspiração de secreções brônquicas, suplemento de O<sub>2</sub> (FiO<sub>2</sub> a 100%) por máscara facial e posição semi-sentada. Por persistência do quadro clínico foi administrado 2 mg de morfina e 4 mg de dexametasona por via ev.

Nesta fase a gasometria revelou acidose respiratória (Quadro 2) e a telerradiografia do tórax evidenciou um infiltrado pulmonar intersticial difuso, de predomínio peri-brônquico, bilateralmente e sem apagamento dos seios costofrênicos (Figura 2).

QUADRO 2	
Amostra	Resultados
pH	7,26
pO <sub>2</sub>	65,5mmHg
pCO <sub>2</sub>	52,5mmHg
BE(B)	-4,4mmol/L
HCO <sub>3</sub> <sup>-</sup>	23,3mmol/L
SpO <sub>2</sub>	89,8%

Quadro 2 - Gasometria arterial imediatamente após o início do quadro de dificuldade respiratória

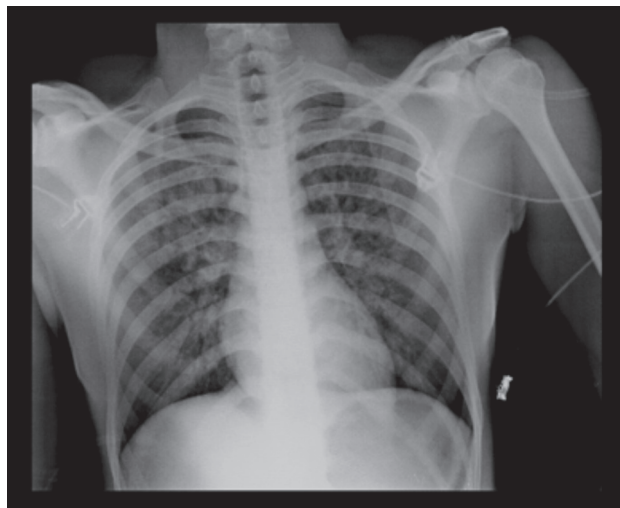


Figura 2 - Radiografia do tórax 30 minutos após a instalação do quadro de insuficiência respiratória evidenciando infiltrado intersticial difuso bilateral

Foi colocado o diagnóstico de edema agudo do pulmão (EAP), por provável pressão negativa, pelo que foi pedida a transferência do doente para a Unidade de Cuidados Intensivos (UCI). Nesta, foi submetido a broncofibroscopia que revelou sinais inflamatórios e ponteado hemorrágico disperso em toda a árvore brônquica.

Durante as primeiras horas manteve sinais vitais estáveis, em ventilação espontânea com oxigénio suplementar por máscara facial e registou-se melhoria gradual do quadro clínico. Às 12 horas de pós-operatório estava sem queixas e evidenciando melhoria clínica - auscultação pulmonar sem ruídos adventícios, oximetria de 98% (FiO<sub>2</sub> 21%) e gasometria confirmando oxigenação e ventilação adequadas (Figura 3).

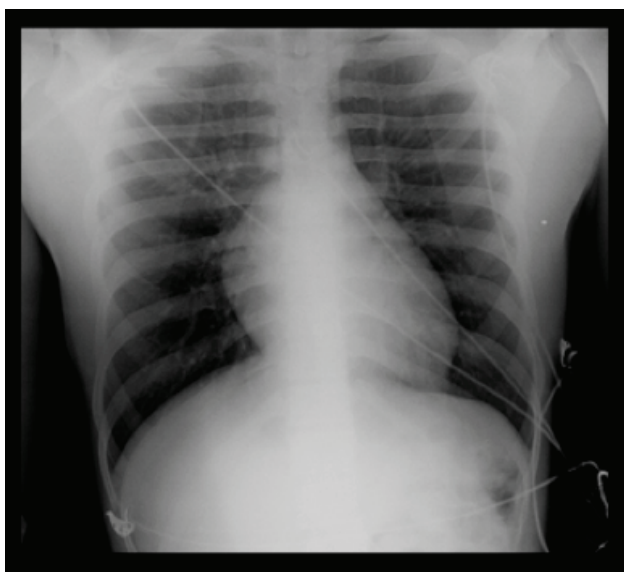

Figura 3 - Radiografia de tórax realizada 14 horas após o diagnóstico de EPPN, com melhoria do padrão radiológico de edema intersticial

As hemoculturas, os exames direto e cultural do lavado brônquico e as pesquisas de antígenos *Legionella* pneumophila e *W* na urina foram negativos.

O doente foi transferido da UCI para a enfermaria ao fim de 17 horas e teve alta hospitalar no 2º dia de pós-operatório. Foi orientado para a consulta externa de Urologia e de Dermatologia para despiste de alergia aos fármacos administrados no período intraoperatório mas os resultados foram inconclusivos.

## Discussão

Descrevemos o caso clínico de um jovem, saudável, submetido a AGB para orquidectomia por via laparoscópica que, após um quadro de depressão respiratória revertido com apoio ventilatório e flumazenil, apresentou sinais evidentes de EAP.

No diagnóstico diferencial do EAP há a considerar a causa cardiogénica e a não-cardiogénica - reação anafilática associada a fármacos anestésicos, sobrecarga hídrica,

pneumonite de aspiração e EPPN.<sup>1,2</sup>

No presente caso, sendo o doente jovem, ASA I, sem ingurgitamento jugular, edema periférico, hepatomegalia, oligúria ou alterações eletrocardiográficas (por exemplo, arritmias) a etiologia cardiogénica foi descartada.

Tendo em conta o volume de cristaloides infundido durante a intervenção assim como a ausência de edema tecidual, rash cutâneo, pieira ou sinais de colapso cardiovascular, a possibilidade de se tratar de uma reação anafilática ou de sobrecarga hídrica também foi excluída.

Por se tratar dum procedimento eletivo, com jejum prévio de 8 horas, com colocação de SNG pela qual não houve drenagem de qualquer conteúdo, pela falta de evidência de regurgitação ou de vômito alimentar e ainda pela ausência de padrão radiológico típico (infiltrado pulmonar unilateral e inicialmente localizado) o diagnóstico de pneumonite de aspiração pareceu pouco consistente.

O facto de o doente ser um indivíduo jovem, do sexo masculino, saudável e de porte atlético, com maior probabilidade de gerar grandes pressões intratorácicas negativas perante qualquer evento obstrutivo da via aérea, despertou para a possibilidade de se tratar de um caso de EPPN. O diagnóstico foi reforçado pela constatação de início súbito no período pós-operatório imediato, após a administração do flumazenil, pela evidência clínica, radiológica e laboratorial, pela rápida evolução favorável (em cerca de 12 horas) e ainda pelos achados na broncofibroscopia - sinais inflamatórios e ponteado hemorrágico disperso em toda a árvore brônquica.

De acordo com a literatura, o principal fator desencadeante do EPPN é o laringospasmo, originado por um mecanismo algico ou mecânico.<sup>3,4</sup> No doente em causa o mecanismo algico parece a causa mais provável tendo em conta que foram administradas no intraoperatório doses subterapêuticas de analgésicos.

A compreensão do mecanismo fisiopatológico envolvido neste processo é importante para uma adequada abordagem diagnóstica e terapêutica. Perante uma glote fechada, o esforço inspiratório acentuado gera uma pressão subatmosférica de -50 a -100mmHg que é transmitida ao interstício pulmonar, levando a um aumento do retorno venoso e conseqüente aumento da pressão hidrostática, transudação capilar pulmonar e alteração da relação ventilação-perfusão.<sup>3,4</sup> Um outro mecanismo implicado é o aumento da estimulação adrenérgica desencadeado por fatores como a hipoxemia, hipercapnia e acidose respiratória. Todos estes estavam presentes no doente, eventualmente desde a fase de depressão respiratória que o doente apresentou.

A hipoxemia isoladamente também contribui para a disfunção da microvasculatura pulmonar, responsável pelas secreções hemoptóicas.<sup>5</sup>

A abordagem terapêutica consiste no tratamento da causa e em medidas de suporte - permeabilização da via aérea, administração de O<sub>2</sub> suplementar por máscara facial a 100% (fluxo=15l/min), broncodilatadores e, se neces-

sário, ventilação mecânica não-invasiva ou invasiva.<sup>1,3,4</sup> A ventilação não invasiva (CPAP/BIPAP) vem assumindo progressivamente um papel preponderante no tratamento da insuficiência respiratória aguda no peri-operatório pois constitui uma alternativa eficaz à ventilação invasiva.

O EPPN, uma complicação de ocorrência principalmente pós-operatória, é tido na literatura como uma entidade bem definida mas pouco diagnosticada, possivelmente pela sua evolução, frequentemente transitória e autolimitada.<sup>1,2,4</sup>

O objetivo deste trabalho consistiu em relatar um caso de EPPN após extubação traqueal dando relevo à avaliação clínica, analítica e radiológica para um diagnóstico precoce e tornar evidente a importância de uma terapêutica analgésica eficaz em todo o peri-operatório.

Quando diagnosticado e tratado adequadamente o EPPN tem um prognóstico favorável com um número reduzido de complicações.

## Bibliografia

1. Krode DJ, Bittner EA, Abdunour R *et al.* *Case Scenario: Acute Postoperative Negative Pressure Pulmonary Edema.* *Anesthesiology* 2010; 113:200-7.
2. Hines RL, Marschal KE. *Stoelting-Anestesia e Doenças Coexistentes*, 5ª Edição; Rio de Janeiro. Elsevier, 2010.
3. Castro ML, Chaves P, Canas M *et al.* Edema agudo do pulmão pós-extubação traqueal – Caso clínico. *Rev Port de Pneumol* 2009; 15(3): 537-541.
4. Barbosa FT, Barbosa LT, Almeida JH *et al.* Edema pulmonar por pressão negativa após extubação traqueal. Relato de caso. *Rev Bras Ter Intensiva* 2007; 19:124-127.
5. Koch SM, Abramson DC *et al.* *Bronchoscopic findings in post-obstructive pulmonary oedema.* *Can J Anaesth* 1996;43: 73-6.