

ANESTESIA PARA UM DOENTE SEM DOR

JOANA CHAVES CARVALHO¹, INÉS NEVES², CARLOS MORENO³, SUSANA VARGAS⁴

Palavras-chave:

- Anestesia Geral
- Neuropatias Hereditárias Sensoriais e Autónomicas

Resumo

A insensibilidade congénita à dor e anidrose ou neuropatia hereditária sensorial e autonómica tipo IV é uma doença autossómica recessiva rara caracterizada pela inexistência de aferentes nociceptivos não mielinizados e de inervação das glândulas sudoríparas. A insensibilidade dos indivíduos portadores desta patologia aos estímulos dolorosos condiciona o desenvolvimento de lesões corporais recorrentes que resultam na realização de inúmeras intervenções cirúrgicas ao longo da vida. Devido à sua raridade, existem poucas descrições sobre a abordagem anestésica destes doentes. Assim, o objetivo deste relato é apresentar o caso de uma criança com insensibilidade congénita à dor e anidrose submetida a desbridamento cirúrgico de uma ferida e discutir as características da doença com relevância anestésica, estabelecendo um paralelo entre as nossas escolhas e as descrições existentes na literatura internacional.

ANESTHESIA FOR A PAINLESS PATIENT

JOANA CHAVES CARVALHO¹, INÉS NEVES², CARLOS MORENO³, SUSANA VARGAS⁴

Keywords:

- Anesthesia, General
- Hereditary Sensitive and Autonomic Neuropathies

Abstract

Congenital insensitivity to pain with anhidrosis or hereditary sensory and autonomic neuropathy type IV is a rare autosomic recessive disorder caused from loss of unmyelinated nociceptive afferents and innervation to the sweat glands. The patient's inability to perceive pain leads to recurrent self-inflicted injuries that result in numerous surgeries during their lifetime. Due to its rarity, there is a limited amount of information concerning the anesthetic management of these individuals. Therefore, with this report we aim to describe the case of an infant with congenital insensitivity to pain with anhidrosis who underwent surgical debridement of a wound, to discuss the characteristics of this disease with anesthetic relevance and to compare our choices with the ones in international literature.

¹ Interna do Internato Complementar de Anestesiologia. Unidade Local de Saúde de Matosinhos – Hospital Pedro Hispano - Matosinhos, Portugal

² Interna do Internato Complementar de Anestesiologia. Instituto Português de Oncologia Francisco Gentil – Porto, Portugal

³ Interno do Internato Complementar de Anestesiologia. Centro Hospitalar de São João, EPE – Porto, Portugal

⁴ Assistente Hospitalar Graduada de Anestesiologia. Centro Hospitalar de São João, EPE – Porto, Portugal

INTRODUÇÃO

A insensibilidade congénita à dor e anidrose (ICDA), também conhecida como neuropatia hereditária sensorial e autonómica (NHSa) tipo IV, é uma doença autossómica recessiva rara que resulta de uma mutação no gene do recetor neurotrófico tirosina cinase 1 (RNTC1).¹⁻⁵ Esta alteração genética interfere com vias de sinalização intracelular ativadas em resposta a fatores de crescimento neurais provocando, em última instância, a morte de neurónios nociceptivos e autonómicos durante o período embrionário.¹⁻³

A dor, considerado o quinto sinal vital e um importante sinal de alarme, é um sintoma que acompanha de forma relati-

vamente transversal as situações patológicas que requerem cuidados de saúde. A incapacidade dos indivíduos com ICDA para percecionarem um estímulo como doloroso torna-os vulneráveis ao desenvolvimento de lesões recorrentes, nomeadamente do foro ortopédico, que podem ir desde fraturas indolores até deformidades ósseas com osteomielite e artrite séptica secundárias.⁴ Por outro lado, a atividade reduzida das catecolaminas endógenas e a anidrose podem ser responsáveis por quadros de instabilidade hemodinâmica perioperatória e hipertermia, respectivamente.^{1,2}

Pela raridade da ICDA, existem poucas descrições na literatura sobre a abordagem anestésica destes indivíduos. Assim, o objetivo deste relato é descrever o manejo peri-operatório de uma criança com esta doença e as características que a tornam um desafio anestésico, discutindo as opções terapêuticas do corpo clínico face à literatura disponível.

CASO CLÍNICO

Doente do sexo masculino, 10 anos de idade, ASA II, 32 kg de peso e 135 cm de altura, proposto para desbridamento cirúrgico de ferida infetada do tornozelo esquerdo (Fig. 1).

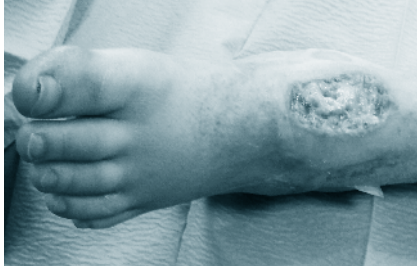

Figura 1 - Ferida infectada no tornozelo

Antecedentes pessoais de ICDA, talassémia menor, distúrbio de défice de atenção e hiperatividade (DDAH) e um “suposto” quadro de hipertermia maligna (HM) em internamento prévio. História de alergia conhecida ao Vicryl®. Medicado, habitualmente, com metilfenidato.

Esta não foi a sua primeira intervenção cirúrgica, tendo já sido anteriormente submetido a procedimentos ortopédicos, sob anestesia geral, sem intercorrências.

Pré-operatoriamente, à exceção da ferida supracitada, não apresentava alterações ao exame objetivo, e os resultados dos exames complementares eram normais para a idade.

No dia da cirurgia, após a chegada ao Bloco Operatório, o doente foi monitorizado de acordo com os *standards* da American Society of Anesthesiologists (ASA) e, ainda acordado, foi puncionado para colocação de um acesso intravenoso de calibre 22 *gauge* no membro superior direito, procedimento que decorreu sem menção de dor. A anestesia foi posteriormente induzida com 0,05 mg de fentanil e 90 mg de propofol intravenosos e a via aérea assegurada através da colocação do dispositivo supraglótico i-gel® 2,5 (Fig. 2), sem que o doente apresentasse variação dos seus parâmetros hemodinâmicos.

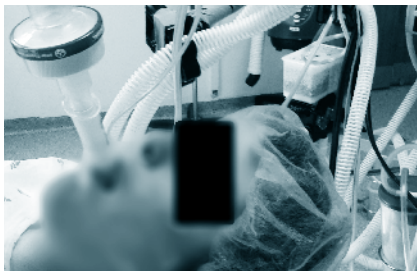

Figura 2 - Inserção de dispositivo supraglótico

O mesmo aconteceu aquando da incisão cirúrgica (Fig. 3). No período intraoperatório o doente permaneceu em ventilação espontânea, e a anestesia foi mantida com uma mistura de sevoflurano, oxigénio em fração inspirada de 40% e ar.




Figura 3 - Monitorização dos sinais vitais

A intervenção cirúrgica decorreu sem intercorrências e no final a criança foi transferida para a Unidade de Cuidados Pós-

-Anestésicos onde nenhuma complicação foi reportada (Fig. 4).

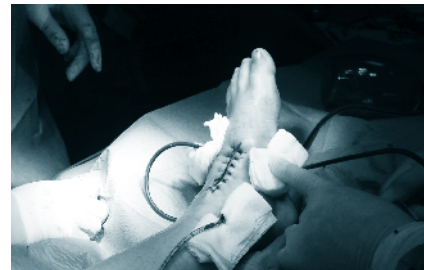

Figura 4 - Final da Cirurgia

Até à alta hospitalar, que ocorreu ao 3º dia pós-operatório, não houve necessidade de administração de mais analgesia.

DISCUSSÃO

Inicialmente descrita por Dearborn em 1932, a ICDA é uma doença rara que se caracteriza pelos achados clínicos de insensibilidade à dor, anidrose, alteração da termorregulação e disfunção autonómica.^{2-4,6} Apesar do défice de dados quanto à sua incidência e prevalência, estima-se que esta última seja inferior a 1:1.000.000 indivíduos.⁴

Esta síndrome pertence ao grupo das NHTA que compreendem cinco tipos, o mais severo dos quais é o IV, correspondente exatamente à ICDA (Tabela 1).⁴

Tabela 1- Classificação das Neuropatias Hereditárias Sensoriais e Autonómicas

Neuropatias Hereditárias Sensoriais e Autonómicas						
NHTA	Início dos sintomas	Transmissão genética	Fibras neuronais			Anidrose
			Aα	Aδ	C	
I	2ª – 5ª Década de vida	AD	↓	↓↓	↓↓	Lombo-sagrada
II	Após nascença	AR	↓↓	↓↓	↓	Geral
III	Após nascença	AR	↓↓	↓↓	↓↓	Geral
IV	Após nascença	AR	N	↓	↓↓	Geral
V	Após nascença	AR	N	N/↓	N/↓	Geral

Legenda: AD: autossómico dominante, AR: autossómico recessivo, N: normal, ↓ diminuição ligeira, ↓↓ diminuição grave
[adaptado de Oliveira CR et al2 e AANA Journal 2013; 81 (5): 377.]

O diagnóstico de ICDA baseia-se em critérios clínicos, testes farmacológicos (reação à injeção intradérmica de histamina) e achados histopatológicos em biópsias de tecido nervoso e pele. No tecido nervoso verifica-se ausência de fibras C, número reduzido de fibras Aδ e distribuição normal das Aα e Aβ. Por seu lado, a nível cutâneo objetiva-se a presença de glândulas sudoríparas que apesar de serem estruturalmente normais, não possuem terminais nervosos associados. O diagnóstico definitivo é confirmado por análise genética.¹⁻⁴ Atualmente não existe nenhuma terapêutica específica para estes indi-

víduos e a sua esperança de vida não costuma ultrapassar a segunda década de vida. As limitações que a doença acarreta desde uma idade precoce impõem aos familiares um elevado grau de cuidados. Deste modo, pré-operatoriamente torna-se fundamental a realização de uma visita pré-anestésica criteriosa na qual, para além da explicação da técnica anestésica a realizar, se tente diminuir e controlar o estado de ansiedade porque passam estes indivíduos e os seus cuidadores.²

Pela sua variabilidade fenotípica a ICDA pode, em acréscimo às características previamente descritas, expressar-se por envolvimento neurológico, estando descritos quadros de atraso mental de diferente gravidade. Isto interfere diretamente com a escolha da técnica anestésica.^{1-3,5} Apesar de aparentemente o nosso doente ser cognitivamente normal, optou-se pela realização de uma anestesia geral em detrimento da abordagem do neuro-eixo, como no caso de Oliveira *et al*,¹ tendo em conta a sua história de DDAH que poderia comprometer a capacidade de colaboração e conforto intraoperatórios.

As técnicas anestésicas gerais têm três componentes principais: hipnose, relaxamento neuromuscular e analgesia. Os doentes com ICDA, por não possuírem os elementos do sistema nervoso responsáveis pela mediação deste último componente, claramente representam um desafio clínico.⁴

Poder-se-ia supor que estes pacientes, pela analgesia inata que possuem, não precisam de anestesia. De facto, existem na literatura relatos impressionantes de cirurgias efetuadas nestas condições, nomeadamente a amputação de ambos os pés sob sedação, sem analgesia.² Não obstante, esta suposição não é correta. Apesar de não terem dor, estes doentes podem desenvolver hiperestesia táctil e, deste modo, serem capazes de perceber sensações desagradáveis com a manipulação cirúrgica, motivo pelo qual se optou por administrar um opióide na indução anestésica.^{1-3,5}

Apesar de no processo clínico do doente haver referência a um "provável" episódio prévio de HM, até aos dias de hoje não foi encontrada qualquer relação entre a ICDA e outras doenças passíveis de cursarem com temperatura corporal anómala. Tal como descrito por Herlich,⁷ existem múltiplos distúrbios que podem provocar elevação da temperatura perioperatória e que devem integrar o diagnóstico diferencial de HM.⁷ Uma delas é a síndrome maligna dos neurolépticos (SMN), que pode surgir após o tratamento com fármacos anti-psicóticos como a risperidona, com a qual o nosso doente teria sido medicado e que foi descontinuada. Outra hipótese é a de que esse quadro de hipertermia no internamento não tenha representado mais do que uma exacerbação da própria ICDA que, como já foi descrito, cursa com alterações da termorregulação secundárias à incapacidade de sudação.

Todos estes factos criaram dúvida razoável entre o corpo clínico quanto à possibilidade do episódio de HM ter sido incorretamente classificado. Não obstante, na fase intraoperatória manteve-se sempre um elevado grau de suspeição quanto a esta possibilidade, vigiando-se de perto os sinais precoces tradutores de um estado hipermetabólico, nomeadamente o CO₂ expirado (EtCO₂), taquipneia, taquicardia e arritmias cardíacas de novo.^{7,8}

Uma vez que os mecanismos genéticos que causam hipertermia são distintos no caso da ICDA e HM e porque relatos prévios nunca descreveram esta reação após a exposição dos doentes com ICDA aos halogenados, conhecidos *triggers* da HM, optou-se por sevoflurano para a manutenção anestésica.⁸

Durante o intraoperatório, as concentrações inalatórias dos halogenados foram ajustadas para se manter uma profundidade anestésica adequada. Tradicionalmente, este parâmetro pode ser inferido pela imobilidade do doente quando, como neste caso, não são administrados relaxantes neuromusculares, e pela ausência de variabilidade dos parâmetros hemodinâmicos. Nos indivíduos com CIPA esta avaliação torna-se mais complexa uma vez que as manobras clínicas como a laringoscopia, incisão e manipulação cirúrgicas, ao não serem percebidas como dolorosas, não conduzem à ativação de uma resposta do sistema nervoso simpático e, portanto, à oscilação dos sinais vitais.⁹

Um dos pontos mais importantes do manejo peri-operatório dos doentes com ICDA é o controlo da temperatura corporal. Como resultado da deservação das suas glândulas sudoríparas, estes indivíduos são bastante suscetíveis a episódios recorrentes de febre e 20% morrem nos primeiros três anos de vida na sequência de episódios de hipertermia.^{1,3}

Tendo em conta as dimensões da lesão do tornozelo e a reduzida área de exposição cirúrgica não foi antecipada uma variação significativa da temperatura ao longo do procedimento cirúrgico. Por essa razão, esse parâmetro não foi monitorizado de modo contínuo no intraoperatório. Mas, uma vez que a estabilidade térmica destes indivíduos depende estreitamente do meio em que se inserem, tentou-se manter a normotermia da criança através do ajuste da temperatura da sala de operações.^{1-3,5}

Os problemas ortopédicos recorrentes que os doentes com ICDA desenvolvem devem-se à ausência de *feedback* nociceptivo e à ocorrência repetida de micro e macrotraumatismos. Durante uma cirurgia, esta complicação pode ser minimizada pela adoção de um posicionamento cuidadoso. Nesse sentido, procedeu-se ao acolchoamento dos principais pontos de pressão da superfície corporal na mesa cirúrgica.²

CONCLUSÃO

Apesar de terem uma sensibilidade álgica extraordinariamente reduzida, os doentes com ICDA não deixam de precisar de anestesia para serem submetidos a cirurgia. Neste caso, uma anestesia geral balanceada simples proporcionou condições adequadas para o procedimento ortopédico em questão.

No período pós-operatório é importante manter uma vigilância apertada destes indivíduos, nomeadamente no que diz respeito ao desenvolvimento de complicações, cujas manifestações sistémicas serão mascaradas pela sua analgesia intrínseca. É também importante reavaliar periodicamente a necessidade de analgesia suplementar.

Referências

1. Oliveira CR, dos Santos FA, Nogueira CS, Mainardes EJ. Spinal anesthesia in a patient with congenital insensitivity to pain with anhidrosis. *Anesth Analg*. 2007; 104: 1561-2.
2. Oliveira CR, Paris VC, Pereira RA, Lara FS. Anestesia em paciente com insensibilidade congênita a dor e anidrose. *Rev Bras Anesthesiol*. 2009; 59:602-9.
3. Kim JS, Woo YJ, Kim GM, Kim CJ, Ma JS, Hwang TJ, et al. Anesthetic management for a patient with congenital insensitivity to pain and anhidrosis (CIPA) – a case report. *Korean J Anesthesiol*. 2008; 54: 547-50.
4. Kim W, Guinot A, Marleix S, Chapuis M, Fraisse B, Violas P. Insensibilité congénitale à la douleur de type 4 et complications orthopédiques. *Rev Chir Orthop Traumatol*. 2013; 99: 722-27.
5. Tomioka T, Awaya Y, Nihei K, Sekiyama H, Sawamura S, Hanaoka K. Anesthesia for patients with congenital insensitivity to pain and anhidrosis: a questionnaire study in Japan. *Anesth Analg*. 2002; 94: 271-4.
6. Labib S, Berdai MA, Abourazzak S, Hida M, Harandou M. Congenital insensitivity to pain with anhidrosis: report of a family case. *Pan Afr Med J*. 2011; 9:33.
7. Herlich A. Perioperative temperature elevation: not all hyperthermia is malignant hyperthermia. *Pediatr Anesth*. 2013; 23: 842-50.
8. Correia AC, Silva PC, Silva BA. Hipertermia maligna: aspectos moleculares e clínicos. *Rev Bras Anesthesiol*. 2012; 62: 820-37.
9. Brandes IF, Stuth EA. Use of Bis monitor in a child with congenital insensitivity to pain with anhidrosis. *Pediatr Anaesth*. 2006; 16: 466-70.