

# Pupila Festonada na Polineuropatia Amiloidótica Familiar

## Scalloped Pupils with Amyloid Deposits

 Mariana Leuzinger-Dias<sup>1</sup>, Maria Elisa Camisa<sup>1</sup>, António Melo<sup>1</sup>

<sup>1</sup> Serviço de Oftalmologia, Centro Hospitalar e Universitário de São João, Porto, Portugal

**Recebido/Received:** 2021-03-16 | **Aceite/Accepted:** 2021-07-05 | **Publicado/Published:** 2021-09-30

© Author(s) (or their employer(s)) and *Oftalmologia* 2021. Re-use permitted under CC BY-NC. No commercial re-use.

© Autor (es) (ou seu (s) empregador (es)) e *Oftalmologia* 2021. Reutilização permitida de acordo com CC BY-NC. Nenhuma reutilização comercial.

**DOI:** <https://doi.org/10.48560/rspo.23949>

**PALAVRAS-CHAVE:** Doenças dos Olhos/etiologia; Polineuropatia Amiloidótica Familiar/complicações.

**KEYWORDS:** Amyloid Neuropathies, Familiar/complications; Eye Diseases/etiology.

Doente do sexo masculino, 52 anos de idade, caucasiano, diagnosticado com polineuropatia amiloidótica fami-

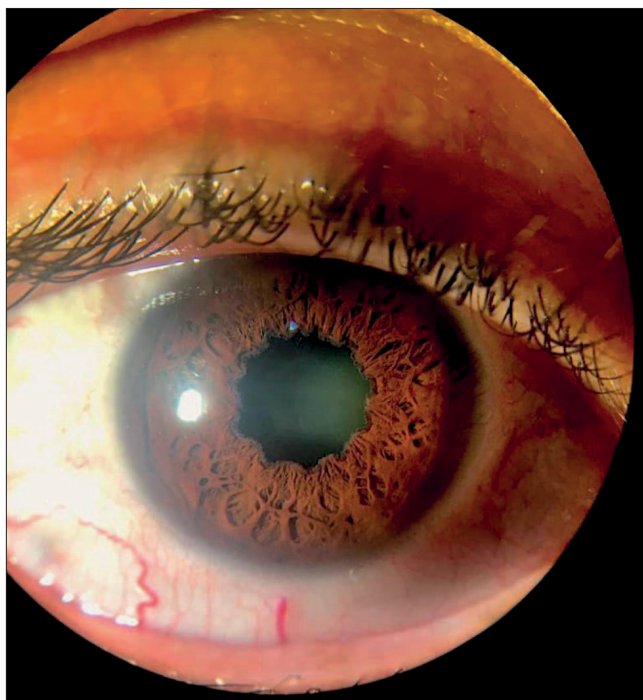


Figura 1. Pupila Festonada

liar (PAF) desde 1993, submetido a transplante hepático em 1997. Recorre a consulta de oftalmologia por hipovisão OD com vários anos de evolução. No exame oftalmológico, a melhor acuidade visual corrigida era de percepção luminosa (sem projeção) no OD, e 20/320 no OE. A biomicroscopia é rica em achados característicos de paramiloidose ocular em ambos os olhos,<sup>1-3</sup> revelando uma pupila de bordos crenados, com um aspeto típico em roda dentada, e com depósitos amilóides esbranquiçados no seu bordo (aspeto em destaque na imagem representativa do OD). A PIO era de 40 mmHg ODE, apresentando o nervo óptico uma escavação glaucomatosa, com uma relação *cup/disc* de 0.9 no OD e de 0.7 no OE, compatível com um glaucoma secundário que o estudo diagnóstico complementar (incluindo OCT e CV) confirmou.<sup>4,5</sup> Concomitantemente, foram identificadas discretas opacidades vítreas bilaterais, mais pronunciadas à direita. O doente foi medicado com terapêutica hipotensora máxima e orientado para consulta de glaucoma, tendo sido submetido a cirurgia no OD (implante de válvula de Ahmed).

### PRESENTATIONS / APRESENTAÇÕES

Imagem enviada para o cantinho da fotografia da Reunião conjunta de Outono dos Grupo Português de Inflamação Ocular, Grupo Português de Oftalmologia Pediátrica e Estrabismo, Grupo Português de Neurooftalmologia, Grupo