

Coloboma Traumático do Cristalino

Traumatic Coloboma of the Crystalline Lens

 Mariana Leuzinger-Dias¹, Mário Lima-Fontes¹, João Paulo Macedo¹

¹ Serviço de Oftalmologia, Centro Hospitalar e Universitário de São João, Porto, Portugal

Recebido/Received: 2021-04-02 | **Aceite/Accepted:** 2021-07-05 | **Publicado/Published:** 2021-12-31

© Author(s) (or their employer(s)) and *Oftalmologia* 2021. Re-use permitted under CC BY-NC. No commercial re-use.

© Autor (es) (ou seu (s) empregador (es)) e *Oftalmologia* 2021. Reutilização permitida de acordo com CC BY-NC. Nenhuma reutilização comercial.

DOI: <https://doi.org/10.48560/rspo.24156>

PALAVRAS-CHAVE: Cápsula do Cristalino; Coloboma.

KEYWORDS: Coloboma; Lens, Crystalline.

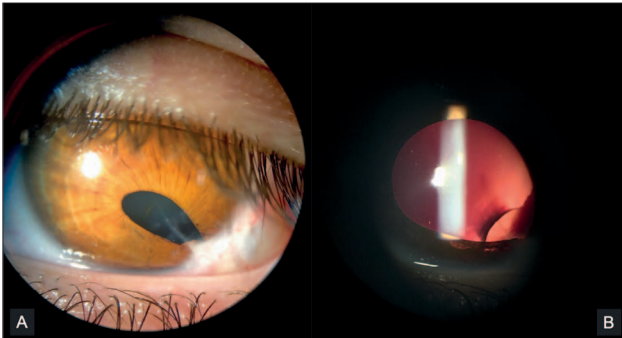


Figura 1. Coloboma Traumático do Cristalino

Doente do sexo masculino, 19 anos de idade, com antecedentes de trauma penetrante do globo ocular esquerdo com tesoura de poda aos 3 anos de idade e consequente laceração córneo-escleral submetida a reparação cirúrgica urgente. Do elevado astigmatismo sequelar resultou uma ambliopia meridional à esquerda. À data da última observação, apresenta melhor AV corrigida OE de 20/100 com -1,00; +4,50x110°. A biomicroscopia revela a presença de um leucoma corneano linear às 5 horas, associado a corectopia traumática (Fig. A). Após dilatação pupilar, recorrendo à técnica de transluminação, é evidente uma deiscência zonular no quadrante infero-temporal com 1 hora de extensão e o subsequente coloboma do cristalino sectorial, sem sinais de catarata (Fig. B). A pressão intra-ocular é normal (12 mmHg) e a fundoscopia não apresenta alterações de relevo. Tendo em conta a estabilidade clínica e a ambliopia instalada, optou-se por manter vigilância ativa.

O coloboma do cristalino é uma anomalia morfológica que resulta de um defeito ou ausência no desenvolvimento zonular. A consequente falta de tensão exercida sobre a cápsula, promove a contração e o notching do cristalino nessa localização.^{1,2}

RESPONSABILIDADES ÉTICAS

Conflitos de Interesse: Os autores declaram a inexistência de conflitos de interesse na realização do presente trabalho.

Fontes de Financiamento: Não existiram fontes externas de financiamento para a realização deste artigo.

Confidencialidade dos Dados: Os autores declaram ter seguido os protocolos da sua instituição acerca da publicação dos dados de doentes.

Consentimento: Consentimento do doente para publicação obtido.

Proveniência e Revisão por Pares: Não comissionado; revisão externa por pares.

ETHICAL DISCLOSURES

Conflicts of Interest: The authors have no conflicts of interest to declare.

Financing Support: This work has not received any contribution, grant or scholarship.

Confidentiality of Data: The authors declare that they have followed the protocols of their work center on the publication of data from patients.

Patient Consent: Consent for publication was obtained.
Provenance and Peer Review: Not commissioned; externally peer reviewed.

REFERÊNCIAS

1. Wang JK, Ma SH. Lens coloboma treated with lens surgery. *BMJ Case Rep.* 2015;2015:bcr2015210559. doi: 10.1136/bcr-2015-210559.
2. Onwochei BC, Simon JW, Bateman JB, Couture KC, Mir E. Ocular colobomata. *Surv Ophthalmol.* 2000;45:175-94. doi: 10.1016/s0039-6257(00)00151-x.



**Corresponding Author/
Autor Correspondente:**

Mariana Leuzinger-Dias
Serviço de Oftalmologia, Centro
Hospitalar e Universitário de São João
Alameda Prof. Hernâni Monteiro,
4200-319 Porto, Portugal
mariana.ldias@gmail.com



ORCID: 0000-0002-9361-0195