

ISSN 1646-6950

Volume 47 | Suplemento 1 | Dezembro 2023

Volume 47 | Supplement 1 | December 2023

# Oftalmologia

Revista  
da Sociedade  
Portuguesa

SPO 

## RETINOPATIA DIABÉTICA

Orientações Clínicas  
2023



GER  
GRUPO DE  
ESTUDOS  
DA RETINA  
PORTUGAL



# Oftalmologia

REVISTA DA SOCIEDADE PORTUGUESA DE OFTALMOLOGIA

---

Volume 47 | Suplemento 1 | Dezembro 2023

## RETINOPATIA DIABÉTICA

### Orientações Clínicas - 2023

**Editora/coordenadora**

**Bernardete Pessoa**

**Autores**

José Henriques, Bernardete Pessoa, João Figueira,  
João Nascimento, João Coelho, André Ferreira,  
Luís Gonçalves, Marco Medeiros, Paulo Rosa,  
Rufino Silva, Ângela Carneiro



**GER**  
GRUPO DE  
ESTUDOS  
DA RETINA  
PORTUGAL

## RETINOPATIA DIABÉTICA - Orientações clínicas


**Documento: RD-gdl 0010 GER Portugal versão 1.2 Out-2023**

*(Este Documento esteve em discussão no GER e na SPO até 31 de Outubro de 2023 para recolha de opinião de todos os interessados de forma a melhorar o seu conteúdo e obter o maior consenso possível. A todos os colegas que deram o seu contributo, o grupo de trabalho agradece a colaboração.)*

### Editor/coordenador:

Bernardete Pessoa

### Autores:

José Henriques<sup>1</sup>,  Bernardete Pessoa<sup>2,3</sup>, João Figueira<sup>4,5,6,7</sup>, João Nascimento<sup>1,8</sup>, João Coelho<sup>2</sup>, André Ferreira<sup>2,9,10</sup>, Diogo Rodrigues<sup>2</sup>, Luís Gonçalves<sup>11</sup>, Marco Medeiros<sup>12,13,14</sup>, Paulo Rosa<sup>1,15</sup>, Rufino Silva<sup>4,5,6</sup>, Ângela Carneiro<sup>16,17</sup>

1. IRL – Instituto de Retina de Lisboa, Lisbon, Portugal
2. Department of Ophthalmology, Centro Hospitalar Universitário de Santo António, Porto, Portugal
3. Unit for Multidisciplinary Research in Biomedicine - Institute for the Biomedical Sciences Abel Salazar – University of Porto (UMIB ICBAS - UP), Porto, Portugal
4. Ophthalmology Department, Centro Hospitalar e Universitário de Coimbra (CHUC), Coimbra, Portugal;
5. Espaço Médico de Coimbra (EMC), Coimbra, Coimbra, Portugal
6. AIBILI - Association for Innovation and Biomedical Research on Light and Image, Coimbra, Portugal
7. Faculty of Medicine, University of Coimbra (FMUC), Coimbra, Portugal
8. Department of Ophthalmology, Hospital Beatriz Ângelo, Loures, Portugal
9. Department of Biomedicine - Unit of Anatomy, Faculty of Medicine of University of Porto, Porto, Portugal
10. Centre for Health Technology and Services Research, Health Research Network (CINTESIS@RISE), Faculty of Medicine of the University of Porto, Porto, Portugal
11. Oftalmocenter, Guimarães, Portugal
12. Nova Medical School, Faculdade de Ciências Médicas de Lisboa, Lisbon, Portugal
13. IPR – Instituto Português de Retina, Lisbon, Portugal
14. Department of Ophthalmology, CHULC, Lisbon, Portugal
15. IOGP – Instituto de Oftalmologia Dr. Gama Pinto, Lisbon, Portugal
16. Department of Ophthalmology, Centro Hospitalar Universitário de São João, Porto, Portugal.
17. Department of Surgery and Physiology, Faculty of Medicine at the University of Porto, Porto, Portugal



### Corresponding Author/Autor Correspondente:

Bernardete Pessoa

 [Orcid.org/0000-0002-5673-1561](https://orcid.org/0000-0002-5673-1561)

[bbtpessoa@gmail.com](mailto:bbtpessoa@gmail.com)

### Grupo de trabalho – Oftalmologistas membros do Grupo de Estudos de Retina de Portugal / Working group - Ophthalmologists who are members of the Portuguese Retina Study Group:

Bernardete Pessoa, José Henriques, João Figueira, João Nascimento, Luís Gonçalves, Paulo Rosa, Rufino Silva, Marco Medeiros, Nuno Gomes, Mário Neves, Sandra Barrão, Maria João Veludo, José Gouveia Roque, Joaquim Canelas, Ângela Carneiro, David Martins, Teresa Quintão, Manuel Falcão, Victor Ágoas, Neves Martins, João Branco, Rui Martinho, Angelina Meireles, Susana Penas, Miguel Amaro, Lilianne Duarte, José Pita Negrão, Natália Ferreira, Rita Flores, Carlos Marques Neves, Sara Vaz-Pereira, Amândio Rocha-Sousa, Miguel Marques, Victor Rosas, Victor Genro, Susana Teixeira, Isabel Pires, Filomena Silva, Miguel Ruão, Inês Coutinho, Arnaldo Santos, Carla Teixeira, Nuno Oliveira, João Coelho, André Ferreira, Diogo Rodrigues, António Campos, João Ramalhão.

### Versões do documento:

RD-gdl 0010 GER Portugal versão 1.0 Dezembro 2009

RD-gdl 0010 GER Portugal versão 1.1 Novembro 2015

RD-gdl 0010 GER Portugal versão 1.2 Novembro 2023

### Deverá ser citado como:

Henriques J, Pessoa B, Figueira J, Nascimento J, Coelho J, Ferreira A, Rodrigues D, Gonçalves L, Medeiros MD, Rosa P, Silva R, Carneiro A. Retinopatia Diabética - orientações clínicas do Grupo de Estudos de Retina de Portugal e GPRV 2023.

### Disponível em:

<https://spoftalmologia.pt/educacao/revista-ofthalmologia/> e [www.ger-portugal.com](http://www.ger-portugal.com)

Copyright © 2023 SPO – Sociedade Portuguesa de Oftalmologia e GER Portugal

## INTRODUÇÃO

<b>A. OBJETIVOS DAS ORIENTAÇÕES CLÍNICAS</b> .....	7
Bernardete Pessoa, José Henriques, João Coelho, André Ferreira	
<b>B. COMO CONSULTAR AS ORIENTAÇÕES CLÍNICAS</b> .....	9
Luís Gonçalves	

## PARTE Ia

### DIABETES E RETINOPATIA DIABÉTICA EM NÚMEROS

José Henriques, Rufino Silva, Luís Gonçalves, Marco Medeiros, João Coelho, André Ferreira, Ângela Carneiro, Bernardete Pessoa

<b>1. Diabetes – a definição do problema</b> .....	10
<b>2. Nova classificação da diabetes em 5 grupos – escola escandinava</b> .....	11
<b>3. A dimensão do problema – os números da diabetes e da retinopatia diabética</b> .....	12

## PARTE Ib

### A CLASSIFICAÇÃO DA RD - A BASE DA GESTÃO DA RD

Bernardete Pessoa, José Henriques, Rufino Silva, João Nascimento, Marco Medeiros, João Coelho, André Ferreira, Ângela Carneiro

<b>1. Classificação da (RD)</b> .....	20
<b>2. Importância do rastreio da RD - procedimentos, classificação, nível de gravidade e urgência da referenciação para tratamento.</b>	
<b>Novas abordagens de proximidade e de automação</b> .....	31
<b>3. Avaliação do doente com RD em consulta de diabetes ocular</b> .....	35
<b>4. Ponto chave – o controlo dos fatores sistémicos</b> .....	36
<b>5. A gestão da diabetes baseada na clínica: segmentação e classificação em graus de gravidade e complexidade de intervenção no tratamento da RD e sua valorização</b> .....	37

## PARTE II

### ALGORITMO DE TRATAMENTO DA RD E RDP .....

João Nascimento, Paulo Rosa, João Coelho, André Ferreira, Rufino Silva, Bernardete Pessoa e José Henriques

## PARTE III

### ALGORITMO DE TRATAMENTO DO EDEMA MACULAR DIABÉTICO .....

Bernardete Pessoa, João Figueira, João Coelho, Diogo Rodrigues, João Ramalhão, Rufino Silva, Ângela Carneiro, José Henriques

## INTRODUCTION

<b>A. THE OBJECTIVE OF THE CLINICAL GUIDELINES .....</b>	<b>7</b>
Bernardete Pessoa, José Henriques, João Coelho, André Ferreira	
<b>B. HOW TO CONSULT CLINICAL GUIDELINES .....</b>	<b>9</b>
Luís Gonçalves	

## PART Ia

### DIABETES AND DIABETIC RETINOPATHY IN NUMBERS

José Henriques, Rufino Silva, Luís Gonçalves, Marco Medeiros, João Coelho, André Ferreira, Ângela Carneiro, Bernardete Pessoa

<b>1. Diabetes – defining the problem .....</b>	<b>10</b>
<b>2. New classification of diabetes into 5 groups – scandinavian school .....</b>	<b>11</b>
<b>3. The magnitude of the problem – the numbers of diabetes and diabetic retinopathy .....</b>	<b>12</b>

## PART Ib

### CLASSIFICATION OF DIABETIC RETINOPATHY (DR)

Bernardete Pessoa, José Henriques, Rufino Silva, João Nascimento, Marco Medeiros, João Coelho, André Ferreira, Ângela Carneiro

<b>1. Classification of DR .....</b>	<b>20</b>
<b>2. Importance of DR screening – procedures, classification, severity level and urgency of referral for treatment. New approaches of proximity and automation .....</b>	<b>31</b>
<b>3. Assessment of patients with DR in ocular diabetes consultation .....</b>	<b>35</b>
<b>4. Key point – control of systemic factors .....</b>	<b>36</b>
<b>5. Clinical-based management of diabetes: segmentation and classification into severity grades and complexity of intervention in the treatment of DR and its valorization .....</b>	<b>37</b>

## PART II

### ALGORITHM FOR THE TREATMENT OF DR AND PROLIFERATIVE DR (PDR)..... 48

João Nascimento, Paulo Rosa, João Coelho, André Ferreira, Rufino Silva, Bernardete Pessoa e José Henriques

## PART III

### ALGORITHM FOR THE TREATMENT OF DIABETIC MACULAR EDEMA (DME) ..... 55

Bernardete Pessoa, João Figueira, João Coelho, Diogo Rodrigues, João Ramalhão, Rufino Silva, Ângela Carneiro, José Henriques

## INTRODUÇÃO

A

## Objetivos das Orientações Clínicas

Bernardete Pessoa, José Henriques, João Coelho, André Ferreira

A orientação terapêutica a dar aos doentes com retinopatia diabética (RD) permanece complexa e, por vezes, controversa. É quase sempre baseada em critérios clínicos estabelecidos com base em estudos multicêntricos e randomizados, alguns com mais de duas décadas (DRS - *Diabetic Retinopathy Study*,<sup>1,2</sup> ETDRS - *Early Treatment Retinopathy Study*,<sup>3,4</sup> DRVS - *Diabetic Retinopathy Vitrectomy Study*,<sup>5</sup> DCCT (*Diabetic Complications Control Trial*),<sup>6</sup> UKPDS (*United Kingdom Prospective Diabetes Study*),<sup>7,8</sup> DRCRNet *Protocolos: (A,B,D,F,I,J,K,S,T,TX,U,V,W,AA,AB,AC)*,<sup>9</sup> RISE/RIDE,<sup>10</sup> Restore,<sup>11</sup> Resolve,<sup>12</sup> BOLT,<sup>13</sup> VIVID/VISTA,<sup>14</sup> MEAD,<sup>15</sup> FAME,<sup>16</sup> KITE/KESTREL,<sup>17</sup> YOSEMITE, RHINE,<sup>18</sup> PHOTON).<sup>19,20</sup>

As publicações mais recentes, com base na conjugação de diferentes biomarcadores, como a acuidade visual,<sup>21-23</sup> biomarcadores imagiológicos (Retinografia,<sup>24-28</sup> tecnologia multicolor,<sup>29-31</sup> SD-OCT,<sup>32-75</sup> OCTA<sup>76-88</sup> e tecnologia *wide-field*)<sup>89-98</sup> em conjugação com novos conhecimentos no universo dos biomarcadores bioquímicos<sup>99-112</sup> e a incontornável inteligência artificial,<sup>113-118</sup> trouxeram valor prognóstico e preditivo<sup>119</sup> acrescido à integração de uma avaliação multimodal no sentido de uma abordagem diagnóstica e terapêutica mais eficaz da RD.

À luz dos conhecimentos mais atuais, as classificações de RD com base apenas na retinografia para estadiamento de severidade da RD (Classificação ETDRS - DRSS (*Diabetic Retinopathy Severity Scale*)<sup>24,120,121</sup> e a classificação clínica Internacional)<sup>122</sup> cada vez mais se revelam insuficientes, não permitindo avaliar de modo objetivo o estado de perfusão macular e periférica, a alteração da microestrutura macular, o grau de neurodegeneração retiniana e o edema macular, bem como, a influência do estado do vítreo/interface vítreo-retiniana. Para um mesmo DRSS *score* existe uma diferente prevalência da principal via implicada no desenvolvimento da RD e do edema macular: isquemia, edema ou neurodegeneração retinianos, no contexto de uma complexa doença multifatorial, com influência sistémica como a RD.<sup>123</sup>

As lesões de RD estão presentes predominantemente, fora dos campos ETDRS *standard*, entre 30% a 40% dos olhos. Adicionalmente, as lesões predominantemente periféricas têm sido associadas a um nível de severidade superior em 9%-15% dos olhos, podendo aumentar o risco de progressão da RD em 3% a 4%.<sup>90-92,124</sup>

O tema tem seguramente elevada importância tendo em conta a evolução que a “gestão” do doente com RD tem tido nos últimos anos, com múltiplos procedimentos, as novas terapias anti-VEGF<sup>17-20,125,126</sup> e a secundarização relativa de procedimentos bem estabelecidos como o laser térmico, particularmente no edema macular diabético, apesar de tratamentos mais suaves e menos lesivos da retina, no caso do laser macular, terem ainda o seu lugar.<sup>127-129</sup>

A evolução do conhecimento e evidência científica torna inevitável uma constante atualização e reavaliação de procedimentos pelo que o GER vem propor uma metodologia atualizada de seguimento dos doentes com RD.

Pretende-se proporcionar uma melhoria contínua da qualidade do seguimento do doente diabético, disponibilizando uma orientação clínica e terapêutica e, de alguma forma, promover um padrão de procedimento mais uniforme, aceite pela comunidade oftalmológica, como tratamento mais adequado desta patologia, à luz dos conhecimentos atuais.

Um segundo objetivo é dotar a comunidade oftalmológica de um documento de suporte à prática clínica, referindo não só os procedimentos já bem estabelecidos nos últimos anos, mas também, na eventualidade da utilização de tratamentos ainda não universalmente aprovados, o reconhecimento da sua valorização como atos médicos diferenciados e consequente participação ou pagamento pelos serviços de saúde públicos ou privados.

Assim, o GER considera como boa prática, a esta data, as orientações descritas neste documento. Naturalmente, prevêem-se futuras revisões que decorram de novos estudos que contribuam, com Inovação & Desenvolvimento Científico, para os elevados níveis de cuidados desejados na terapêutica da RD.

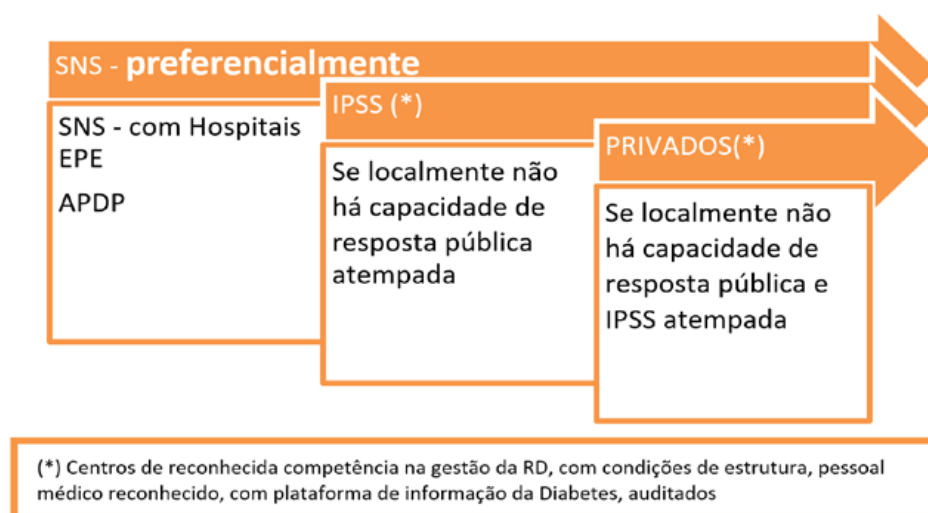
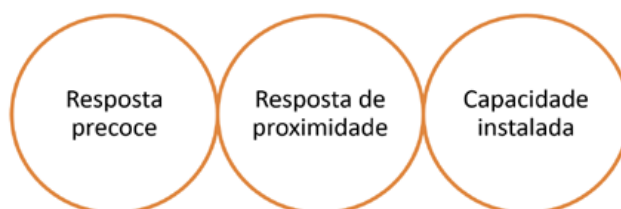


Mas, por si só, estas orientações não garantem o sucesso terapêutico, nem estabelecem critérios obrigatórios de seguimento. Há que ter em conta as especificidades de cada doente, os condicionantes geográficos, de procura de cuidados de saúde, do equipamento disponível, dos fármacos, dos seus custos, do marcado aumento nos últimos anos da terapêutica intravítrea em patologias da retina e das condições cirúrgicas disponíveis localmente. **Por isso, o oftalmologista, perante um caso clínico concreto, deverá atuar segundo o seu bom critério profissional e experiência clínica, de forma a atingir o melhor resultado para o seu doente tendo em conta fatores como a efetividade e a eficiência.** A segurança é também um princípio a ter em conta. Os riscos associados aos tratamentos são conhecidos e estão referenciados nos diferentes estudos. O laser clássico tem riscos de lesão macular que podem ser minimizados com a criteriosa aplicação de laserterapia mais suave, com milipulsado ou micropulsado e em procedimento combinado. Os anti-VEGFs possuem o risco local das injeções intravítreas associado ao seu efeito sistémico e devem por isso ser tomados em conta em função do benefício. O risco é reduzido por se tratar de um procedimento minimamente invasivo, particularmente se for usada uma técnica correta de injeção intravítrea. Os efeitos secundários oculares da terapêutica com corticóides, no aumento da incidência da catarata e/ou de hipertensão ocular, devem ser enquadrado no risco próprio do doente e do objetivo terapêutico. A Pressão intra-ocular (PIO) elevada pode ser controlada e a catarata é um efeito adverso menor se pensarmos que não é uma ameaça irreversível à função visual como é o edema macular diabético não tratado. A vitrectomia também tem risco cirúrgico. Todos os procedimentos cirúrgicos major podem ter complicações que devem ser enquadradas na relação risco / benefício para o doente. Deve ser preservado como princípio base

do ato cirúrgico o seu benefício e a capacidade de modificar a história natural da doença. Além disso, existe um risco elevado que é muito importante ter em conta – o atraso no diagnóstico e no tratamento da retinopatia diabética.

A elaboração destas linhas de atuação teve em conta o conhecimento médico nesta matéria e foi sempre que possível baseada em prova. É, contudo, necessário realçar que a evidência clínica é obtida através de estudos controlados e doentes recrutados de acordo com critérios rigorosos e padronizados (estudos de eficácia clínica) e que, em condições da vida real (condições de efetividade) os doentes não se enquadram, rigorosamente, nos critérios definidos nos estudos. Por isso mesmo, há lugar à decisão com base no critério clínico, como já anteriormente referido.

Convém ainda referir que, decorrente das condições específicas do contexto em que decorre a prática clínica, é aceitável que exista uma prática em ambiente de elevada pressão de procura e uma prática mais personalizada, com o tratamento mais customizado, mais consumidor de tempo médico, mas porventura menos consumidor de outros recursos, nomeadamente farmacológicos. Idealmente, deve ser privilegiada uma atuação o mais precocemente possível, e, por consequência, mais custo-efetiva.





Daqui decorre a necessidade de um esforço de **inovação nos processos de atendimento dos doentes**. Essa inovação passa pela mobilização de recursos humanos de apoio ao agendamento, responsável pela derivação do trabalho médico da sua atividade diferenciada e insubstituível, com prejuízo no tempo e cuidados dispensados aos doentes, assim como na qualidade e quantidade assistencial. São essenciais ações de deteção precoce (rastreo) da RD, apoiada em Centros de Leitura e Referência que encaminharão os doentes, com a maior brevidade para um atendimento célere, mas de qualidade, e auditado em tempo real, com a colaboração, se necessário, de instituições externas ao SNS, nomeadamente as IPSS e instituições privadas convencionadas, de âmbito local, com reconhecida competência de meios humanos e técnicos no tratamento da RD.

Este documento pretende dar linhas de orientação consensuais entre os oftalmologistas do GER, refletindo o “estado da arte”. Foi sujeito a uma apreciação ampla pela comunidade oftalmológica portuguesa que se dedica ao estudo e tratamento das doenças da retina, com o objetivo da recolha de opinião de todos os interessados de modo a melhorar o seu conteúdo, com o maior consenso possível.

Este documento tem como base de trabalho as orientações do ICO (*International Council of Ophthalmology*),<sup>130</sup> da AAO (*American Academy of Ophthalmology*),<sup>131</sup> da Sociedade Europeia de Especialistas da Retina<sup>132</sup> e as suas “*Preferred Practice Patterns*” e será objeto de revisões periódicas.

## INTRODUÇÃO

# B

# Como Consultar as Orientações Clínicas

Luís Gonçalves

As orientações diagnósticas e terapêuticas poderão ter uma cor que corresponde ao nível de evidência clínica, sendo o nível **(III)** o nível de evidência correspondendo

ao consenso do GER, o nível **(I)** correspondendo aos estudos randomizados e o nível **(II)** a outros estudos de acordo com a Tabela seguinte:

Nível de evidência clínica
<b>Nível I</b> Pelo menos um estudo bem desenhado - estudos randomizados e controlados e metanálises
<b>Nível II - 1</b> Estudos controlados não randomizados de elevada qualidade
<b>Nível II - 2</b> Estudos com grupo controle ou coorte, com mais de um centro ou grupo de investigação
<b>Nível II - 3</b> Estudos sem grupo de controle, estudos de série, com ou sem intervenção
<b>Nível III</b> Opinião de autoridades respeitadas, baseadas na experiência clínica, estudos descritivos ou relatórios de comissões especializadas (Consenso do GER)

A

# Diabetes e Retinopatia Diabética em Números

José Henriques, Rufino Silva, Luís Gonçalves, Marco Medeiros, João Coelho, André Ferreira, Ângela Carneiro, Bernardete Pessoa

## 1. DIABETES - A DEFINIÇÃO DO PROBLEMA

A diabetes *mellitus* (DM) é uma doença crónica resultante dos níveis elevados de glicose no sangue. (Fig. 1.1) por défice ou ausência de produção de insulina ou ineficácia de ação da insulina produzida.

A diabetes pode ser classificada em 4 categorias:

- 1 - Diabetes tipo 1;
- 2 - Diabetes tipo 2;
- 3 - Tipos de diabetes específicos devido a outras causas, e.g., doenças do pâncreas exócrino (como pancreatite, fibrose quística), diabetes devido a medicamentos ou quimicamente induzida (tais como uso de glucocorticóides, no tratamento do VIH/SIDA, ou após transplante de órgãos) e síndromes diabéticas monogénicas (como diabetes neonatal, diabetes juvenil de manifestação tardia - *Maturity-Onset Diabetes of the Young* - MODY). Existe, ainda, um outro sub-tipo, a diabetes autoimune latente em adultos (LADA), afetando menos de 10% das pessoas com diabetes. Este sub-tipo define-se pela presença de anticorpos anti-ácido glutâmico descarboxilase (GADA), sendo fenotipicamente indistinguível da DM tipo 2 ao diagnóstico mas com o tempo vai-se assemelhando à diabetes tipo 1.<sup>133</sup>
- 4 - Diabetes gestacional (diagnosticada no 2º e 3º trimestre de gravidez, sem evidência clara anterior à gravidez).<sup>134</sup>

A grande maioria dos casos de diabetes enquadra-se no tipo 2 (90,9%) em que a hiperglicemia resulta de uma incapacidade das células corporais responderem eficazmente à insulina (insulino-resistência). A diabetes tipo 1, resultante do ataque imunológico às células beta pancreáticas produtoras de insulina, existe numa percentagem

de 5,8% e os outros tipos em cerca de 3,3%, a nível mundial.<sup>135</sup>

A retinopatia diabética (RD) é uma manifestação ocular de órgão-alvo e uma complicação comum da diabetes *mellitus*.<sup>135-138</sup>

A RD tem sido classicamente considerada uma doença microvascular da retina. Contudo, existe uma crescente evidência da existência de um processo neurogenerativo da retina como sendo um evento precoce na patogénese da RD, podendo também ele potenciar o desenvolvimento de anormalidades microvasculares.<sup>139</sup>

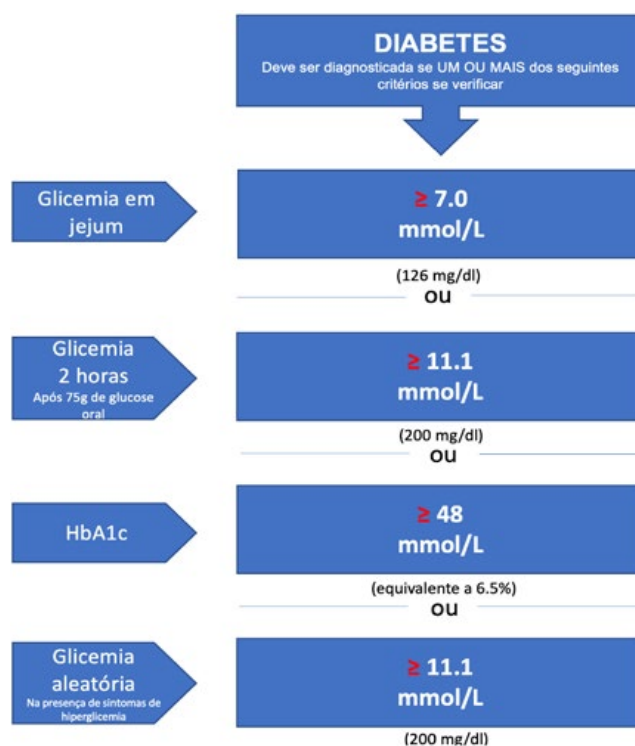


Figura 1.1 | Critérios para diabetes, adaptado de IDF Diabetes Atlas, 9th ed., 2019.<sup>135</sup>

## 2. NOVA CLASSIFICAÇÃO DA DIABETES EM 5 GRUPOS – Escola Escandinava

Em 2018, um grupo escandinavo publicou uma nova classificação da diabetes de início em adultos. Evidenciou a existência de cinco subtipos de doenças com diferentes perfis fisiológicos e genéticos, substituindo a tradicional classificação de tipo 1 e 2, propondo uma gestão mais individualizada do doente.<sup>133,139-142</sup>

Foram estudados por análise de clusters 8980 doentes recentemente diagnosticados com DM em 3 *cohorts* independentes:

*Scania Diabetes Registry* (1466), *WND Upsala* (844) e *Diabetes Registry Vaasa* (3485).

Foram incluídas no modelo de análise, partindo-se da premissa que o doente diabético desenvolve diabetes quando se atinge o limite de secreção de insulina (independentemente da causa) para se atingir as exigências aumentadas impostas pela obesidade e pela resistência à insulina. Para tal foram incluídas 6 variáveis facilmente obtíveis e de interpretação direta: índice de massa corporal (IMC); idade de início da diabetes; HbA1c; GADA (anti-corpos anti-ácido glutâmico descarboxilase); péptido-C em associação com a glicose necessária para estimar a secreção de insulina; HOMA2-B como modelo de acesso à homeostasia (HOMA) 2 estimando a função

das células  $\beta$ -cell (HOMA2-B) e resistência à insulina (HOMA2-IR).

Neste sentido, a nova classificação escandinava identifica 5 grupos replicáveis de diabetes que têm não só características significativamente diferentes mas também diferentes riscos para as complicações diabéticas (Fig. 1.2):

grupo 1 - diabetes autoimune severa (SAID),  
grupo 2 - diabetes insulino-deficiente severa (SIDD),  
grupo 3 - diabetes insulino-resistente severa (SIRD),  
grupo 4 - diabetes ligeira associada à obesidade (MOD),  
grupo 5 - diabetes ligeira relacionada com a idade (MARD)

Tal como o grupo 1, também o grupo 2 representa o grupo com maior risco de desenvolvimento de RD. No mesmo sentido, o grupo 3 (mais resistente à insulina) tem um risco significativamente maior de doença renal diabética, em comparação com os grupos 4 e 5. Ainda assim, os tratamentos prescritos a estes diferentes grupos são muitas vezes semelhantes.

Nesta classificação a SAID sobrepõe-se com a DM tipo 1 e a LADA, a SIDD e a SIRD representam 2 novos tipos de diabetes severa, estando previamente mascarados na DM tipo 2.

Correspondendo os grupos 4 e 5 a 22% e 40% dos doentes diabéticos, respetivamente, significa que a nossa atenção deverá estar focada nos cerca de 38% de doentes

Grupos	Nome	Sigla	
1	<b>Diabetes autoimune severa</b> (de início precoce, índice de massa corporal relativamente baixo, mau controlo metabólico, deficiência de insulina e GADA positivo)	SAID	DM1
2	<b>Severe insulino-deficiente diabetes</b> (GADA negativo mas em todo o resto semelhante ao grupo 1)	SIDD	
3	<b>Diabetes com insulino-resistência severa</b> (resistência à insulina e índice de massa corporal alto)	SIRD	DM2
4	<b>Diabetes ligeira relacionada com a obesidade</b> (diabetes sem resistência à insulina)	MOD	
5	<b>Diabetes ligeira relacionada com a idade</b> (idade mais avançada que nos outros grupos mas semelhante ao grupo 4, apenas com desarranjo metabólico modesto)	MARD	

**Figura 1.2** | Estratificação em 5 grupos de acordo com a nova classificação escandinava. Os grupo 1 e 2 são os que têm maior risco de desenvolver retinopatia diabética - RD). GADA- anticorpos anti-ácido glutâmico descarboxilase.

diabéticos que constituem o grupo 1, 2 (com maior risco para RD) e 3 (com mais risco para doença renal crónica).

Desta forma, parece razoável que, identificados os grupos de diabetes seja possível realizar rastreio da RD cada 2-3 anos nos grupos 4 e 5, ou seja em cerca de 62% dos diabéticos considerados normais na leitura automática com a RetMark- Fig.1.3.

Esta nova estratificação tem por isso o potencial de acrescentar valor à classificação da diabetes no nosso caso, a retinopatia diabética, porque identifica pacientes com alto risco de complicações pela diabetes logo ao diagnóstico, fornecendo informação sobre o mecanismo subjacente da doença e deste modo uma perspectiva mais dirigida, personalizada e otimizada de tratamento. Representa, de facto, um primeiro passo para a medicina personalizada e de precisão com economia de recursos, maior eficácia, efetividade e eficiência. Ir diretamente ao problema, atacar o problema porque se fez um melhor diagnóstico.

Assim, 62% dos diabéticos poderão fazer rastreio da RD cada 2, ou mesmo, cada 4 anos. Só é necessário identificá-los. Essa é uma missão de quem gere o doente diabético no seu todo.

### RASTREIO

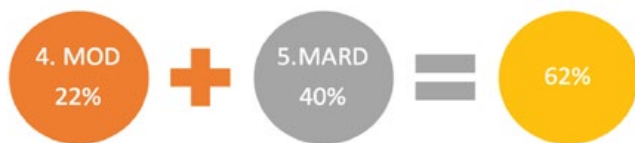

Figura 1.3 | 62% dos diabéticos poderão fazer rastreio da RD cada 2, ou mesmo, cada 4 anos

## 3. A DIMENSÃO DO PROBLEMA – OS NÚMEROS DA DIABETES E DA RETINOPATIA DIABÉTICA

### 3.1 Prevalência da diabetes mellitus em Portugal

O Relatório Anual do Observatório Nacional da Diabetes (OND) - edição de 2023 afirma que em 2021 a prevalência estimada da diabetes na população portuguesa com idades compreendidas entre os 20 e os 79 anos (7,8 milhões de indivíduos) foi de 14,1%, isto é, cerca de 1,4 milhões de portugueses neste grupo etário tem diabetes - Fig.1.4a. Em

Prevalência da Diabetes em Portugal – 2021  
População 20-79 Anos



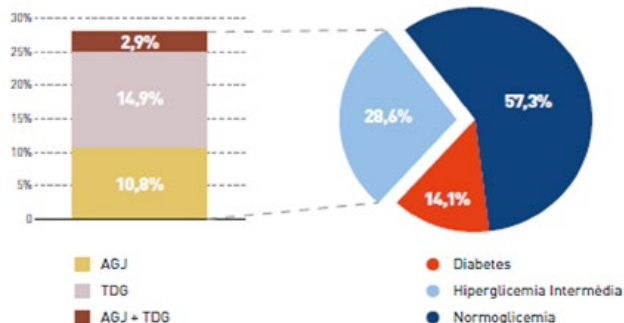
FONTE: PREVIADAB - SPQ; Tratamento OND (Ajustada à Distribuição de População Estimada).

NOTA: Por prevalência ajustada entende-se a aplicação das taxas de prevalência por escalão etário e por sexo à distribuição de população no ano em análise.

Figura 1.4a | Prevalência da Diabetes em Portugal (2021) Dados do Relatório do OND 2023. <https://apdp.pt/3d-flip-book/relatorio-do-observatorio-nacional-da-diabetes/>

56% dos indivíduos esta condição já havia sido diagnosticada e 44% ainda careciam de diagnóstico. Estima-se que a taxa de prevalência da diabetes nos últimos 10 anos teve um aumento na ordem dos 16,3%.<sup>135</sup>

Prevalência da Diabetes e da Hiperglicemia Intermédia em Portugal – 2021



FONTE: PREVIADAB - SPQ; Tratamento OND (Ajustada à Distribuição de População Estimada).

Figura 1.4b | Prevalência da Diabetes em Portugal (2021) Dados do Relatório do OND 2023

Tabela 1 | Prevalência da Diabetes em Portugal (2021)  
Habituantes >19 e < 80anos: 7 800 000

		Estimativa
Prevalência da DM2	14,1%	1099800
DM2 diagnosticada	56%	615888
DM2 não diagnosticada	44%	483912

Fonte: OND: Observatório Nacional da Diabetes Mar 2023

<https://apdp.pt/3d-flip-book/relatorio-do-observatorio-nacional-da-diabetes/>

Doentes com DM2 a necessitar de rastreio: 615888

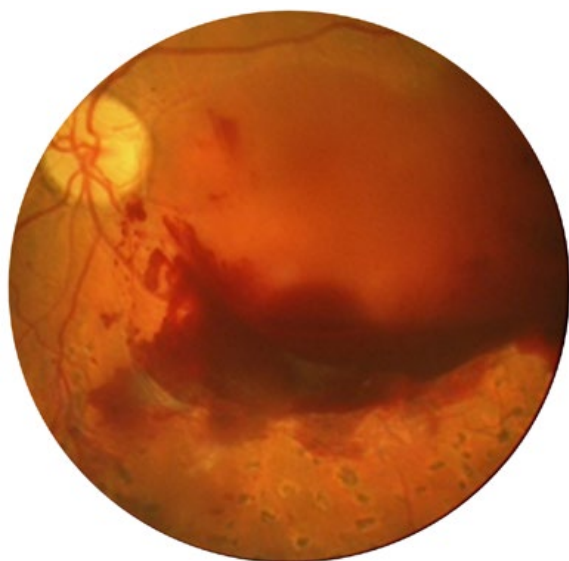
\*Convém referir que estes números não incluem os jovens abaixo dos 20 anos (mais comumente DM1) e os adultos acima de 80 anos. Assim sendo, os números reais da Diabetes e consequentemente da RD podem ser ligeiramente diferentes.

Em relação à hiperglicemia intermédia (pré-diabetes) esta existe em 28,6% da população portuguesa (20-79 anos), cerca de 2,1 milhões de indivíduos, subindo a percentagem para 42,7% (3,2 milhões de indivíduos) da população portuguesa, nesta mesma faixa etária, se forem incluídos os Diabéticos ou pré-diabéticos (<https://apdp.pt/3d-flip-book/relatorio-do-observatorio-nacional-da-diabetes/>).<sup>144</sup>

### 3.2 Prevalência da retinopatia diabética

**A retinopatia diabética (RD) é a 1ª causa de cegueira na idade ativa nos países ocidentais.**<sup>145,146</sup>

**Aproximadamente metade dos diabéticos já diagnosticados nunca foi ao Oftalmologista.**<sup>147</sup>



**Figura 1.5** | Retinopatia Diabética Proliferativa avançada com hemorragia sub-hialoideia e hemovítreo.

Os estudos epidemiológicos relativos à prevalência da RD na diabetes tipo 2 não são uniformes, pelo menos em parte, devido às diferentes amostras populacionais consideradas.<sup>147,148</sup> Os estudos são bastante heterogêneos relativamente ao nível da seleção de pacientes, com critérios de inclusão variáveis (faixa etária, sexo, duração e tipo de diabetes, etnia, comorbilidades associadas e classificação adotada).

Yau *et al*<sup>145</sup> publicaram uma estimativa global da prevalência de RD, bem como dos seus estadios mais graves, com base numa meta-análise que avaliou dados de 35 coortes populacionais, transversais a 4 continentes em 22896 participantes com diabetes (1980-2008). A prevalência global de RD foi de 34,6%, a prevalência de RD Proliferativa (RDP) foi de 7,0% e de edema macular diabético (EMD) foi de 6,8%.

Em França, Massin P *et al* publicaram vários artigos relacionados com o Estudo OPHDIAT - abordando a epidemiologia da RD na região metropolitana de Paris, tendo encontrado uma prevalência global de RD de cerca de 24%.<sup>150-154</sup>

Vários programas de rastreio do Reino Unido avaliaram a prevalência de RD para a diabetes tipo 2. O programa Escocês estimou a prevalência de RD em 47 090 doentes recém-diagnosticados com diabetes tipo 2 e documentou uma prevalência global de 19,3%, com uma taxa de RD referenciável (RDR) de 1,9%.<sup>155</sup>

No País de Gales, Thomas *et al* realizaram uma análise transversal de 86 390 doentes com diabetes tipo 2. Os autores documentaram uma prevalência global de RD e de RD com risco para a perda de visão de 30,3% e 2,9%, respetivamente.<sup>156</sup> Na Islândia, a prevalência de RD foi mais elevada, tendo sido estimada em 41,0%.<sup>157</sup>

Em Espanha destacamos o estudo efetuado na Catalunha (Região de Vallès Oriental) por Hernecki J e García-Arumi<sup>158</sup> e que incluiu 5228 doentes. A prevalência global da RD na população estudada (doentes diabéticos tipo 2, sem rastreio prévio) foi de 11,9%. No grupo de doentes tratados farmacologicamente a prevalência aumentou para 14,6%.<sup>158</sup>

Em Portugal, o estudo RETINODIAB<sup>159</sup> que consistiu na avaliação do programa de rastreio da RD na Região de Saúde de Lisboa e Vale do Tejo, implementado entre Julho de 2009 e Dezembro de 2014, aferiu a prevalência nesta população-alvo (52 739 doentes). Globalmente, a RD foi detetada em 8584 doentes (16,3%). Destes doentes, 5484 (10,4%) tinham RD não proliferativa (RDNP) ligeira, 1457 (2,8%) tinham RDNP moderada e em 672 (1,3%) foi diagnosticada RDNP grave; 971 (1,8%) apresentavam RD proliferativa exigindo referência urgente para uma consulta da especialidade; 732 doentes foram classificados como tendo maculopatia (1,4%). Devido ao facto de o edema macular clinicamente significativo não ser discernível nas imagens não-estereoscópicas, o diagnóstico de maculopatia foi estabelecido apenas pela presença de exsudados duros, dentro de um diâmetro de disco da fóvea, e em conformidade com os critérios da Classificação Clínica Internacional e da Academia Americana de Oftalmologia.<sup>122</sup> O estudo do País de Gales (Thomas *et al*) documentou uma prevalência de maculopatia ligeiramente superior<sup>155</sup> de 2,6%. No entanto nessa coorte, a classificação de maculopatia foi alargada à existência de exsudados duros ou hemorragias e com uma acuidade visual (AV) inexplicável pior do que 6/12, dentro de um diâmetro de disco da fóvea.

#### 3.2.1. Incidência e Progressão da RD

Embora a maior parte dos estudos observacionais relativos à incidência da RD tenham adotado protocolos anuais



de triagem, as diferentes estratégias para classificação da retinopatia diabética têm divergido, dando origem a uma comparação enviesada dos dados publicados.

A incidência a longo prazo da RD foi abordada em várias populações ocidentais, como no Estudo Wisconsin<sup>160</sup> e no estudo Fyn County.<sup>161</sup>

No estudo de Wisconsin, Klein *et al* analisaram a progressão da retinopatia, em pessoas com diabetes tipo 1, ao longo de 25 anos. Os autores documentaram uma taxa de progressão cumulativa da RD de 83%, uma progressão para RDP de 42%, e uma melhoria da RD em 18%. Além disso, a incidência cumulativa final foi de 29% para o edema macular e de 17% para o edema macular clinicamente significativo.

O estudo *Liverpool Diabetic Eye Study*<sup>162</sup> incluiu 20570 rastreios efetuados entre 1991 e 1999. Aferiu-se uma incidência anual de **Retinopatia diabética referenciável** (RDR) de 0,2% no primeiro ano, e uma incidência cumulativa de 1,7% aos 4 anos.

Thomas *et al*<sup>163</sup> avaliaram a incidência de RD relativa a um rastreio de base populacional, no País de Gales, que incluiu 57 199 pessoas com diabetes tipo 2, ao longo de um período de 4 anos. Obteve-se uma incidência cumulativa global de RD e de RDR a 4 anos de 360,27 e 11,64 por 1000 pessoas, respectivamente.

Em Portugal, Dutra Medeiros *et al*<sup>164</sup> procederam à avaliação da incidência e progressão da RD numa coorte prospetiva de base populacional, de diabéticos tipo 2 com 5 anos de seguimento (Julho/2009 a Dezembro/2014). Foram realizadas 109 543 retinografias classificáveis e que corresponderam a 56 903 doentes. Um total de 30641 doentes (53,85%), tiveram pelo menos mais do que um episódio de rastreio durante o período de estudo e foram incluídos na análise de progressão da RD. **Retinopatia diabética referenciável (RDR) foi definida para todos os doentes classificados com RDNP moderada, grave ou proliferativa, com ou sem maculopatia ou RDNP ligeira com maculopatia.** Estimativas não paramétricas das incidências anuais e cumulativas foram obtidas através do estimador de Turnbull. A incidência anual de qualquer RD em doentes sem retinopatia no início do estudo foi de 4,60% no primeiro ano, diminuindo para 3,87% no quinto ano; a incidência cumulativa em 5 anos foi de 14,47%. Em participantes com RDNP ligeira no início do estudo, a taxa de progressão para RDR no primeiro ano foi de 1,18%; a incidência cumulativa em 5 anos foi 4,59%. Por outro lado, o risco de qualquer grau de RD, RD não referenciável ou RDR foi fortemente associado com o aumento da duração da diabetes e idade mais precoce aquando do diagnóstico.

Estima-se que cerca de 90% dos casos graves de retinopatia diabética possam ser evitados se for efetuado, um bom controlo metabólico (HbA1c <7%), um bom controlo

da pressão arterial e da dislipidemia, bem como um tratamento atempado da doença ocular.<sup>165</sup>

### 3.2.2. A resposta atual ao problema da retinopatia diabética é ainda insuficiente

A resposta atual ao problema da retinopatia diabética é ainda insuficiente e desarticulada. Tem por base a procura do doente pelo serviço que, para muitos dos doentes, se encontra distante. Além disso, esta resposta peca muitas vezes por ser tardia, relativamente ao tempo ideal para início de tratamento, para um número demasiado grande de doentes.<sup>144</sup>

Existem algumas iniciativas louváveis encetadas pelas ARS Norte, Centro; LVT e Alentejo bem como da Associação Protetora dos Diabéticos de Portugal (APDP) com diferentes modelos de intervenção, algumas das quais, privilegiam o **fator proximidade**.

Destacamos a incorporação da automatização da leitura realizada com recurso a uma plataforma que usa IA (RetMarker) que permite fazer a leitura automática de retinografias em cerca de 60% dos casos.

De destacar a particularidade de se tratar em muitos casos de uma resposta de proximidade que inclui unidades móveis que se deslocam aos centros de saúde e enviam as imagens retinográficas para o centro de leitura. Estas imagens são classificadas por um Centro de Leitura automática. As imagens que não permitem a leitura automática são posteriormente lidas por leitura humana através de uma plataforma que permite o acesso ao sistema de armazenamento das imagens e a sua gestão.

### 3.3 Segmentação da Retinopatia Diabética e respetiva prevalência<sup>166</sup>

Nos rastreios realizados aos doentes com DM a taxa dos que necessitam de tratamento varia entre 2% - 11% com média 4%. Estamos a considerar como mais realista a taxa de 8,9% do total dos diabéticos aqueles que necessitam de tratamento.

**Estima-se então que cerca de 8,9%<sup>144</sup> dos diabéticos avaliados no plano nacional de rastreio necessitarão de tratamento oftalmológico especializado. Considerando somente a população entre 20 e 80 anos, se fosse realizada deteção precoce a todos os diabéticos seriam 8,9% de 1,1 milhão (97 882), mas como somente cerca de 56% estão diagnosticados como diabéticos, consideramos plausível estimar em 54 mil os candidatos a serem identificados como doentes com RD a necessitar de tratamento urgente em Oftalmologia. Se considerarmos toda a população e não somente os indivíduos entre 20 e os 80 anos, esse número poderá ser estimado em 130 mil em 100% dos diabéticos e 72,5 mil se considerarmos somente os 56% diagnosticados.**

Tabela 2 | Indicadores dos programas de rastreio.

## Indicadores dos Programas de Rastreio da Retinopatia Diabética

	Descrição	2012	2013	2014	2015	2016	2017	2018	2019	2020	2021
ARS Norte	Número de Rastreios	49 354	57 385	47 454	45 121	68 309	105 462	121 363	124 231	67 255	126 213
	Taxa de Rastreio Populacional	18%	20%	16%	15%	22%	35%	38%	38%	21%	37%
	Percentagem de Casos para Tratamento	4%	6%	11%	5%	3%	4%	4%	6%	5%	4%
ARS Centro	Número de Rastreios	18 496	11 856	13 235	19 792	18 845	13 803	9 907	14 875	6 673	7 228
	Taxa de Rastreio Populacional	14%	8%	9%	11%	11%	9%	6%	9%	4%	4%
	Percentagem de Casos para Tratamento	4%	4%	6%	2%	3%	3%	2%	2%	3%	4%
ARS LVT	Número de Rastreios	24 819	28 272	25 853	28 562	47 784	74 744	80 228	81 630	25 670	45 105
	Taxa de Rastreio Populacional	11%	11%	11%	11%	17%	26%	28%	27%	9%	15%
	Percentagem de Casos para Tratamento	11%	9%	7%	7%	7%	5%	6%	3%	3%	3%
ARS Alentejo	Número de Rastreios	2 512	1 668	7 573	3 477	7 144	6 956	6 725	4 999	2 889	5 513
	Taxa de Rastreio Populacional	6%	4%	16%	7%	15%	14%	13%	10%	6%	11%
	Percentagem de Casos para Tratamento	1%	n d	7%	4%	4%	5%	5%	4%	4%	3%
ARS Algarve	Número de Rastreios	7 937	16 103	1 420	16 491	16 444	0	0	0	0	1 345
	Taxa de Rastreio Populacional	33%	60%	5%	38%	50%	0%	0%	0%	0%	3%
	Percentagem de Casos para Tratamento	9%	9%	6%	10%	10%	n.a.	n.a.	n.a.	n.a.	6%
SNS	Número de Rastreios	103 118	115 284	95 535	113 443	158 526	200 965	218 223	225 743	102 487	185 404
	Taxa de Rastreio Populacional	15%	15%	12%	13%	19%	24%	25%	25%	12%	21%
	Percentagem de Casos para Tratamento	6%	7%	9%	5%	5%	4%	4%	4%	4%	4%

FONTE: ARS Norte; ARS Centro; ARS LVT; ARS Alentejo; ARS Algarve; SPMS - SIM@SNS; DGS.

Fonte: Diabetes: Fatos e Números 2023 – Relatório Anual do Observatório Nacional da Diabetes 3/2023 (<https://apdp.pt/3d-flip-book/relatorio-do-observatorio-nacional-da-diabetes/>).<sup>144</sup>

**NOTA:** Nas estimativas de segmentação da retinopatia diabética vamos considerar toda a população diabética e não só entre 20 e 80 anos pois assim, incluímos os doentes com mais de 80 anos e os doentes com DMI, muitos deles abaixo de 20 anos. Estes números poderão, por esse facto, ser estimados em alta.

Usando a informação de que estes **8,9%** necessitam de tratamento oftalmológico,<sup>144</sup> estimamos, com base nos estudos de Ling,<sup>167</sup> e dos dados publicados pela APDP<sup>164,168</sup> que, do total dos diabéticos:

✓ **2,2%** dos casos diagnosticados correspondente a **32 136** tenham RDP



- ✓ 5% dos casos diagnosticados, ou seja, 65 732 tenham EMD, dos quais 7304 terão EMD focal (10% do total)
- ✓ 0,4% dos casos diagnosticados equivalente a 5988 tenham RDP fotocoagulada mas instável
- ✓ 1,3% dos casos diagnosticados, correspondendo a 18 959, tenham RDNP grave, podendo 20% deles beneficiar com tratamento laser

Poderá ser mais realista, (comparando com outros estudos e uma recente metanálise), considerar uma prevalência de 5% no EMD.<sup>169</sup>

*NOTA: uma percentagem estimada em 35% da população usa a ADSE ou outros Seguros de Saúde optando por realizar o tratamento fora do SNS. Por isso consideramos que a percentagem de doentes diabéticos que efetivamente procuram o SNS rondará os 65%. Como 50% dos diabéticos não sabem que o são, poderemos estar confortáveis ao estimar em 40% os diabéticos que procuram o SNS. São esses que vão contar para custos no SNS.*

Faremos a nossa avaliação com base nestas percentagens e correspondentes números estimados (ver tabela abaixo).<sup>159,167,168</sup>

**Tabela 3 | Prevalência da RD em Portugal. Segmentação da doença.**

OND 2023 referente a 2021	Número de diabéticos	Número de doentes diagnosticados (56%)					
		Ling <i>et al</i> 2012 Escócia	Thomaz <i>et al</i> País de Gales	PORTUGAL APDP 2012 (Alves)	Im JHB <i>et al</i> Survey Ophthal 2022	PORTUGAL APDP 2014 (Medeiros)	Prevalência estimada em PORTUGAL
CENSO 2021 residentes em Portugal	1458372 (14,1% da população)						
	RD na DM2	24,20%	30,30%	20,60%		16,30%	24,00%
6,1% da população geral não estão diagnosticados (630927)	Retinografias que necessitam confirmação	9%	4%	4%			4%
7,9% da população geral está diagnosticada (OND 2023) (817102)	Prevalência dos estadios de RD						
56% diabéticos diagnosticados (816688)	RDNP	21,40%	18,40%	18,40%		14,50%	18,40%
	RDNPmin		9,70%	9,70%		10,40%	10,40%
	RDNP moderada		7,40%	7,40%		2,80%	7,40%
							A necessitar tratamento 8,9% (***)
	RDNP grave			1,30%		1,30%	1,30%
	RDP	2,80%		2,20%		1,80%	2,20%
	EMD cs	6,10%	2,6% (*)	1,30%	5,50%	1,4% (**)	5,00%
	Fotocoagulação estável			2,90%			2,90%
	Fotocoagulação instável			0,41%		0,41%	0,41%

Dados com base nos números do OND de 2023 referentes ao ano de 2021. Consideramos a totalidade da população portuguesa e não somente os indivíduos na faixa etária dos 20 aos 80 anos. Poderemos ter valores com estimativa em alta. Com base em vários estudos europeus e portugueses o GER – Grupo de Estudos de Retina considerou a prevalência referida na última coluna da direita. Considerou ainda como a necessidade de tratamento urgente, 8,9% dos doentes diagnosticados com RD.

(\*) 1 DD fôvea com exsudados duros, hemorragias; AV0,5 ou inferior não justificada.

(\*\*) Exsudados duros. Poderá ser mais realista, após a pandemia, e dado serem só considerados os exsudados duros, considerar uma prevalência maior, por ex. 5%

(\*\*\*) Nos rastreios realizados aos doentes com DM a taxa dos que necessitam de tratamento varia entre 2-11% com média 4%.

Estamos a considerar como mais realista a taxa de 8,9% do total dos diabéticos aqueles que necessitam de tratamento.

NOTA: uma percentagem estimada em 35% da população usa a ADSE, Seguros de Saúde optando por realizar o tratamento fora do SNS. Por isso consideramos que a percentagem de doentes diabéticos que efetivamente procuram o SNS rondará os 40%. São esses que vão contar para custos no SNS.

**Tabela 4 | NÚMEROS ESTIMADOS da DIABETES e da RETINOPATIA DIABÉTICA em PORTUGAL censo 2021 e prevalência em 2021 (últimos dados do OND):**

	100% diabéticos	56% diabéticos	40% diabéticos	Prevalência dos 4% retinografias não lidas
<b>Diabéticos para Rastreio 14,1% da população</b>	1458372			
<b>Número teórico de DIABÉTICOS DIAGNOSTICADOS POR RASTREIO se todos estivessem diagnosticados (\$ = 100% do total dos diabéticos)</b>	1458372	(\$ 56% dos diabéticos ou seja aqueles que sabem que são diabéticos	40% dos diabéticos; número estimado dos diabéticos que recorrem ao SNS	
<b>DIABÉTICOS DIAGNOSTICADOS POR RASTREIO (\$)</b>	1458372	816688	583349	
<b>Diabéticos que necessitam de rastreio = número de diabéticos que sabem que são diabéticos</b>		816688		
<b>Número de diabéticos que fizeram rastreio e que são lidos automaticamente pela RETCAM sem necessidade de leitura humana</b>		490013		60% aproximadamente
<b>Número de diabéticos rastreados que necessitam de leitura humana</b>		326675		40% aproximadamente
<b>Retinografias não classificáveis (opacidade meios, execução técnica difícil) e necessitam de Consulta Diabetes Ocular</b>	58335	32668	23334	4%
<b>Diabéticos para consulta de Diabetes Ocular anual</b>	408344	228673	163338	24% dos diabéticos diagnosticados
<b>Diabéticos dispensados da Consulta de Diabetes Ocular(*)</b>	1050028	588016	420011	(*) total diabéticos diagnosticados menos os diabéticos que necessitam de consulta

Considerando os números estimados da Diabetes para a totalidade da população, obtivemos números de aproximadamente 1 milhão e 458 mil diabéticos. Desses, 56% terão o diagnóstico (816 688) e só esses contam para o planeamento do rastreio da RD. Destes 60% poderão ter leitura automática (490 013) e 326 675 necessitarão de leitura humana das retinografias.

Destas, 8,9% necessitarão de referência e tratamento urgente, correspondendo a cerca de 73 mil. Todos os 326 675 menos os 73 mil para tratamento, necessitarão de um Consulta de Diabetes Ocular anual, não urgente. 58 335 retinografias não poderão ser lidas e obrigam também a Consulta de Diabetes Ocular anual. 1 milhão e 50 mil diabéticos ficam dispensados de Consulta de Diabetes Ocular anual.

Se considerarmos que somente 40% dos doentes recorrem ao SNS, basta usar esta percentagem e estimar os números de procura do SNS por cuidados relacionados com RD.

**NOTA:** pelas razões expostas acima, consideramos 56% destes doentes diabéticos para efeito de planeamento. Consideramos ainda os que recorrem ao SNS serão somente 40%.

**Tabela 5 | Segmentação da retinopatia diabética: Vamos considerar o valor teórico dos 100% dos doentes.**

		100%	56%	40%	Prevalência		Comentários
<b>RETINOPATIA DIABÉTICA para tratamento distribuídos da seguinte forma</b>		130013	72807	52005	8,9%	0,37%	8,9% dos diabéticos diagnosticados + 0,4% retinografias não lidas
<b>RDP</b>	32136	32136	17996	12854	2,2%	0,09%	2,2% dos diabéticos diagnosticados + 0,09% das retinografias não lidas
<b>EMD (incluindo doentes com RDP e EMD)</b>	73035	65732	36810	26293	5,00%	0,20%	5% dos diabéticos diagnosticados + 0,2% das retinografias não lidas
<b>EMD focal (10% EMD)</b>		7304	4090	2921			
<b>RD fotocoagulada mas instável (IV)</b> 50% Laser; 50% I. Intravítreas	5989	2994	1677	1198	0,41%	0,02%	0,41% dos diabéticos diagnosticados + 0,02% das retinografias não lidas
<b>RD fotocoagulada mas instável</b> 50% Laser; 50% I. Intravítreas	5989	2994	1677	1198	0,41%	0,02%	0,41% dos diabéticos diagnosticados + 0,02% das retinografias não lidas
<b>RDNP grave que poderá beneficiar com tratamento laser (20% destes casos)</b>	18989	3798	2127	1519	1,30%	0,05%	1,3% dos diabéticos diagnosticados + 0,05% das retinografias não lidas
<b>RDP ou EMD a necessitar de vitrectomia = 10% do total de diabéticos com RDP e 2,5% do EMD</b>		5046	2826	2018			10% da RDP + 2,5% do EMD

Os valores dos 56% dos diabéticos que estão diagnosticados estão entre parêntesis. Os que necessitam de referenciação e tratamento serão 130013 (72807). Destes, 32136 (17996) tem RDP. Os doentes com EMD com ou sem RDNP ou RDP associada são 65732 (36810) dos quais 10% têm EMD focal correspondendo a 7304 (4090) que podem ser tratados com laser focal. Estima-se em 50% os doentes que terão RD fotocoagulada mas instável e acessível ao laser 2994 (1677) e o mesmo número para os que se mantem instáveis e necessitam de injeções intra-vítreas.

Os doentes que apresentam RDNP grave são 18989 dos quais 20% beneficia com laser correspondendo a 3798 (2127) doentes. Doentes com RDP avançada ou EMD a necessitarem de Vitrectomia são 5046 (2826). Foram considerados nestes números também as retinografias não legíveis (4%) cuja percentagem em cada segmento foi obtida pela multiplicação da prevalência pelos 4%.

Estes são estimativas teóricas para 100% dos diabéticos; para achar os valores de 56% de doentes diagnosticados (números entre parêntesis) e 40% dos que recorrem ao SNS, basta multiplicar 40% pelos valores da coluna correspondente aos 100%.

(#) Retinografias não classificáveis. Das retinografias não classificáveis que são 4%, cerca de 10% destas ( correspondendo a 0,37% dos diabéticos) estima-se que terão patologia que necessite de tratamento

(\$) Pelas razões expostas consideramos somente 56% dos diabéticos ou seja aqueles que sabem que são diabéticos. Os outros ainda não chegaram ao sistema, não “pedem” cuidados

**Tabela 6** | Números da retinopatia diabética para 100% dos diabéticos, 56% e 40% (colunas em **bold** da esquerda para a direita, respectivamente).

RETINOPATIA DIABÉTICA para tratamento distribuídos da seguinte forma	Números absolutos em 100% dos diabéticos	130013	72807	52005
		<b>100%</b>	<b>56%</b>	<b>40%</b>
<b>RDP</b>	32136	<b>32136</b>	<b>17996</b>	<b>12854</b>
<b>EMD (incluindo doentes com RDP e EMD)</b>	73035	<b>65732</b>	<b>36810</b>	<b>26293</b>
<b>EMD focal (10% EMD)</b>		<b>7304</b>	<b>4090</b>	<b>2921</b>
<b>RD fotocoagulada mas instável (IV)</b> 50% Laser; 50% I. Intravítreas	5989	<b>2994</b>	<b>1677</b>	<b>1198</b>
<b>RD fotocoagulada mas instável</b> 50% Laser; 50% I. Intravítreas	5989	<b>2994</b>	<b>1677</b>	<b>1198</b>
<b>RDNP grave que poderá beneficiar com tratamento laser (20% destes casos)</b>	18989	<b>3798</b>	<b>2127</b>	<b>1519</b>
<b>RDP ou EMD a necessitar de vitrectomia = 10% do total de diabéticos com RDP e 2,5% do EMD</b>		<b>5046</b>	<b>2826</b>	<b>2018</b>

### 3.3 Necessidades de terapêutica – os números da procura de cuidados

**Tabela 7** | Necessidades terapêuticas: considerando o que clinicamente é a prática habitual e somados os números de doentes que necessitam de laser, anti-VEGF e vitrectomia chegaram-se aos números referidos na tabela para 100% dos doentes, 56% e 40% (os doentes que procuram o SNS).

	100%	56%	40%
<b>LASER</b>	32136	17996	12854
<b>INJEÇÕES INTRA-VÍTREAS</b>	65732	36810	26293
<b>VITRECTOMIA</b>	7304	4090	2921

## B

A Classificação da RD  
- a Base da Gestão da RD

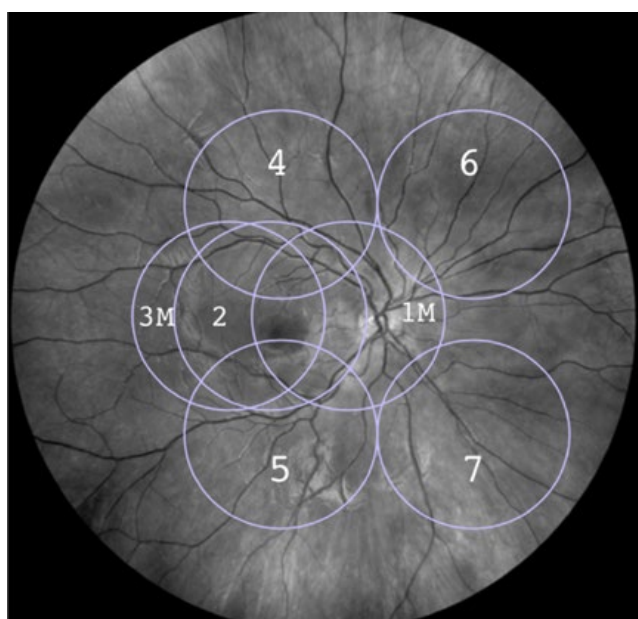
Bernardete Pessoa, José Henriques, Rufino Silva, João Nascimento, Marco Medeiros

## 1. CLASSIFICAÇÃO DA RD

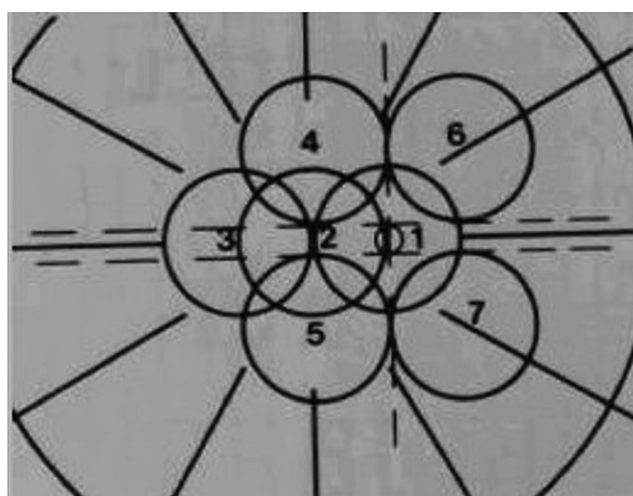
O principal propósito do estadiamento e classificação da RD e do EMD é a realização de um diagnóstico clínico prático e preciso com valor prognóstico (com utilidade para antecipação do risco para progressão da RD independentemente do tratamento) e preditivo (na escolha mais otimizada do tratamento, adaptada a cada caso).<sup>119,170</sup>

A escala ETDRS-DRSS (*Early Treatment Diabetic*

*Retinopathy Scale- Diabetic Retinopathy Severity Scale*, 1985) é o atual modo *standard* para a classificação da severidade da RD em contexto de ensaios clínicos, usando o biomicroscópio/fotografias estereoscópicas do fundo ocular (7 imagens estereoscópicas) para a documentação de lesões vasculares. Esta metodologia tem por base a Classificação Airlie House, estabelecida por um grupo de especialistas de retina em 1968, e apesar de apresentar precisão de avaliação e reprodutibilidade, requer uma laboriosa análise, tendo, por isso, uma limitada aplicabilidade clínica.<sup>120,121,171</sup>



**Figura 1.2.1** | Representação dos 7 campos *standard* de 30° da classificação modificada de Arlie House da retinopatia diabética. Campo 1 centrado no nervo óptico, campo 2 centrado na mácula e campo 3 temporal à mácula. Os campos 4, 5, 6 e 7 correspondem à média periferia nasal e temporal. Adaptado de Goldberg & Fine, 1969.<sup>171</sup>



**Figura 1.2.2** | Esquema representativo dos 7 campos *standard* de 30°.

Campo 1 centrado no DO; Campo 1 centrado na mácula; Campo 3 temporal à mácula; Campos 4 a 7 são tangentes a linhas horizontais passando pelos polos superior e inferior do DO e linha vertical passando pelo seu centro.<sup>171</sup>

**Tabela 1 | Classificação Clínica Internacional / Graus de gravidade da retinopatia diabética (GDRPG – Global Diabetic Retinopathy Project Group 2002).**<sup>172,173</sup>

Classificação da RD	Sinais encontrados na fundoscopia
Sem retinopatia aparente	Sem alterações
RD não proliferativa ligeira	Apenas microaneurismas
RD não proliferativa moderada	Mais do que apenas microaneurismas mas menos do que RDNP grave
RD não proliferativa grave  (Se em vez de “ou” se considerar “e” pode-se considerar RD não proliferativa muito grave)	Qualquer dos seguintes: -mais do que 20 hemorragias intraretinianas em cada um dos quatro quadrantes -anomalias venosas ( <i>venous beading</i> ) em dois ou mais quadrantes -anomalias microvasculares intraretinianas (IRMA) em pelo menos um quadrante  Sem sinais de retinopatia proliferativa
RD proliferativa	-Neovascularização ou -Hemorragia vítrea/pré-retiniana

A escala EDTRS progride de níveis **sem RD** (níveis 10-12) para níveis de RD não proliferativa (**RDNP ligeira** (nível 21 - apenas microaneurismas ou hemorragias retinianas ou exsudados duros na ausência de microaneurismas), **RDNP moderada** (nível 31-37, mais que ligeira e menos que severa), **RDNP severa** (nível 43-53 – mais do que 20 hemorragias intraretinianas em cada um dos quatro quadrantes; anomalias venosas ou *venous beading*, em dois ou mais quadrantes, anomalias microvasculares intraretinianas (IRMA) em pelo menos um quadrante e ausência de sinais de retinopatia diabética proliferativa RDP e RDP (nível 60-85).

Esta escala tem valor prognóstico e preditivo.<sup>24,25</sup>

O seu valor de prognóstico é maior para os estadios de severidade acima de 47 a 53 (RDNP moderadamente severa a severa) com maior risco de progressão para RDP ao 24º mês<sup>25,26</sup> e com maior risco de declínio da função visual, com as respetivas limitações inerentes.<sup>27,28</sup>

Os pacientes com RDNP moderadamente severa e severa (nível DRSS 47-53) são também os que conseguem melhorias mais expressivas na escala DRSS com a terapia anti-VEGF, a tradução do seu valor preditivo.<sup>26</sup>

Foi com esta classificação que surgiu o termo Edema Macular Diabético Clinicamente Significativo o qual se define como:

- Espessamento da retina dentro de 500 µm do centro da mácula
- Exsudados duros a 500 µm do centro da mácula, se associados a espessamento retiniano que pode estar fora dos 500 µm

- Espessamento de pelo menos 1 área de disco (1500 µm), estando uma parte incluída numa área de 1 diâmetro de disco da fóvea

Com base na classificação ETDRS e baseando-se, também na avaliação do fundo do olho/ retinografia foi proposta a Classificação Clínica Internacional para a retinopatia diabética e edema macular, mais exequível para a prática clínica, tornando ainda mais fácil a comunicação entre a comunidade oftalmológica e os internistas/diabetologistas A classificação Internacional define 5 estadios de gravidade da RD ilustrados na Tabela 1.

O GER considera que se existir RDP esta deverá ser sub classificada de acordo com a sua gravidade (Tabela 2).

Como o edema macular pode ocorrer em qualquer fase da RD é classificado separadamente (Tabela 3).

Se está presente edema macular diabético (EMD), pode ser classificado de acordo com a Tabela 4 (ver em baixo).

Os sistemas de classificação da RD com base apenas no fundo ocular/retinografia cada vez mais se revelam insuficientes, não integrando biomarcadores fornecidos pelos novos exames complementares de diagnóstico como o OCT/ANGIO-OCT e a angiografia fluoresceínica de campo ultra-amplio até aos 200º. Há manifestações patológicas da RD não perceptíveis pela avaliação clínica através da fundoscopia/retinografia, tais como a perfusão periférica, alterações da microestrutura macular, a neurodegeneração, a medição objetiva do espessamento macular e o estado do vítreo/relação vítreo-retiniana (Figura 1.2.3).<sup>123,175-177</sup>



Tabela 2 |

RDP	Apresentação clínica
<b>RDP baixo risco</b>	Neovascularização do disco óptico (DO) - no DO ou dentro de 1 Ø de disco (1 ØD) mas com área < 1/3 do Ø de disco ou Neovasos para além de 1 ØD (NVE) mas com área < ½ ØD.
<b>RDP alto risco</b>	Neovascularização do DO (no DO ou dentro de 1 ØD mas com área ≥ 1/3 do ØD ou NV para além de 1 ØD (NVE) mas com área ≥ ½ ØD ou critérios de baixo risco associados a pequena hemorragia vítrea ou sub hialoideia.
<b>RDP com doença ocular diabética avançada</b>	Qualquer dos seguintes: <ul style="list-style-type: none"> <li>• Hemovítreo/ hemorragia sub hialoideia</li> <li>• Rubeose da íris</li> <li>• Descolamento de retina tracional</li> <li>• Proliferação fibrovascular com Ø tração</li> </ul>

Tabela 3 |

Classificação / Grau edema macular	Sinais encontrados
<b>EMD aparentemente ausente</b>	Sem espessamento aparente da retina ou exsudados duros
<b>EMD aparentemente presente</b>	Algum espessamento retiniano ou exsudados duros no polo posterior

Tabela 4 | Classificação Clínica Internacional / Graus de gravidade do Edema macular<sup>146,172,174</sup> (GDRPG – Global Diabetic Retinopathy Project Group 2002)

EMD – classificação clínica internacional
<b>Ligeiro:</b> Algum espessamento retiniano ou exsudados duros no polo posterior, mas distantes do centro da mácula
<b>Moderado:</b> Espessamento retiniano ou exsudados duros aproximando-se do centro da mácula mas não o atingindo
<b>Grave:</b> Espessamento da retina ou exsudados duros atingindo o centro da mácula

**Notas:** A presença de exsudados duros é um sinal de edema macular, moderadamente recente ou em fase de reabsorção, a existência de placas lipídicas associa-se a um edema macular crónico de longo tempo de evolução.

## 1.1 Avaliação por imagiologia

Existem cada vez mais equipamentos que permitem avaliação multimodal tornando a classificação do EMD e da retinopatia diabética mais precisa.<sup>178</sup>

### 1.1.1 Optical Coherence Tomography (OCT) - Classificação ESASO<sup>32</sup>

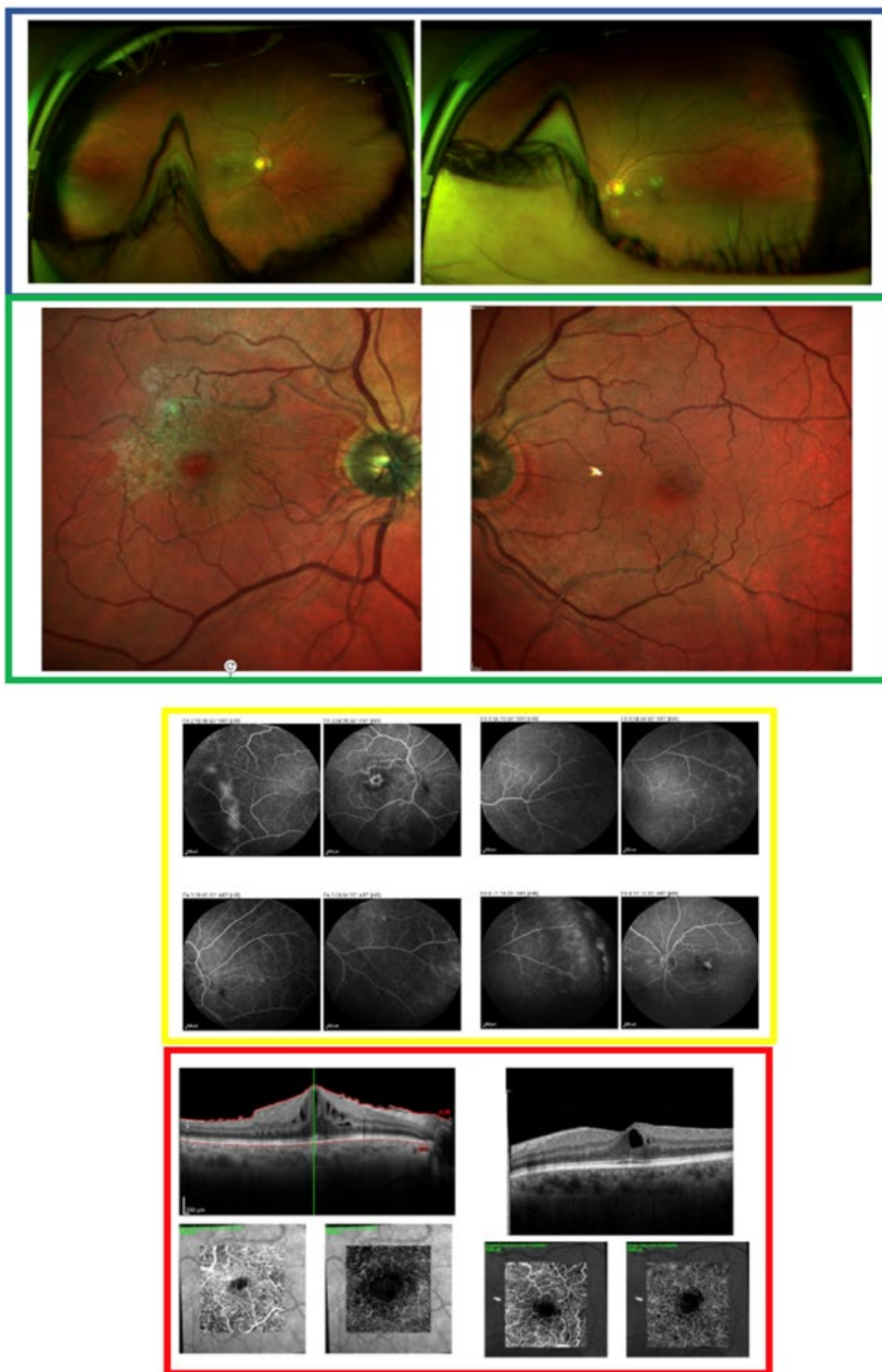
O OCT é atualmente uma ferramenta imprescindível na avaliação do EMD/RD.

Em oposição ao modo subjetivo e superficial de avaliação pela retinografia/fundoscopia o OCT de domínio espectral (SD-OCT), com uma resolução axial de cerca de 6 µm, é um método globalmente acessível, não invasivo e reproduzível, permitindo uma medição objetiva da espessura média retiniana nos 9 sub-campos ETDRS e, deste modo, uma deteção precisa da presença de EMD, do tipo de edema

(central – envolvendo o sub-campo de 1 mm central – *versus* não central), além de outras informações potencialmente relevantes baseadas em diferentes alterações estruturais das camadas retinianas.<sup>130</sup>

Assim, define-se EMD como uma acumulação de líquido intra e sub-retiniano na área macular associada a aumento de espessura no OCT.<sup>179</sup> Considera-se uma espessura macular central (CFT - *central foveal thickness*) normal e um volume macular (VM) normal entre 225–315 µm e 0,17–0,26 mm<sup>2</sup>, respetivamente.<sup>32</sup> A CFT normal nos doentes com diabetes sem RD ou RD ligeira é considerada < 320 µm para o sexo masculino e 305 µm para o sexo feminino. Contudo, para ambos os géneros, perto de 100% dos olhos sem edema apresentam uma CFT < 300µm.<sup>180</sup> Neste sentido, um painel internacional de especialistas de retina em representação da *European School for Advanced Studies in Ophthalmology* (ESASO) propôs uma classificação baseada no **SD-OCT**





**Figura 1.2.3** | Este conjunto de figuras ilustra o exemplo de um doente aparentemente sem lesões de retinopatia diabética, segundo a fundoscopia (corroborada por imagens de retinografia *widefield* - quadrado azul - e imagens multicolor – quadrado verde). Contudo, tratava-se de um caso com RD de predomínio periférico (RDP no OD e RDNP mas com isquemia acentuada no OE, segundo as imagens de angiografia fluoresceínica, quadrado amarelo) com edema macular bilateral e membrana epiretiniana (MER) do OD (perceptíveis no OCT macular -imagens superiores incluídas no quadrado vermelho, sendo a MER do OD também evidente na imagem multicolor). No OCTA macular 3x3 mm (imagens inferiores do quadrado vermelho) consegue-se também detetar a presença de microaneurismas no plexo capilar profundo (imagens inferiores direitas, para o OD e OE, respetivamente). Este paciente tinha DM tipo 2 conhecida há 6 anos, com glicemias controladas nos 2 últimos anos, contudo, existia um histórico de glicemias anteriores documentadas, na ordem dos 600 mg /dl. Com este caso pretende-se ilustrar o relevo da imagiologia multimodal na avaliação da RD e a importância da valorização dos diferentes fatores de risco. Neste exemplo, os antecedentes de um mau controlo metabólico, acabariam por explicar este desenvolvimento clínico.

para a maculopatia diabética considerando características morfológicas específicas e índices quantitativos para categorização em 4 diferentes graus de severidade progressivamente mais graves: maculopatia precoce, avançada, severa e atrófica. (Fig. 1.2.4<sup>32</sup> e Figs. 1.2.5-1.2.7).

Nesta classificação foram utilizados 7 parâmetros morfológicos sob o acrónimo TCED/HFV (T- grau de espessura; C - tamanho dos quistos intra-retinianos (IRC); E - disrupção da camada elipsóide, EL, e membrana limitante externa, ELM – camadas “E”; D - presença de DRIL – desorganização das camadas internas da retina; H – presença e número de focos hiperrefletivos (HRF); F- presença de líquido sub-retiniano (SRF); V- estado da interface retiniana (presença de tração vítreo-macular, TVM, ou membrana epirretiniana, MER).

A classificação da maculopatia baseia-se nos 4 primeiros parâmetros “T, C, E e D”.<sup>32</sup>

De um ponto de vista mais prático, objetivo, reproduzível, simples e com aplicabilidade clínica, podem diferenciar-se 2 tipos principais de maculopatia:

- a) **potencialmente reversível e de melhor prognóstico (polegar verde para cima** da Fig. 1.2.3) englobando a maculopatia precoce (CFT < 330 µm, sem disrupção das camadas “E” ou DRIL) e a maculopatia avançada (CFT ≥ 400 µm e/ou presença de DRIL e/ou disrupção das camadas “E”, Figs. 1.2.5 e 1.2.6, respetivamente);
- b) **com características de irreversibilidade funcional e pior prognóstico (polegar vermelho para baixo** na Fig. 1.2.3), englobando a maculopatia

Thickening (T)	0	Increase <10%
	1	>10% - <30%
	2	>30%
Cysts (C)	0	Absent
	1	Mild
	2	Moderate
EZ and/or ELM status (E)	0	Intact
	1	Disrupted
	2	Absent
DRIL (D)	0	Absent
	1	Present
HRD (H)	0	<30
	1	>30
SRF (F)	0	Absent
	1	Present
Vitreoretinal relationship (V)	0	Absent adhesion or traction
	1	Incomplete PVD
	2	PVD
	3	VMT
	4	ERM

Stage	T	C	E and/or D
Early DME (Figure 1)	T1	C1	E0 and D0
	T1	C2	E0 and D0
Advanced DME (Figure 2)	T1	C1	E1 and D0 or D1
	T1	C2	E1 and D0 or D1
	T2	C1	E0 and D0 or D1
	T2	C1	E1 and D0 or D1
	T2	C2	E0 and D0 or D1
	T2	C2	E1 and D0 or D1
Severe DME (Figure 3)	T2	C3	E0 and D0 or D1
	T2	C3	E1 and D0 or D1
	T1	C1	E2 and D0 or D1
	T1	C2	E2 and D0 or D1
Atrophic maculopathy (Figure 4)	T2	C1	E2 and D0 or D1
	T2	C2	E2 and D0 or D1
	T2	C3	E2 and D0 or D1
	T0	C0	E2 and D0 or D1
	T0	C1	E2 and D0 or D1
	T0	C2	E2 and D0 or D1

EZ: ellipsoid zone; ELM: external limiting membrane; DRIL: disorganization of the inner retinal layers; DM: diabetic maculopathy.

Figura 1.2.4 | Classificação baseada no SD-OCT para a maculopatia diabética da European School for Advanced Studies in Ophthalmology (ESASO).

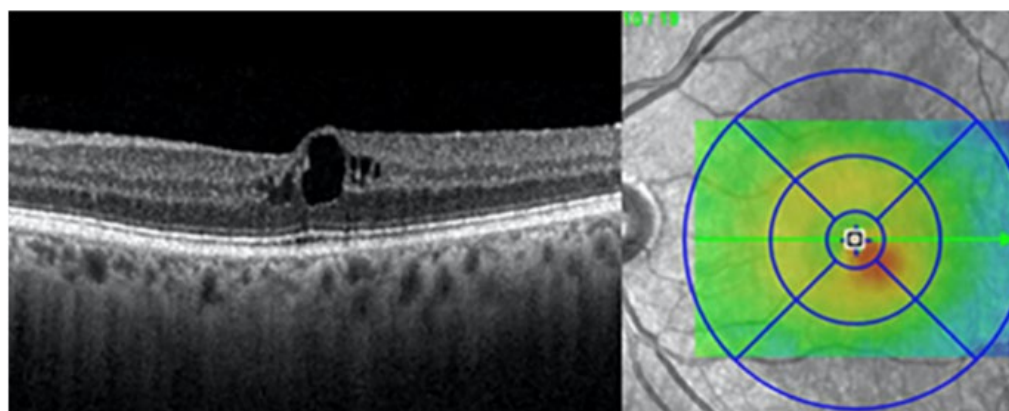
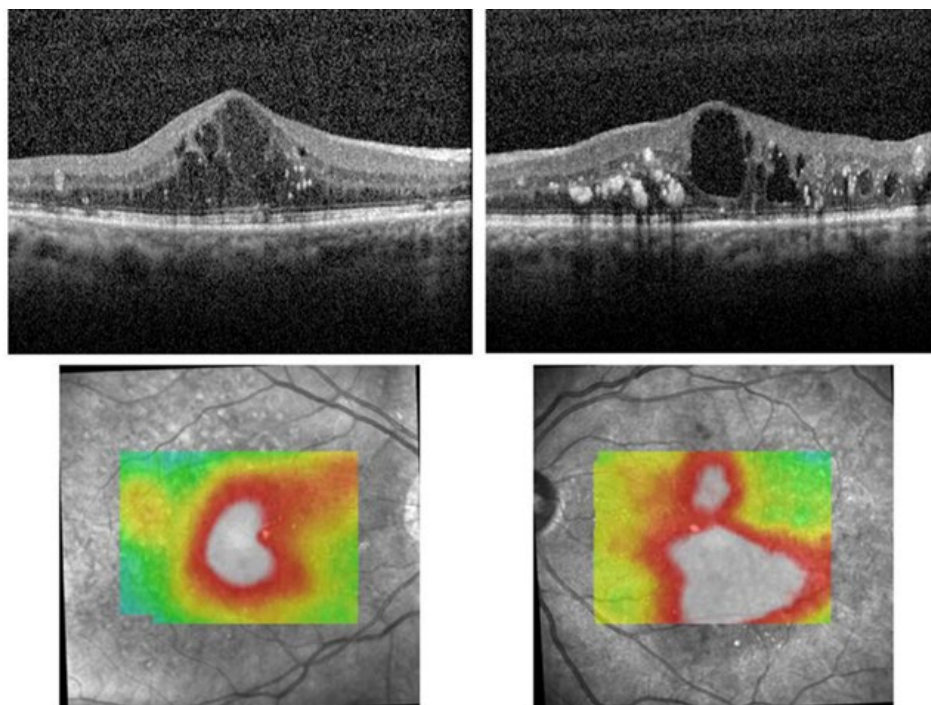
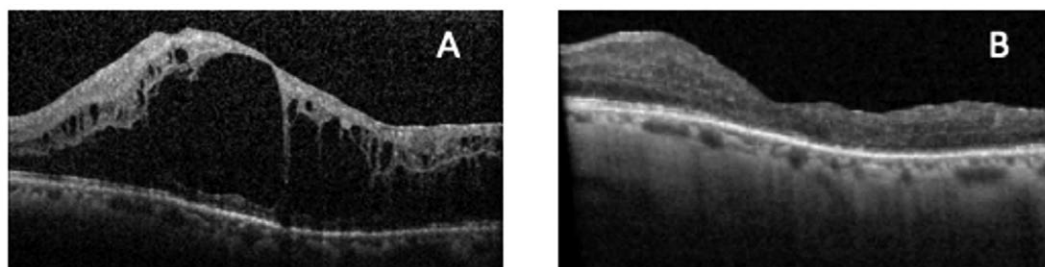


Figura 1.2.5 | Imagens de SD-OCT correspondentes a um exemplo de maculopatia precoce.<sup>194</sup>



**Figura 1.2.6** | Imagens de SD-OCT de **maculopatia avançada**, do olho direito, OD (imagens à esquerda) e do olho esquerdo, OE, (imagens à direita). Como características mais relevantes das imagens de OCT, pode-se observar a presença de ruptura da camada elipsóide (EL), número significativo de exsudatos duros e focos hiperrefletivos (particularmente no OE), ruptura da camada plexiforme externa, presença de quistos confluentes na camada nuclear externa e camada nuclear interna.<sup>195</sup>



**Figura 1.2.7** | Imagens de SD- OCT de **maculopatia severa**, com edema (A) e atrófica, sem edema (B), do mesmo olho, antes e após tratamento com implante de iluvien®.

severa e atrófica, ambas facilmente detetáveis pela ausência completa das camadas E (na severa se objetivável edema macular e na atrófica se CFT < 220 µm, ou seja, atrofia macular<sup>181</sup> - Figuras 1.7 A e B, respetivamente.

De acordo com esta classificação e com base na literatura, EMDs com CFT menores (<400 µm), IRC pequenos (<100 µm), camadas E intactas, ausência de DRIL, baixo número de HRF (<30) e ausência de líquido sub-retiniano (SRF) são indicadores de um estadió mais precoce de maculopatia com melhores e mais precoces respostas à terapia intra-vítrea. Em oposição, o agravamento destes biomarcadores está potencialmente associado a doença inflamatória cumulativa, mais crónica e mais severa, esperando-se por

esse motivo maior benefício ou necessidade em tratar com corticoterapia ou terapia combinada.<sup>37,63,72,107</sup>

Um dos achados de maior valor prognóstico e preditivo é a ocorrência de DRIL e a ruptura das camadas “E” no anel central de 1 mm, fortemente associadas a uma pior evolução da AV no tratamento do EMD, necessidade de tratamento mais rápido e um importante valor preditivo, no sentido de se antecipar estadió de doença mais avançado.<sup>182-189</sup>

Existem outros biomarcadores indicadores de maior severidade e cronicidade da RD e EMD, como maior número de HRF nas camadas mais externas da retina e coróide; ruptura da camada plexiforme externa da retina (OPL); exsudatos duros mais numerosos ou a presença

de maior hiperrefletividade das paredes dos espaços cistóides.<sup>33,37,40,47,48,51,52,58,65,177,179,190-193</sup>

Estudos morfológicos do EMD por OCT consideram ainda três padrões principais: E1 espessamento difuso (ou em “esponja”), sem espaços cistóides clinicamente visíveis; E2 – Espessamento retiniano associado à presença de quistos, definidos como circulares ou ovais com hiperrefletividade relativamente às paredes dos quistos; E3 – descolamento seroso da retina neurosensorial (DSR), o qual pode ocorrer isoladamente ou em associação com espessamento simples ou cistóide.<sup>196</sup>

Cada categoria pode apresentar-se isoladamente ou em associação. Os quistos têm sido classificados como pequenos (<100 µm), grandes (101–200 µm) ou gigantes (>200 µm)<sup>31,41</sup> e a degeneração cistóide no EMD tem sido definida como o maior quisto foveal com diâmetro horizontal >450 µm e diâmetro vertical >300 µm. O diâmetro horizontal e vertical dos quistos aumenta com a severidade da isquemia macular.<sup>49</sup> Os quistos grandes e gigantes estão correlacionados com um pior prognóstico visual. A localização dos quistos gigantes relativamente ao centro e a sua extensão lateral, a sua localização na camada nuclear externa (ONL) e o grau de lesão provocado às camadas internas e externas da retina, lesão dos fotorreceptores ou EPR têm sido associadas a um pior prognóstico visual.<sup>33,43,46,49</sup>

Fibrina e outros produtos de natureza inflamatória podem preencher esses espaços cistóides e acumular-se sob a forma de septos dentro dos próprios quistos em situações de disrupção mais severa da barreira hemato-retiniana, antecipando-se um pior prognóstico funcional.<sup>45,197</sup> Este tipo de quistos de natureza inflamatória não parece ser afetado pela terapia anti-VEGF.<sup>44</sup>

Quando o edema e grandes quistos ultrapassam a capacidade de distensão da retina, ocorre provável lesão das células de Muller e bipolares implicadas na transmissão dos impulsos visuais entre a retina externa, a retina interna e os axónios do nervo óptico. Nestas circunstâncias antecipa-se que a recuperação visual não paraleliza a resolução do edema. Deste modo a presença de **bridging retinal processes deve ser objeto de uma rápida intervenção terapêutica antes que ocorra dano irreversível.**<sup>33,42</sup>

Relativamente à sub-classificação de acordo com o tamanho e características dos quistos definiram-se ainda os seguintes estádios:

**E 2a ligeiro:** espessamento retiniano associado a 2-4 pequenos quistos (<100 µm) centrais.

**E 2b intermédio:** espessamento retiniano associado a quistos com configuração petalóide ou grandes quistos (>=100 µm) centrais.

**E 2c:** espessamento retiniano severo associado a coalescência de quistos (perda de retina *bridging processes*).

**E 3:** descolamento neurosensorial: presença de fluido sub-retiniano. Este descolamento neurosensorial pode ser um achado isolado ou estar associado a espessamento retiniano difuso ou quístico.<sup>33,42,43,49</sup>

Na diabetes, a infiltração do cortex vítreo posterior com células gliais e inflamatórias é responsável pelo desenvolvimento de um cortex vítreo posterior mais espessado, o qual constitui uma barreira adicional à oxigenação da retina facilitando o desenvolvimento da neovascularização retiniana. Deste processo, decorre uma maior tendência para que ocorram diversas anomalias na interface vítreo-retiniana, com repercussões na evolução e abordagem da retinopatia diabética, tais como: maior grau de adesão vítreo-retiniana com consequente tração vítreoretiniana, descolamentos de vítreo anómalos, vitreosquisis, desenvolvimento de membranas epi-retinianas, proliferações fibrovasculares e descolamentos de retina tracionais.

Este tipo de proliferação na interface vítreo-retiniano ao induzir tração sobre a área macular atua como um fator adicional para o desenvolvimento de EMD.<sup>198,199</sup>

Assim, Panozzo *et al*<sup>196</sup> introduziram uma classificação com base no OCT, para o edema macular tracional, tendo em conta a presença e o tipo de tração vitreo-macular. Considera-se a existência de tração epi-retiniana se existir uma linha hiperrefletiva bem definida e contínua sobre a superfície interna da retina com, pelo menos, um ponto de adesão na área de aquisição do mapa retiniano.

Esta classificação inclui 4 estádios com gravidade crescente:

T0 - ausência de hiperrefletividade epi-retiniana.

T1 - presença de uma linha contínua de hiperrefletividade plana e aderente à retina sem distorção significativa da mesma.

T2 - presença de uma linha contínua de hiperrefletividade com múltiplos pontos de adesão à retina com distorção significativa da mesma.

T3 - tração antero-posterior com configuração em “asa de gaivota”.

De entre estes tipos de EMD tracional o sub-tipo T3 está conotado com um pior prognóstico funcional.<sup>200</sup>

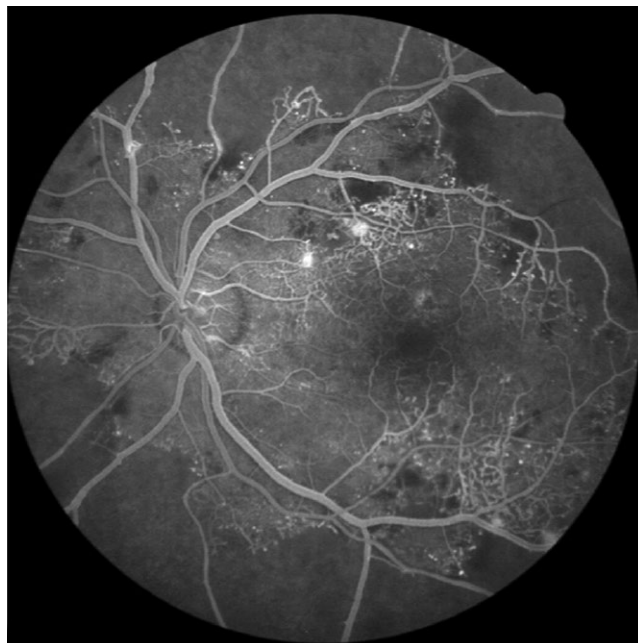
### 1.1.2 Angiografia fluoresceínica

A **angiografia fluoresceínica** é útil em diversas situações, nomeadamente no estudo da perfusão retiniana.

Na prática clínica tem sido progressivamente substituída pelo OCT, em especial após o aparecimento dos novos OCTs.<sup>201-204</sup> É, no entanto, **um meio indispensável para detetar e estudar áreas de isquemia retiniana, particularmente, de isquemia periférica** (Fig. 1.2.8).

Na presença de EMD pode permitir detetar e caracterizar a origem das áreas de exsudação e/ou das áreas de





**Figura 1.2.8 |** Angiografia fluoresceínica em doente com RDP e extensa oclusão capilar periférica.

não-perfusão capilar. Poderá ser incluída no estudo de RDNP moderada a muito grave sobretudo se associada a maculopatia focal ou multifocal e difusa. Pode, no entanto e de acordo com o critério clínico, ser desnecessária como guia do efeito terapêutico no EMD com exsudados duros localizados em padrão circinado não ameaçando a fóvea ou maculopatias focais, sobretudo se puder ser realizado o OCT. Na presença de RDP estabelecida só é usada em situações selecionadas nomeadamente a associação com maculopatia focal/multifocal/difusa ou para a avaliação da resposta terapêutica em pacientes submetidos a fotocoagulação pan-retiniana. Outras situações em que a angiografia fluoresceínica poderá ser usada são a avaliação de alterações da acuidade visual sem causa aparente, os quadros de RDNP severa para determinar o grau de isquemia retiniana e na deteção de NVE subtis em pacientes com RDP. A angiografia fluoresceínica também não é um método adequado para o rastreio de RD.<sup>197</sup> Recentemente tem ganho relevo e interesse o uso de angiografia de campo ultra-amplo na deteção de áreas de isquemia retiniana periférica e, desta forma permitir a “Target Retinal Photocoagulation” (TRP) ou seja, a fotocoagulação das áreas alvo de isquemia periférica como modalidade precoce de tratamento das RDP e do EMD com componente de isquemia periférica associado, entidade que está a ser considerada como uma variante do EMD posta em evidência pela angiografia de campo ultra-amplo.<sup>206,207</sup>

### 1.1.3 ANGIO-OCT (*Optical Coherence Angiography*)

Recentemente, o ANGIO-OCT (OCTA)<sup>208</sup> tem

despertado interesse na avaliação da vascularização superficial e profunda da área macular na RD, como complemento e cada vez mais como alternativa à angiografia fluoresceínica, contudo sem ainda a substituir. A imagem obtida pelo OCTA resulta do movimento dos eritrócitos nos vasos, mas não permite a avaliação do derrame vascular. Contudo, o OCTA permite uma melhor definição das anormalidades vasculares nos diferentes plexos capilares, superficial e profundo da retina e também da coróide, tendo também potencial capacidade de localização de NV acima ou abaixo da membrana limitante interna.<sup>82</sup>

De acordo com vários estudos, a redução da densidade vascular macular, ao nível dos plexos superficial, profundo e da coriocapilar, acompanha a progressão da severidade da RD (Figura 1.2.10).<sup>76,82</sup>

Este conhecimento potencia a importância do OCTA na avaliação da perfusão macular não só na avaliação inicial mas no seguimento da RD (Figura 1.2.9).<sup>209</sup>

Além disso, é um exame não invasivo, sem necessidade de injeção de contraste, de aquisição mais rápida, e repetível num curto espaço de tempo.

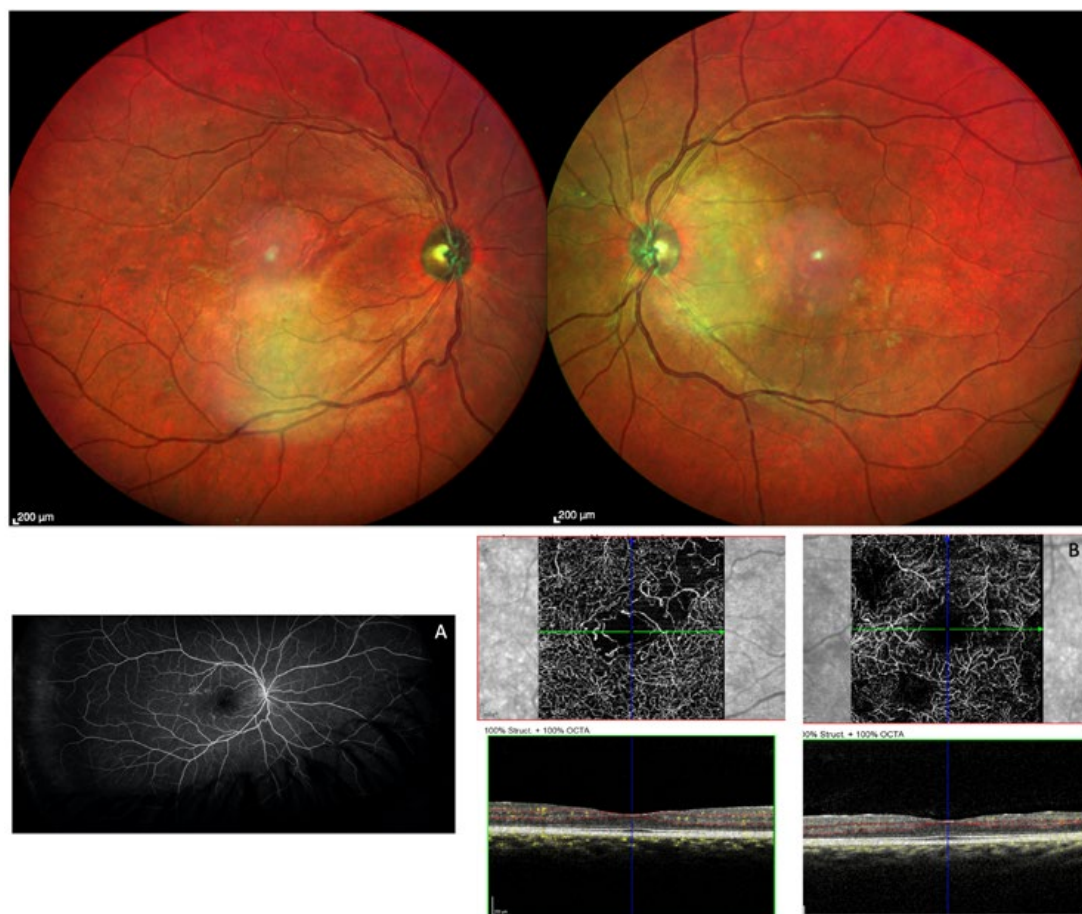Esta nova tecnologia consegue ainda revelar a presença de microaneurismas e até de áreas significativas de não perfusão capilar macular, particularmente no plexo capilar profundo, mesmo em casos sem lesões de RD visíveis. Também IRMAs e mesmo NV podem ser detetados antes de sua percepção clínica na fundoscopia e angiografia fluoresceínica. O potencial deste exame pode e deve ser aproveitado, quando disponível, para caracterização mais precisa da severidade da RD.<sup>78-80,88,210-215</sup>

Um grupo de consenso para a nomenclatura com OCTA propôs que a área de não perfusão e FAZ (zona foveal avascular) detetadas por OCTA deveriam ser incluídas na identificação e classificação de severidade da RD. Segundo este grupo, deve ser considerada como uma área grande de redução de fluxo: **uma área >0,5 mm<sup>2</sup>** no OCTA convencional e acima de 30% da área total de um OCTA considerado WF (ver em baixo).<sup>216</sup>

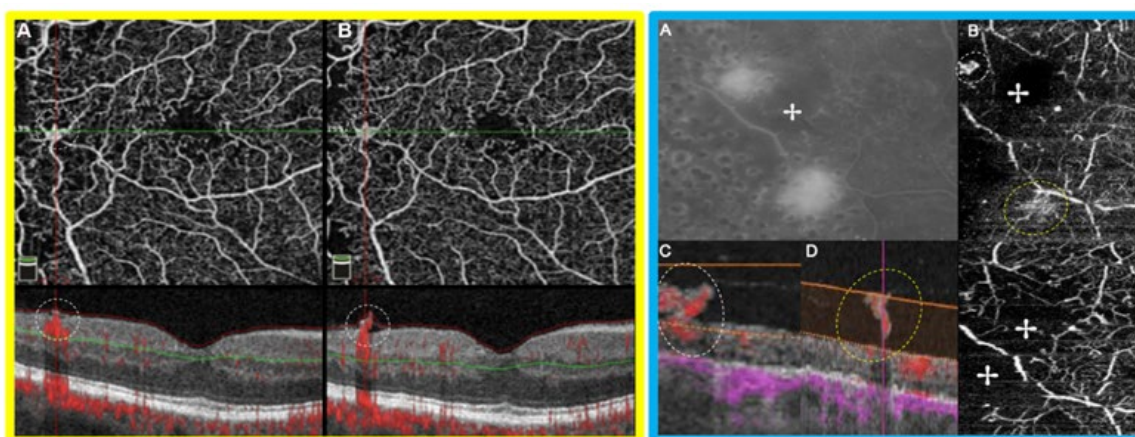
De entre as desvantagens do OCTA está a necessidade de fixação de um alvo e acuidade visual para tal, além da sua aplicabilidade estar limitada a olhos com boa transparência de meios.<sup>217,218</sup>

Os artefactos de imagem induzidos entre outras razões por má segmentação associada ao edema intra-retiniano ou projeções de vasos superficiais nas camadas mais profundas estão entre outras das suas principais limitações.<sup>187,219</sup>

A ainda não consensual uniformização na nomenclatura, interpretação, falta de reprodutibilidade na análise dos dados e métricas obtidas com o OCTA são dificuldades a ultrapassar.<sup>220-222</sup>



**Figura 1.2.9** | Imagens do olho direito de uma diabética tipo 1 de 26 anos de idade com retinopatia diabética não proliferativa ligeira de acordo com classificação ETDRS-DRSS (demonstrado nas imagens multicolor de ambos os olhos, superiormente e na angiografia fluorescínica *widefield* – imagem A). Apesar disso é perceptível uma isquemia macular severa de acordo com as imagens de OCTA macular (imagem B).



**Figura 1.2.10** | **Figura rodeada a amarelo** – imagem de OCTA onde é perceptível neovascularização a ultrapassar o limite da membrana limitante interna. **Na figura rodeada a azul** - a neovascularização observada através da hiperfluorescência, na angiografia fluorescínica, não consegue esclarecer a localização dos neovasos (ao nível da retina *versus* a invadir a cavidade vítrea, como no exemplo assinalado pelos círculos a tracejado na imagem B *scan* de OCTA). Nas 2 imagens de OCT-A da direita são bem visíveis as zonas de não perfusão (assinaladas com uma cruz) e abaixo destas áreas conseguem-se perceber neovascularizações em fase mais precoce de desenvolvimento (ramificações menos densas, com terminações em pequenos bolbos).<sup>88</sup>

**Informações adicionais**

Têm sido desenvolvidas diversas técnicas avançadas de recolha de imagens retinianas. Muitas delas têm já, ou terão a breve prazo, uma importante aplicação nos pacientes com retinopatia diabética. Dentro dessas novas tecnologias, e de forma resumida, poderemos destacar:

1. Doppler OCT, com utilidade clínica na deteção de alterações do fluxo de sangue em pacientes com retinopatia diabética ou na avaliação da arquitetura tridimensional de complexos neovasculares na retinopatia diabética proliferativa.
2. Ótica adaptativa, uma tecnologia recente com a qual se pretende melhorar a eficiência dos sistemas óticos reduzindo o efeito de distorção.
3. Imagem metabólica, fornecida por um novo instrumento que capta a autofluorescência da flavoproteína, um cromóforo que funciona como um biomarcador espectral de actividade metabólica. Este dispositivo não-invasivo capta imagens do fundo ocular para detetar stress metabólico e danos nos tecidos através da medição da intensidade de fluorescência celular nos tecidos da retina.
4. *Swept-source* OCT que, utilizando um comprimento de onda mais longo, permite melhorar a penetração e ter uma maior resolução nas camadas mais profundas do segmento posterior, incluindo a coróide e esclera. Além disso, é capaz de velocidades de exploração mais rápida, permitindo tempos de captura de imagem duas vezes menores do que OCT espectral.
5. *En face* OCT assume-se também como uma importante tecnologia no âmbito da imagem oftalmológica. Pode gerar imagens utilizando o *time-domain* OCT, o *spectral-domain* OCT, ou o *swept-source* OCT. São obtidos *C scans* após reconstrução a partir de *B scans*. É assim obtido um volume tridimensional que em seguida, e através da manipulação com um *software*, nos permite uma observação segmentada do plano coronal.

Com os OCTA *en face* atuais podem obter-se imagens de dimensões que podem variar de 2,0 x 2,0 mm a 12,0 x 12,0 mm ou 15,0 x 9,0 mm sem o uso de algoritmos de montagem.<sup>216,223</sup>

Recentemente, avanços na tecnologia *ultrawide-field* aplicada à angiografia mostraram conseguir captar quase 3 vezes mais área total de retina que os 7 campos *standard* de 30° (7SF) tendo-se demonstrado que em 10% dos olhos avaliados com ambas as metodologias houve áreas de não perfusão e neovascularização não detetadas pelos 7SF.<sup>91,92</sup>

Graças à tecnologia *widefield* sabe-se que 30%-40% dos diabéticos têm lesões predominantemente periféricas (PPL), i.e. fora dos 7SF<sup>91,224,225</sup>, tendo estes casos 3,2x maior risco de ter progressão da RD em mais de 2 estadios de severidade e 4,7 x de aumento de risco para progressão para RDP, em 4 anos (Fig. 1.2.3).<sup>124</sup>

A terminologia *widefield* tem sido usada inconsistentemente na literatura na descrição dos diferentes métodos imagiológicos para avaliação retiniana (e.g., fotografia e autofluorescência de fundo ocular, angiografia fluoresceínica, OCT, and OCTA).<sup>216</sup>

No sentido de se estabelecerem classificações mais universais com respeito à tecnologia *Widefield (WF)* e *Ultra-widefield (UWF)*, um grupo internacional de estudos publicou uma terminologia de consenso (Fig. 1.2.11)

Embora não sejam inteiramente comparáveis, também se pode falar em terminologia *Widefield* para os exames SD-OCT e OCTA, igualmente com benefícios práticos resultantes da sua aplicação.

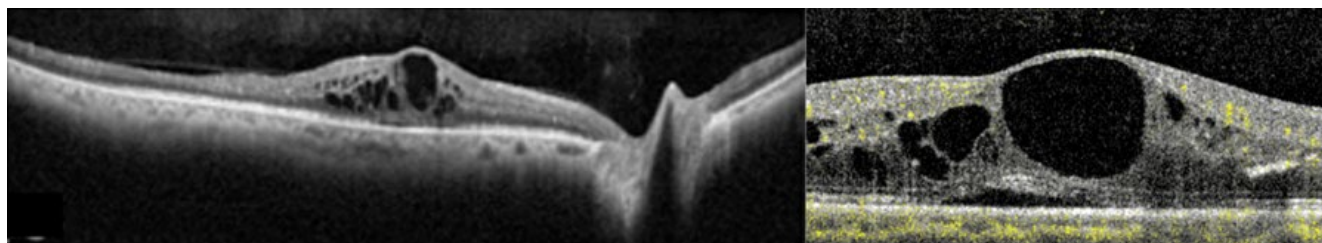
O SD-OCT 55° x 35° WF constitui também um *upgrade* comparativamente ao SD-OCT *standard* 20°x20°, permitindo abranger a mácula e o disco óptico simultaneamente, com uma definição mais precisa da relação vítreo-retiniana (Fig. 1.2.12 e Fig. 1.2.13).<sup>96</sup> Ainda assim, a imagiologia WF para o SD-OCT ainda não está claramente definida.

Relativamente à classificação e *Guidelines* do conceito de WF para OCTA, de acordo com um quase consenso apresentado por um Grupo Internacional de

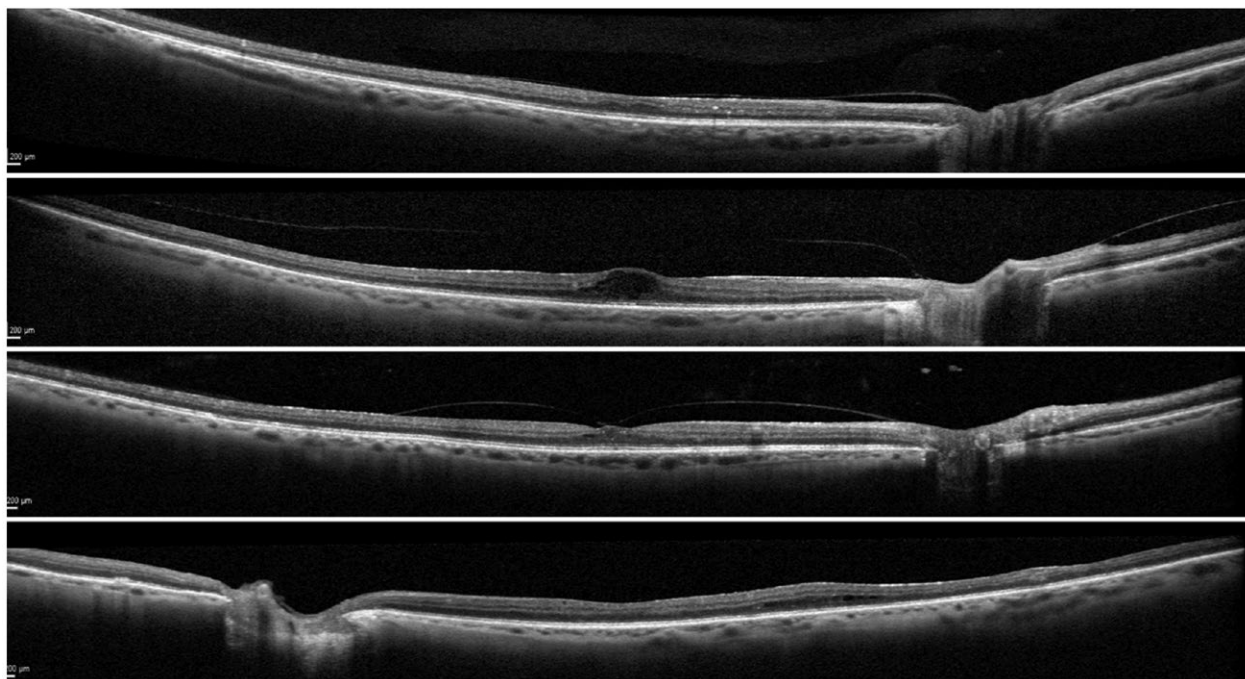
Region within the Retina	Field of View	Anatomic Location
Posterior pole	Approximately 50°	Retina just beyond disc and arcades
Midperiphery	Approximately 60° - 100° (widefield)	Retina up to posterior edge of vortex vein ampulla
Far periphery	Approximately 110° - 220° (ultra widefield)	Anterior edge of vortex vein ampulla and beyond to pars plan
Panretinal	Complete 360°	Ora-to-ora view of the retina

**Figura 1.2.11** | Recomendações para a definição de imagiologia *Widefield* e *Ultrawidefield* Segundo o Grupo de Estudo Internacional para a Imagiologia *Widefield*.

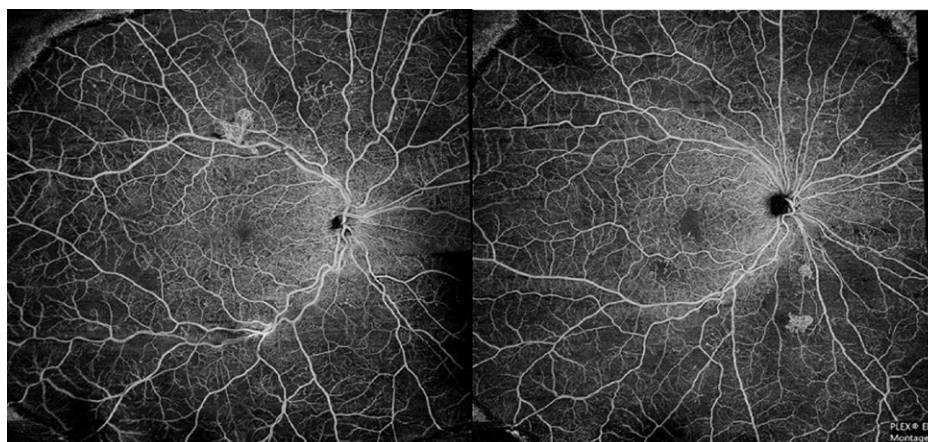




**Figura 1.2.12** | Imagem SD-OCT 55°x35° WF à esquerda mostrando adesão vitreoretiniana, não perceptível na imagem B scan de OCTA 20x20°, do mesmo olho.



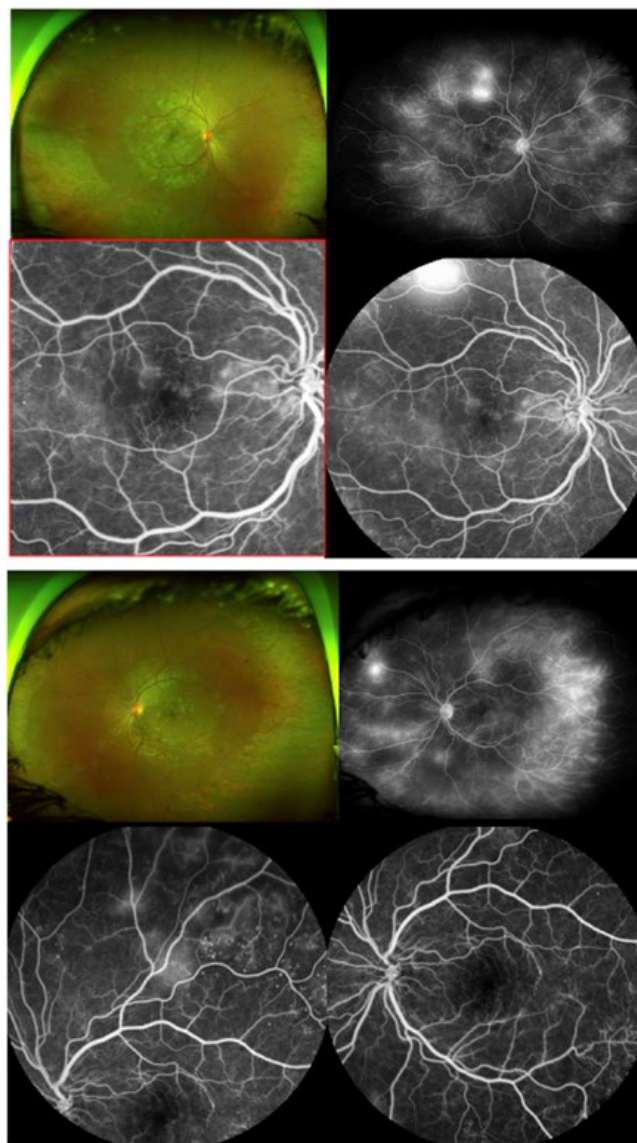
**Figura 1.2.13** | Diferentes estados de adesão vitreo-macular evidenciados no SD-OCT 55°x35°, os quais podem ser dificilmente ou mesmo não ser detetados no OCT 20°x20°. De cima para baixo, adesão vitreomacular quase completa, descolamento posterior do vítreo anômalo com adesão papilar, descolamento posterior do vítreo incompleto com adesão foveal e descolamento posterior do vítreo completo.<sup>226</sup>



**Figura 1.2.14** | PLEX® Elite 9000 widefield optical coherence tomography angiography (OCTA) de 90°: Montagem de 5 imagens de 12 x 12 mm: mostra claramente a neovascularização retiniana superior (imagem direita) e inferior (imagem esquerda).

Especialistas de Retina, foi considerada imagem WF para OCTA um campo  $>70^\circ$ .<sup>216</sup>

Embora o campo de visão com a angiografia fluoresceínica UWF seja superior ao permitido com a tecnologia de OCTA, com o SS-OCTA de última geração (PLEX®



**Figura 1.2.15** | Imagens de retinografia e angiografia fluoresceínica, do mesmo doente anterior com retinopatia diabética proliferativa (RDP). O olho direito (4 imagens superiores) e o olho esquerdo (4 imagens inferiores) – mostram a superioridade da captura da periferia com *ultra-widefield* 200° do Optos Daytona, retinografia e angiografia fluoresceínica (imagens superiores dos 2 grupos de imagens) em comparação com a AF Spectralis 102° (imagem inferior direita do conjunto superior e as 2 imagens inferiores do conjunto inferior) e sobretudo em comparação com a AF *standard* 55° (imagem rodeada a vermelho).<sup>226</sup>

Elite 9000 12x12 mm – com 5 *scans* SS-OCTA 12x12 mm - central, nasal inferior, nasal superior, temporal inferior e temporal superior) a abrangência deste tipo de WF-OCTA poderá ser considerada suficiente, uma vez que a maioria dos neovasos (NV) na RDP se encontram na média periferia. Com uma simples imagem 12x12 mm SS-OCTA centrada na fóvea foi possível detectar pelo menos uma área de NV em 90% dos olhos com RDP e com os 5 *scans* SS-OCTA 12x12 mm em montagem, foi possível abranger quase todas as áreas de NV periférica.<sup>217,218</sup>

Para o mesmo campo de visão o OCTA parece ser equivalente ou mesmo superior para a identificação de áreas de não perfusão, em comparação com a angiografia fluoresceínica *ultra widefield* (UWAF) - Figuras 1.2.14 e 1.2.15.<sup>187,218,227,228</sup>

### 1.1.4 Autofluorescência do fundo ocular

A **Autofluorescência do fundo ocular** (*Fundus Autofluorescence* - FAF) é também um método rápido, não invasivo que pode ser usado como complemento diagnóstico e de análise fisiopatológica relativamente ao tipo de EMD. A fonte principal da autofluorescência resulta da acumulação de lipofuscina no EPR,<sup>229</sup> resultante de inflamação ocular e *stress* oxidativo locais e redução da quantidade de luteína e zeaxantina na mácula, hipotetizando-se ser um processo resultante da activação da microglia na diabetes, causadora de oxidação proteica e lipídica.<sup>230</sup> Este efeito será eventualmente potenciado pelo efeito mecânico do edema central responsável pelo deslocamento do pigmento luteínico, localizado habitualmente na OPL e INL, onde também se localizam a maioria dos quistos, deixando de se impedir o bloqueio da FAF.<sup>231-233 234</sup>

Neste sentido, para este tipo de exame podem distinguir-se 3 tipos principais de padrões de aumento de FAF: o padrão multicístico, o padrão de quisto simples e a combinação do subtipo multicístico com quisto simples.<sup>235</sup>

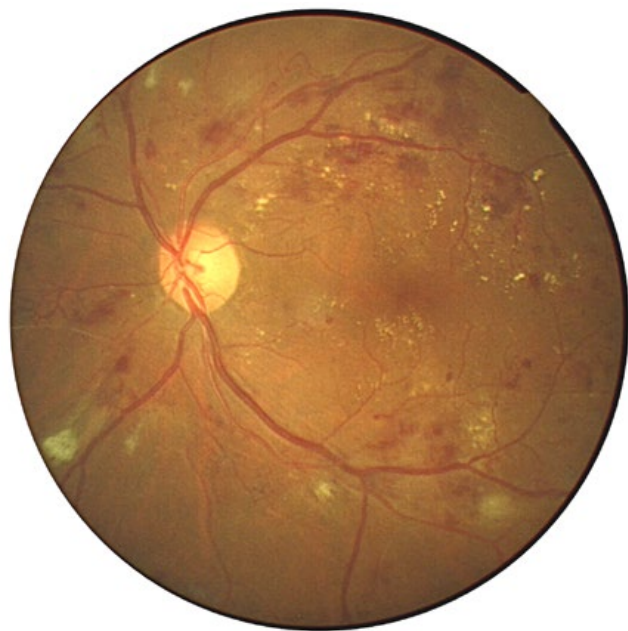
## 1.2 Importância do rastreio da RD: procedimentos, classificação, nível de gravidade e urgência da referência para tratamento

### A importância do rastreio

O rastreio da retinopatia diabética permite o diagnóstico e o tratamento precoces da RD, antes que surjam lesões irreversíveis da morfo-estrutura retiniana. Ao mesmo tempo, devido à precocidade do diagnóstico, evitam-se terapêuticas mais agressivas, repetidas e onerosas com resultados, no que se refere à função visual, habitualmente não satisfatórios.<sup>166</sup>

Deverá ser realizado a todos os diabéticos numa periodicidade de base anual. Diabéticos com um rastreio





**Figura 1.2.16** | Retinopatia diabética não proliferativa muito grave associada a EMD.

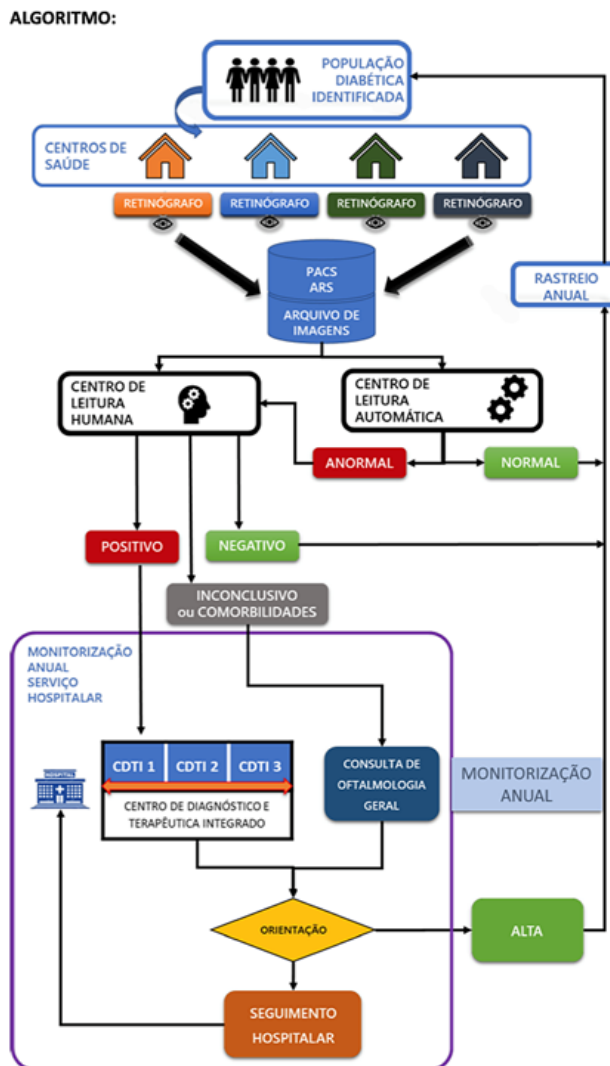
negativo e sem fatores de risco podem realizar o rastreio numa periodicidade bianual.<sup>236</sup>

**Procedimentos**

O diagnóstico da RD deverá ser realizado pelo oftalmologista como agente de saúde da visão. Sempre que possível, dever-se-á proceder à observação anual do fundo ocular, sob midríase farmacológica, através da oftalmoscopia direta e/ou, preferencialmente, a biomicroscopia com utilização de uma lente que permita a estereopsia (por ex.: lente de Volk® 90D, Mainster®, Reickel-Mainster®, Volk Áreas Centralis® ou mesmo a lente 3 espelhos de Goldmann, lente de não contacto de 60D ou equivalente).<sup>237 (III)</sup>

Para fins de rastreio de grande volume de doentes, a observação fundoscópica poderá ser substituída por fotografias do fundo ocular, de preferência com campo de 45° com fotos do campo 1 e 2, segundo o protocolo utilizado no estudo ETDRS (uma centrada sobre DO e outra sobre a mácula que apesar de diferir do “gold standard” do rastreio - fotos de 30° nos 7 campos do estudo ETDRS - não altera significativamente os resultados, comparando as 2 abordagens) e que poderão ser obtidas por técnico ortoptista qualificado sob a coordenação do médico oftalmologista e, posteriormente, classificadas por oftalmologista treinado ou centro de leitura credenciado para o efeito.<sup>a,b (III)</sup>

Em 2018, a DGS criou novas e mais detalhadas guidelines para a organização dos programas de rastreio regionais, propondo um algoritmo para a abordagem do



**Figura 1.2.17** | Norma nº 016/2018 de 13/09/2018 - Este é o esquema do circuito do rastreio em Portugal. Identificação dos Diabéticos e respetivas retinografias nos centros de cuidados de saúde primários. Estadiamento manual por oftalmologista ou automático /misto conforme as áreas. Referenciação para tratamento dos casos indicados para os hospitais de referência.

processo de rastreio e orientação dos doentes com RD, de acordo com o grau de severidade da RD e grau de diferenciação necessário por parte dos centros de referência (Fig. 1.2.17).

**Rastreio em grande escala com Unidades móveis de Rastreio de RD (UMReD).** De acordo com este programa de rastreio de população diabética levado a efeito,

<sup>a</sup> Direção Geral de Saúde: circular normativa 7/DGCG de 4/11/98

<sup>b</sup> Direção Geral de Saúde: circular normativa 02/DGCG de 17/3/05

**Tabela 1.2.1** | Encaminhamento de acordo com o estadiamento. CLHR-RD- Centros de Leitura Humana e Referenciação de Retinopatia Diabética.

Estadiamento pelo CLHR-RD <sup>5,6,7</sup>		Encaminhamento e tempo de intervenção <sup>6,7</sup>
R0	Sem RD aparente	Repete rastreio ao fim de um ano
R1	RD não proliferativa mínima (RDPN)	Repete rastreio ao fim de um ano
R2	RD não proliferativa moderada	CDTI 1, 2, 3 Consulta de RD num período < 2 meses
R3	RD não proliferativa grave	CDTI 2, 3 Consulta de RD num período < 1 mês
	RD proliferativa	
M1	Maculopatia	
V1	RD proliferativa de alto risco, hemovítreo ou Descolamento Retina tracional	CDTI 3 Consulta de RD num período < 15 dias
ICN	Inconclusivo ou comorbilidades	Consulta de Oftalmologia Geral
<b>Monitorização do Tratamento:</b>		
PO	LASER estável	Repete ao fim de 1 ano
P1	LASER insuficiente	CDTI 1 (LASER térmico)

**Tabela 1.2.2** | Encaminhamento de acordo com equipamento e capacidade técnica do centro de referenciação.

Centros de Diagnóstico e Tratamento Integrado (CDTI) - Equipamento e capacidade terapêutica	
CDTI 1	Angiografia, OCT Laser térmico
CDTI 2	Angiografia, OCT Laser térmico, Injeções intravítreas (anti-VEGF e corticoides), angiografia, ecografia, OCT
CDTI 3	Laser térmico, Injeções intravítreas (anti-VEGF e corticoides) e Vitrectomia

como planos de saúde pública, pelas ARS, após identificação dos diabéticos, os mesmos são convocados para a realização das retinografias e a colheita de dados demográficos. Estes elementos clínicos são enviados, através da plataforma digital, para os Centros de Leitura e Diagnóstico (CLReD), onde é feito o estadiamento, **manualmente por um oftalmologista ou de modo automático / misto conforme as áreas**. Os doentes com indicação para eventual tratamento (ver Tabela 1.2.1) são então referenciados para uma Consulta de Diabetes Ocular para confirmação de diagnóstico e/ou tratamento no centro de diagnóstico e terapêutica integrado (CDTI) (ver Tabela 1.2.2) de acordo com o grau de diferenciação necessário ou em alternativa seguem para repetição periódica do rastreio (Fig. 1.2.7).

Em numerosa literatura já é bem aceite o rastreio bienal em pacientes com HbA1c controlada, com DM2 de duração inferior a 10 anos e na ausência de retinopatia em um ou 2 exames consecutivos.<sup>238</sup>

Avanços crescentes com base na **inteligência artificial (IA)** antecipam futuros desenvolvimentos e otimização de recursos e eficácia nesta área. A IA consegue ajudar a prever o risco de desenvolvimento ou progressão da RD, reduzindo ou aumentando o intervalo necessário para um rastreio mais eficaz, através da conjugação de vários fatores de risco individuais como a raça, a idade, o género, controlo metabólico, duração da diabetes ou tratamento com insulina; o *turnover* de microaneurismas ou espessura macular central para antecipação da progressão da RD; a dilatação arteriolar retiniana para prever a incidência de RD ou mesmo o ERG multifocal para antecipação de localização de novas lesões.<sup>118,239-242</sup>

Existe evidência de que algoritmos de **Deep Learning (DL)** são semelhantes ou mesmo superiores à avaliação de especialistas humanos em várias tarefas de classificação, diagnóstico /antecipação de risco. Contudo, os estudos excluem, por exemplo, casos de

**imagens de difícil avaliação, doentes com co-morbididades (glaucoma, etc), não refletindo dados de vida real.** Assim, as performances destas metodologias automatizadas de avaliação poderão eventualmente falhar o seu propósito de não falhar na referenciação adequada de todos os casos com necessidade, à larga escala e em contexto de vida real.<sup>114-116,243</sup>

Num estudo multicêntrico de vida real envolvendo avaliação de 311 604 imagens retinianas através de tecnologia IA, a maioria dos 7 algoritmos testados, incluindo um aprovado pela FDA, teve piores resultados em relação à avaliação humana, com apenas 3 em 7 (42,86%) e um em 7 (14,29%) com sensibilidade e especificidade (independentemente da qualidade das imagens) compatíveis com a gradação teleretiniana humana. Os algoritmos com melhores performances foram executados sob dilatação pupilar. Nenhum dos algoritmos conseguiu melhores resultados na identificação de doença referenciável, comparativamente à gradação humana.<sup>117</sup>

Com este tipo de procedimento, especialmente vocacionado para a orientação de grande quantidade de doentes, haverá sempre a necessidade de uma consulta oftalmológica especializada – consulta de Diabetes Ocular - para onde serão orientados os casos de RD que sejam classificados como necessitando de tratamento, casos de difícil classificação ou com má qualidade de imagens (impossibilitando a classificação). Nesta consulta os doentes serão avaliados clinicamente estabelecendo-se um plano de estudo e tratamento.<sup>(III)</sup>

A ação de rastreio obriga à implementação local de um programa com atribuição de tarefas, responsabilidades e definição de objetivos esperados para o tratamento da retinopatia diabética. Contudo, indubitavelmente o futuro passará pela colaboração da IA.

### 1.2.1 O rastreio e tratamento da retinopatia diabética tem elevado índice de custo-efetividade

Como referido anteriormente, a doença ocular diabética pode ser prevenida usando o conhecimento médico e a tecnologia existente. Os custos envolvidos no diagnóstico e tratamento precoces são mínimos quando comparados com os custos da perda de qualidade de vida e vida apta para trabalho e do tratamento em fases avançadas da doença ou da cegueira provocada pela diabetes.

O tratamento precoce da retinopatia diabética é muito mais eficaz e consome uma fração dos recursos (estimada em 10% dos custos com o tratamento tardio) em comparação com o tratamento das complicações mais tardias.<sup>244-246</sup> Os cuidados oftalmológicos no doente diabético são intervenções claramente poupadoras de

Tabela 1.2.3 |

Classificação Internacional Gradação da gravidade da RD	Urgência da referenciação para tratamento <sup>(III)</sup> e <sup>(II)</sup>
Sem retinopatia aparente	Avaliação anual(*)
RD não proliferativa ligeira	Avaliação aos 12 meses ou antes se: adolescente, HTA, HbA1c ≥ 10%, Insuficiência Renal
RD não proliferativa moderada	Sugere-se Consulta de Diabetes Ocular (**), no período desejável de 6 meses
RD não proliferativa grave	Sugere-se Consulta de Diabetes Ocular no período desejável de 3 meses
RD proliferativa	
RDP baixo risco	Sugere-se Consulta de Diabetes Ocular no período desejável de inferior a 2 meses
RDP alto risco	Sugere-se Consulta de Diabetes Ocular no período desejável de 2 semanas a 1 mês (DM1 – 1 semana)
RDP com doença ocular diabética avançada	Sugere-se Consulta de Diabetes Ocular e Retina Cirúrgica no período aproximado de 1 mês

(\*) Adolescentes, Insuficientes Renais, Hipertensos e doentes metabolicamente muito descompensados (HbA1c ≥ 10%) terão esquema de avaliação diferente, eventualmente, com menos tempo de intervalo de acordo com critério clínico.

(\*\*) A chegada à consulta de Diabetes Ocular tem subjacente a realização de um Plano de Estudo e Tratamento bem como a realização do TRATAMENTO do doente em causa, no mesmo dia ou no máximo, dentro de um período de uma semana, se existir ameaça eminente de perda de visão como na RDP com neovasos do disco, ou um período mais alargado em caso de evolução mais lenta da perda de visão como no EMD.<sup>(III)</sup>

recursos, mesmo considerando a necessidade de definir um tempo médio de duração de cada tratamento (ato médico) e a diferenciação clínica necessária e suficiente para executar com qualidade, o complexo procedimento que é tratar esta patologia.

### 1.2.2 Orientação Clínica - referenciação

A orientação oftalmológica tem como base o nível de gravidade da RD, baseado na Classificação Internacional para a RD:<sup>(III)</sup>

Tabela 1.2.4 |

Classificação Internacional Gradação da gravidade do Edema Macular	Urgência da referenciação para tratamento <sup>(III)</sup>
<b>EM aparentemente ausente</b>	Seguir esquema de referenciação da RD
<b>EM aparentemente presente</b>	
<b>Ligeiro</b> Algum espessamento retiniano ou exsudados duros no polo posterior mas distantes do centro da mácula	Consulta de Diabetes Ocular no período desejável de 4 meses
<b>Moderado</b> Espessamento retiniano ou exsudados duros aproximando-se do centro da mácula mas não o atingindo	Consulta de Diabetes Ocular período desejável de 2 meses
<b>Grave</b> Espessamento da retina ou exsudados duros atingindo o centro da mácula	Consulta de Diabetes Ocular período desejável de < 1 mês

**Exceções:**

Diabetes tipo 1 – o primeiro controlo será feito após 5 anos do diagnóstico de diabetes.

Gravidez – A primeira observação deverá ser efetuada antes da conceção ou o mais tardar, durante o primeiro trimestre, sendo as reavaliações realizadas aos 3-6 meses de intervalo se não for detetada RD (ou esta for ligeira) ou com intervalos de 1-3 meses se for detetada RDNP moderada. Estadio mais grave cai no nível seguinte de cuidados.<sup>247</sup>

**1.3 Avaliação do doente com RD em consulta de Diabetes Ocular**

Como já referido, a avaliação de um doente diabético realizar-se-á pelo médico oftalmologista, preferencialmente, numa consulta de avaliação oftalmológica de rotina ou numa avaliação de rastreio programado da RD que pode coincidir com uma consulta de oftalmologia.<sup>(III)</sup>

Numa consulta de Diabetes Ocular pretende-se verificar/confirmar a presença de RD e EMD, seu grau de severidade, definir tratamento e *follow-ups* seguintes.<sup>248,249</sup>

A observação do fundo ocular deverá ser realizada preferencialmente e se possível, após midríase farmacológica.<sup>248-254</sup>

A midríase farmacológica é realizada de forma segura com a tropicamida a 0,5% ou a 1% e aumenta significativamente a sensibilidade dos exames de rastreio. É normalmente bem tolerada pelos pacientes pela sua curta duração.

O risco potencial de desenvolvimento de uma crise de glaucoma agudo de ângulo estreito com gotas midriáticas é, segundo alguns estudos, baixo (2 a 6 por 20.000), e não foi reportado com o uso isolado da tropicamida. Os doentes com suspeita de terem um ângulo estreito devem ser previamente submetidos a gonioscopia e se necessário a iridotomia laser.

**Consulta de Diabetes Ocular****Avaliação do doente diabético em 1º consulta /consulta de seguimento.**

De uma forma sumária esta consulta abordará os seguintes pontos:

**Controlo de fatores de risco sistémicos**

- 1 - Estudo analítico base e anual (HgA1C, hemograma, função renal com relação /microalbuminúria/creatinúria, dislipidemia)
  - Assegurar seguimento por médico de medicina geral e familiar (MGF), endocrinologia ou medicina interna .
  - Ponderar consulta de endocrinologia para doente sob mau controlo metabólico recorrente
- 2 - Identificação de factores de risco major com maior peso na decisão de algoritmo diagnóstico e terapêutico.

Com base em estudos em larga escala e meta-análises, **fatores de risco** como tipo e duração da DM, mau controlo metabólico (níveis de HbA1C elevados), hipertensão arterial, dislipidemia, nefropatia, tratamento com insulina, diabetes tipo 1 *versus* tipo 2, idade jovem, comprimento axial pequeno (hipermetropia) e gravidez são considerados fatores de risco para desenvolvimento e progressão da RD.<sup>255-261</sup>

Um mau controlo glicémico, a nefropatia diabética, a dislipidemia, a idade jovem e um mau controlo tensional têm sido mais robustamente associados ao EMD.<sup>255,262-271</sup>



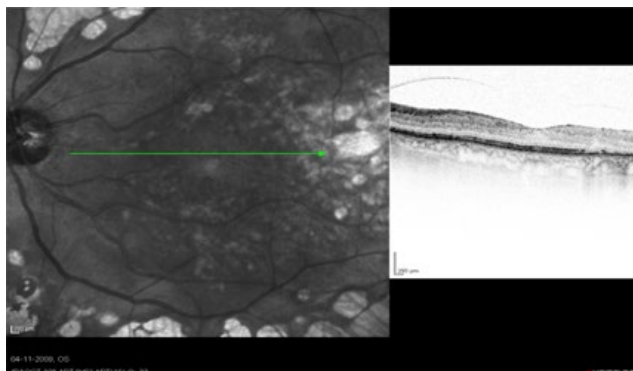
## Consulta de Oftalmologia

- **Consentimento informado de possibilidade de inclusão em estudos observacionais (1º consulta).**
- **Exame oftalmológico completo**
  - **MAVC em ESCALA ETDRS ou equivalente, se possível indicando o score ETDRS**
  - **PIO**
  - **Biomicroscopia com avaliação da córnea, íris (NV) e transparência do cristalino**
  - **Fundoscopia sob dilatação**
- **Meios complementares de diagnóstico**
  - **Retinografia ou imagem Multicolor na *baseline* e anual**
  - **OCT macular *standard* 20°x20° (*Widefield*, se possível ou necessária melhor definição da interface vítreo-macular) e OCT papilar, na *baseline* e em cada consulta**
  - **OCT-A na *baseline* e anual**
  - **Angiografia fluoresceínica (*Widefield*, se possível) – presença de EMD ou RDNP severa (>= moderada se fatores de risco que aumentem risco de progressão RD – ver em cima); sinais de isquemia no OCTA**
    - **Mesmo dia – até 3 meses (antes de iniciar tratamento)**
      - **Até 1 mês se OCT com maculopatia avançada ou suspeita de NV ou isquemia retiniana grave**
- **Definição da gravidade da RD/EMD usando a classificação internacional**
- **Estabelecimento do plano terapêutico, disponibilizando ao doente Consentimento único para cada 3 anos se mesma estratégia terapêutica.**
- **Definição de *follow-ups***

### 1.4 Ponto chave – o controlo dos fatores sistémicos

Tratar a RD é uma tarefa difícil e complexa. Múltiplos fatores influenciam o resultado da ação terapêutica. **O atraso no tratamento é a causa mais evidente de insucesso terapêutico**, mas outros fatores existem que levam ao insucesso ou sucesso relativo no controlo da RD, particularmente no controlo do EMD.

É consensual, corroborando os estudos clínicos, que **a intervenção ao nível dos fatores sistémicos é crucial para o sucesso de qualquer das propostas terapêuticas.**<sup>272-274</sup> Na presença de Edema Macular Diabético



**Figura 1.2.18** | Doente com RDNP e EMD difuso 8 anos após fototerapia laser precoce e suave e cirurgia de catarata. AV = 20/32. OCT 3D *Spectralis*<sup>®</sup> mostra depressão central da fóvea presente com normal espessura e morfoestrutura da neuro retina apesar da terapêutica laser e de ter existido EMD.

(EMD), bem como na RD em geral, **o controlo dos fatores sistémicos é fundamental.**<sup>275</sup> **Entre os elementos a ter em conta deveremos referir além da glicemia e consequente HbA1c, a tensão arterial, o perfil lipídico, a função renal e a melhoria da oxigenação noturna.**<sup>276</sup> **Uma melhoria do índice de massa corporal (controlo do perímetro abdominal) associada à prática regular de exercício,<sup>277</sup> e a uma dieta equilibrada e fracionada, rica em fibras, vegetais e fruta (dieta de tipo Mediterrânico), são fatores adjuvantes para o tratamento do EMD e da RD em geral.**

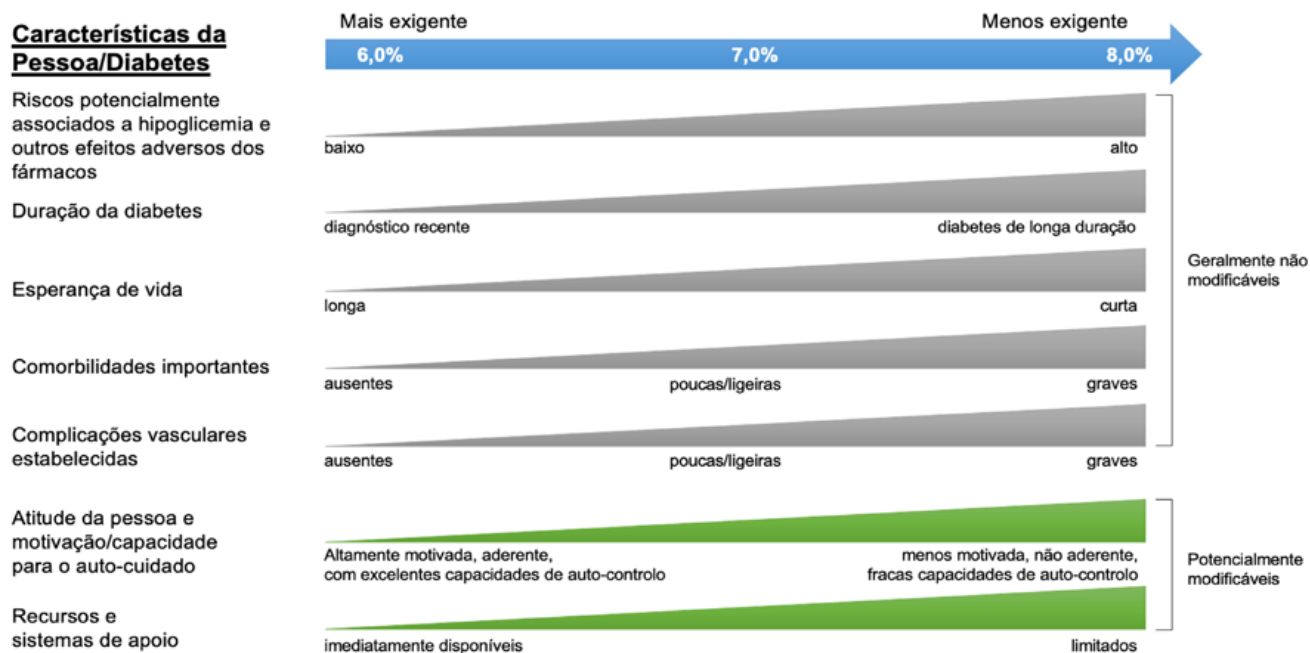
Daqui se infere o papel fundamental que tem o próprio doente na cooperação terapêutica, bem como o seu médico de família na motivação, colaboração e controlo do doente. Um doente informado e colaborante é um fator muito importante no sucesso da terapêutica.

## Compromisso do doente

Dada a importância do controlo metabólico na obtenção e sustentação de resultados terapêuticos a médio/longo prazo o GER considera importante **obter um compromisso tácito do doente para obter este controlo**, responsabilizando-o e fazendo-o tomar consciência da importância da sua colaboração no controlo metabólico e da pressão arterial, para a obtenção do resultado terapêutico. É também importante estabelecer uma comunicação eficaz com toda a equipa multidisciplinar na abordagem do doente. Por isso, informar e pedir colaboração ao médico de família do doente é outra atitude recomendada.<sup>(11)</sup>



## Recomendações Nacionais da Sociedade Portuguesa de Diabetologia - Abordagem centrada no doente



**Figura 1.2.19** | Representação gráfica dos elementos necessários à tomada de decisão usados para determinar os esforços apropriados para atingir alvos glicémicos. As zonas de maior preocupação relativamente a domínios específicos encontram-se representadas pela posição na rampa. Consequentemente, as características/problemas com tendência para a esquerda justificam esforços mais rigorosos para reduzir a HbA1c, enquanto as da direita são compatíveis com esforços menos rigorosos. Sempre que possível, estas decisões deverão ser tomadas em conjunto com o doente, refletindo, assim, as suas preferências, necessidades e valores. Esta “escala” não foi desenvolvida para uma aplicação rígida mas sim como um guia generalizado para ajudar às decisões clínicas.<sup>280</sup>

É geralmente aceite, e de acordo com as observações e conclusões de vários estudos, o interesse e sinergismo terapêutico no qual se inclui:<sup>278</sup>

1. O controlo metabólico com redução, tanto quanto possível, da Hb A1c para valores  $\leq 7\%$  ou o valor da glicémia em jejum de 110 mg/dL.
2. O controlo da PA diastólica sempre  $\leq 80$  e sistólica  $\leq 130$  mmHg. (ADA)
3. O controlo do colesterol e triglicéridos.<sup>279</sup>
4. A redução da obesidade com dieta adequada.
5. Programar atividade física diária.
6. Monitorizar e manter a função renal.

É importante ter em consideração que, de acordo com as *Guidelines* Nacionais da Sociedade Portuguesa de Diabetes (SPD) (baseadas na Declaração de Posição Conjunta da ADA - American Diabetes Association e da EASD

- European Association for the Study of Diabetes, 2015) para o tratamento da hiperglicemia na diabetes mellitus tipo 2 o alvo terapêutico não deve ser atingir estritamente uma HgA1C de 6,5% ou 7% para todos os doentes. Os objetivos metabólicos e a terapêutica devem ser adequados a uma série de circunstâncias: idade do doente, tempo de duração da doença, existência ou não de complicações (cardiovasculares, risco de hipoglicemias), condições económicas, sociais e psíquicas específicas de cada doente, incluindo as limitações/capacidades individuais de gestão da doença diabética.

### 1.5 Classificação em graus de gravidade e complexidade de intervenção no tratamento da RD e sua valorização<sup>(III)</sup>

O GER considera que o nível de complexidade e de recursos envolvidos na orientação diagnóstica e terapêutica destes pacientes deve ser escalonado de acordo com os seguintes graus.<sup>281</sup>

Este grau crescente de complexidade e risco exige ao

# Retinopatia Diabética

## Segmentação / Estadiamento por grau de gravidade



**Tabela 1.2.5** | Classificação da RD em graus de gravidade e respetiva intervenção proposta.

Grau de gravidade	Descrição	Nível de intervenção
<b>Grau 1</b>	Sem RD aparente ou RDNP mínima	Rastreio da retinopatia diabética ou Consulta de Oftalmologia Geral
<b>Grau 2</b>	Qualquer sinal de RD objetivável	Consulta de Diabetes Ocular (A. fluoresceínica – opcional e/ou OCT)
<b>Grau 3</b>	RDNP com EMD focal ou multifocal ou RDP	Terapêutica Laser
<b>Grau 4</b>	1. RDP avançada Com ou sem EMD 2. EMD difuso ou refratário	Injeções intra-vítreas Terapêutica combinada da retinopatia diabética avançada (tudo anterior mais injeções intra-vítreas) • Edema macular diabético difuso ou refratário • Retinopatia diabética proliferativa avançada
<b>Grau 5</b>	RDP avançada com Hemovítreo ou DR tracional ou EMD crónico com resposta ineficaz ou refratário	Terapêutica cirúrgica da retinopatia diabética – vitrectomia (hemovítreo, edema macular refratário ou com componente vitreogénico ou descolamento de retina).

oftalmologista experiência técnica e diferenciação clínica crescente. É importante estimular a formação e a diferenciação pós-graduada do oftalmologista nesta área clínica. É mandatório manter a motivação para o desempenho contínuo nesta exigente área da oftalmologia que obriga a um

elevado nível de competência, complexidade e dedicação.

Os atos médicos e cirúrgicos de terapêutica da RD deverão ser valorizados de acordo com o grau de complexidade crescente tendo em vista os valores de eficiência e equidade, combatendo, deliberadamente, o risco da desnatação

impedindo que uns fiquem com as situações complicadas e outros com as simples sendo todos remunerados por igual.<sup>281</sup> Este risco, se existir, traz prejuízo aos doentes com patologias complexas e onerosas, nomeadamente a retinopatia diabética com doença ocular avançada e outras situações clínicas consumidoras de elevados recursos em meios, tempo e diferenciação dos prestadores,<sup>166,246</sup> pois não lhes estarão a ser atribuídos os recursos de que necessitam.

Assim, a otimização e a maior “riqueza” do sistema de codificação e do processo retributivo é a pedra basilar na prevenção dos riscos associados de desnatação e iniquidade acabados de referir, quando abordamos a prestação de cuidados médico-cirúrgicos, também na área da oftalmologia.<sup>166,282</sup>

## REFERÊNCIAS

1. Preliminary report on effects of photocoagulation therapy. The Diabetic Retinopathy Study Research Group. American journal of ophthalmology 1976;81:383-96.
2. The Diabetic Retinopathy Study Research G. Photocoagulation treatment of proliferative diabetic retinopathy: the second report of diabetic retinopathy study findings. Ophthalmology 1978;85:82-106.
3. Early Treatment Diabetic Retinopathy Study Research G. Focal photocoagulation treatment of diabetic macular edema. Relationship of treatment effect to fluorescein angiographic and other retinal characteristics at baseline: ETDRS report no. 19. Early Treatment Diabetic Retinopathy Study Research Group. Archives of ophthalmology 1995;113:1144-55.
4. Lee CM, Olk RJ, Akduman L. Combined modified grid and panretinal photocoagulation for diffuse diabetic macular edema and proliferative diabetic retinopathy. Ophthalmic surgery and lasers 2000;31:292-300.
5. Early vitrectomy for severe vitreous hemorrhage in diabetic retinopathy. Four-year results of a randomized trial: Diabetic Retinopathy Vitrectomy Study Report 5. Archives of ophthalmology (Chicago, Ill : 1960) 1990;108:958-64.
6. Cundiff DK, Nigg CR. Diet and diabetic retinopathy: insights from the Diabetes Control and Complications Trial (DCCT). MedGenMed : Medscape general medicine 2005;7:3.
7. Tight blood pressure control and risk of macrovascular and microvascular complications in type 2 diabetes: UKPDS 38. UK Prospective Diabetes Study Group. BMJ (Clinical research ed) 1998;317:703-13.
8. Stratton IM, Adler AI, Neil HA, et al. Association of glycaemia with macrovascular and microvascular complications of type 2 diabetes (UKPDS 35): prospective observational study. BMJ (Clinical research ed) 2000;321:405-12.
9. DRCR.NET home page.
10. Elman MJ, Aiello LP, Beck RW, et al. Randomized trial evaluating ranibizumab plus prompt or deferred laser or triamcinolone plus prompt laser for diabetic macular edema. Ophthalmology 2010;117:1064-77.e35.
11. Mitchell P, Bandello F, Schmidt-Erfurth U, et al. The RESOLVE study: ranibizumab monotherapy or combined with laser versus laser monotherapy for diabetic macular edema. Ophthalmology 2011;118:615-25.
12. Massin P, Bandello F, Garweg JG, et al. Safety and efficacy of ranibizumab in diabetic macular edema (RESOLVE Study): a 12-month, randomized, controlled, double-masked, multicenter phase II study. Diabetes care 2010;33:2399-405.
13. Michaelides M, Fraser-Bell S, Hamilton R, et al. Macular perfusion determined by fundus fluorescein angiography at the 4-month time point in a prospective randomized trial of intravitreal bevacizumab or laser therapy in the management of diabetic macular edema (Bolt Study): Report 1. Retina (Philadelphia, Pa) 2010;30:781-6.
14. Korobelnik J-F, Do VD, Schmidt-Erfurth U, et al. Intravitreal aflibercept for diabetic macular edema. Ophthalmology 2014;121:2247-54.
15. Boyer DS, Yoon YH, Belfort R, et al. Three-year, randomized, sham-controlled trial of dexamethasone intravitreal implant in patients with diabetic macular edema. Ophthalmology 2014;121:1904-14.
16. Campochiaro PA, Brown DM, Pearson A, et al. Long-term benefit of sustained-delivery fluocinolone acetonide vitreous inserts for diabetic macular edema. Ophthalmology 2011;118:626-35.e2.
17. Brown DM, Emanuelli A, Bandello F, et al. KESTREL and KITE: 52-Week Results From Two Phase III Pivotal Trials of Brolicizumab for Diabetic Macular Edema. Am J Ophthalmol 2022;238:157-72.
18. Wykoff CC, Abreu F, Adamis AP, et al. Efficacy, durability, and safety of intravitreal faricimab with extended dosing up to every 16 weeks in patients with diabetic macular oedema (YOSEMITE and RHINE): two randomised, double-masked, phase 3 trials. Lancet 2022;399:741-55.
19. Aflibercept 8 mg Meets Primary Endpoints in Two Global Pivotal Trials for DME and wAMD, with a Vast Majority of Patients Maintained on 12- and 16-week Dosing Intervals \ textbar Regeneron Pharmaceuticals Inc.
20. Two-year Results for Aflibercept 8 mg from Pivotal PHOTON Trial Demonstrate Durable Vision Gains at Extended Dosing Intervals in Diabetic Macular Edema \ textbar Regeneron Pharmaceuticals Inc.
21. Bressler SB, Odia I, Maguire MG, et al. Factors Associated With Visual Acuity and Central Subfield Thickness Changes When Treating Diabetic Macular Edema With Anti-Vascular Endothelial Growth Factor Therapy: An Exploratory Analysis of the Protocol T Randomized Clinical Trial. JAMA Ophthalmol 2019;137:382-9.
22. Santos AR, Costa MA, Schwartz C, et al. Optical Coherence Tomography Baseline Predictors for Initial Best-Corrected Visual Acuity Response to Intravitreal Anti-Vascular Endothelial Growth Factor Treatment in Eyes with Diabetic Macular Edema: The Chartres Study. Retina 2018;38:1110-9.
23. Wells JA, Glassman AR, Ayala AR, et al. Aflibercept, Bevacizumab, or Ranibizumab for Diabetic Macular Edema: Two-Year Results from a Comparative Effectiveness Randomized Clinical Trial. Ophthalmology 2016;123:1351-9.
24. Fundus photographic risk factors for progression of diabetic retinopathy. ETDRS report number 12. Early Treatment Diabetic Retinopathy Study Research Group. Ophthalmology 1991;98:823-33.
25. Ip MS, Domalpally A, Sun JK, Ehrlich JS. Long-term effects of therapy with ranibizumab on diabetic retinopathy severity and baseline risk factors for worsening retinopathy. Ophthalmology 2015;122:367-74.

26. Wykoff CC, Eichenbaum DA, Roth DB, Hill L, Fung AE, Haskova Z. Ranibizumab Induces Regression of Diabetic Retinopathy in Most Patients at High Risk of Progression to Proliferative Diabetic Retinopathy. *Ophthalmol Retina* 2018;2:997-1009.
27. Mazhar K, Varma R, Choudhury F, et al. Severity of diabetic retinopathy and health-related quality of life: the Los Angeles Latino Eye Study. *Ophthalmology* 2011;118:649-55.
28. Willis JR, Doan QV, Gleeson M, et al. Vision-Related Functional Burden of Diabetic Retinopathy Across Severity Levels in the United States. *JAMA Ophthalmol* 2017;135:926-32.
29. Vaz-Pereira S, Morais-Sarmiento T, De Salvo G. Sensitivity and specificity of MultiColor imaging in detecting proliferative diabetic retinopathy. *Int Ophthalmol* 2022;42:455-67.
30. Kousha O, Delle Fave MM, Cozzi M, Carini E, Pagliarini S. Diabetic maculopathy: multicolour and SD-OCT versus fundus photography. *BMJ Open Ophthalmol* 2021;6:e000514.
31. Saurabh K, Roy R, Goel S. Correlation of multicolor images and conventional color fundus photographs with foveal autofluorescence patterns in diabetic macular edema. *Indian J Ophthalmol* 2020;68:141-4.
32. Panozzo G, Cicinelli MV, Augustin AJ, et al. An optical coherence tomography-based grading of diabetic maculopathy proposed by an international expert panel: The European School for Advanced Studies in Ophthalmology classification. *Eur J Ophthalmol* 2020;30:8-18.
33. Markan A, Agarwal A, Arora A, Bazgain K, Rana V, Gupta V. Novel imaging biomarkers in diabetic retinopathy and diabetic macular edema. *Ther Adv Ophthalmol* 2020;12:2515841420950513.
34. Pelosini L, Hull CC, Boyce JF, McHugh D, Stanford MR, Marshall J. Optical coherence tomography may be used to predict visual acuity in patients with macular edema. *Investigative ophthalmology & visual science* 2011;52:2741-8.
35. Yoshitake T, Murakami T, Suzuma K, Fujimoto M, Dodo Y, Tsujikawa A. Predictor of Early Remission of Diabetic Macular Edema under As-Needed Intravitreal Ranibizumab. *Sci Rep* 2019;9:7599.
36. Wykoff CC. Thresholds for Initiating Treatment of Eyes with Diabetic Macular Edema and Good Vision: Consideration of DRCR.Net Protocol V Results. *Ophthalmol Retina* 2019;3:917-9.
37. Pessoa B, Ferreira A, Leite J, Figueira J, Meireles A, Beirao JM. Optical Coherence Tomography Biomarkers: Vitreous Status Influence in Outcomes for Diabetic Macular Edema Therapy with 0.19-mg Fluocinolone Acetonide Implant. *Ophthalmic Res* 2021;64:639-47.
38. Bressler NM, Beaulieu WT, Glassman AR, et al. Persistent Macular Thickening Following Intravitreal Aflibercept, Bevacizumab, or Ranibizumab for Central-Involved Diabetic Macular Edema With Vision Impairment: A Secondary Analysis of a Randomized Clinical Trial. *JAMA Ophthalmol* 2018;136:257-69.
39. Dugel PU, Campbell JH, Kiss S, et al. ASSOCIATION BETWEEN EARLY ANATOMIC RESPONSE TO ANTI-VASCULAR ENDOTHELIAL GROWTH FACTOR THERAPY AND LONG-TERM OUTCOME IN DIABETIC MACULAR EDEMA: An Independent Analysis of Protocol i Study Data. *Retina* 2019;39:88-97.
40. Vujosevic S, Torresin T, Bini S, et al. Imaging retinal inflammatory biomarkers after intravitreal steroid and anti-VEGF treatment in diabetic macular oedema. *Acta Ophthalmol* 2017;95:464-71.
41. Pessoa B, Leite J, Heitor J, et al. Vitrectomized versus non-vitrectomized eyes in diabetic macular edema response to ranibizumab-retinal layers thickness as prognostic biomarkers. *Sci Rep* 2021;11:23055.
42. Al Faran A, Mousa A, Al Shamsi H, Al Gaeed A, Ghazi NG. Spectral domain optical coherence tomography predictors of visual outcome in diabetic cystoid macular edema after bevacizumab injection. *Retina* 2014;34:1208-15.
43. Deak GG, Bolz M, Ritter M, et al. A systematic correlation between morphology and functional alterations in diabetic macular edema. *Invest Ophthalmol Vis Sci* 2010;51:6710-4.
44. Liang MC, Vora RA, Duker JS, Reichel E. Solid-appearing retinal cysts in diabetic macular edema: a novel optical coherence tomography finding. *Retin Cases Brief Rep* 2013;7:255-8.
45. Murakami T, Nishijima K, Akagi T, et al. Optical coherence tomographic reflectivity of photoreceptors beneath cystoid spaces in diabetic macular edema. *Invest Ophthalmol Vis Sci* 2012;53:1506-11.
46. Reznicek L, Cserhati S, Seidensticker F, et al. Functional and morphological changes in diabetic macular edema over the course of anti-vascular endothelial growth factor treatment. *Acta Ophthalmol* 2013;91:e529-36.
47. Suci CI, Suci VI, Nicoara SD. Optical Coherence Tomography (Angiography) Biomarkers in the Assessment and Monitoring of Diabetic Macular Edema. *J Diabetes Res* 2020;2020:6655021.
48. Vujosevic S, Simo R. Local and Systemic Inflammatory Biomarkers of Diabetic Retinopathy: An Integrative Approach. *Invest Ophthalmol Vis Sci* 2017;58:BIO68-BIO75.
49. Yalcin G, Ozdek S, Baran Aksakal FN. Defining Cystoid Macular Degeneration in Diabetic Macular Edema: An OCT-Based Single-center Study. *Turk J Ophthalmol* 2019;49:315-22.
50. Seo KH, Yu SY, Kim M, Kwak HW. Visual and Morphologic Outcomes of Intravitreal Ranibizumab for Diabetic Macular Edema Based on Optical Coherence Tomography Patterns. *Retina* 2016;36:588-95.
51. Uji A, Murakami T, Nishijima K, et al. Association between hyperreflective foci in the outer retina, status of photoreceptor layer, and visual acuity in diabetic macular edema. *Am J Ophthalmol* 2012;153:710-7, 7 e1.
52. Midena E, Pilotto E, Bini S. Hyperreflective Intraretinal Foci as an OCT Biomarker of Retinal Inflammation in Diabetic Macular Edema. *Invest Ophthalmol Vis Sci* 2018;59:5366.
53. Arrigo A, Capone L, Lattanzio R, Aragona E, Zollet P, Bandello F. Optical Coherence Tomography Biomarkers of Inflammation in Diabetic Macular Edema Treated by Fluocinolone Acetonide Intravitreal Drug-Delivery System Implant. *Ophthalmol Ther* 2020;9:971-80.
54. Campos A, Campos EJ, do Carmo A, et al. Choroidal thickness changes stratified by outcome in real-world treatment of diabetic macular edema. *Graefes Arch Clin Exp Ophthalmol* 2018;256:1857-65.
55. Fonollosa A, Zarranz-Ventura J, Valverde A, et al. Predictive capacity of baseline hyperreflective dots on the intravitreal dexamethasone implant (Ozurdex(R)) outcomes in diabetic macular edema: a multicenter study. *Graefes Arch Clin Exp Ophthalmol* 2019;257:2381-90.



56. Gupta C, Tan R, Mishra C, et al. Choroidal structural analysis in eyes with diabetic retinopathy and diabetic macular edema-A novel OCT based imaging biomarker. *PLoS One* 2018;13:e0207435.
57. Huang XL, Song YP, Ding Q, Chen X, Hong L. Evaluation of outer retinal tubulations in diabetic macular edema underwent anti-VEGF treatment. *Int J Ophthalmol* 2019;12:442-50.
58. Hwang HS, Chae JB, Kim JY, Kim DY. Association Between Hyperreflective Dots on Spectral-Domain Optical Coherence Tomography in Macular Edema and Response to Treatment. *Invest Ophthalmol Vis Sci* 2017;58:5958-67.
59. Iovino C, Pellegrini M, Bernabei F, et al. Choroidal Vascularity Index: An In-Depth Analysis of This Novel Optical Coherence Tomography Parameter. *J Clin Med* 2020;9.
60. Kulikov AN, Sosnovskii SV, Berezin RD, Maltsev DS, Oskanov DH, Gribov NA. Vitreoretinal interface abnormalities in diabetic macular edema and effectiveness of anti-VEGF therapy: an optical coherence tomography study. *Clin Ophthalmol* 2017;11:1995-2002.
61. Mikhail M, Stewart S, Seow F, Hogg R, Lois N. Vitreomacular interface abnormalities in patients with diabetic macular oedema and their implications on the response to anti-VEGF therapy. *Graefes Arch Clin Exp Ophthalmol* 2018;256:1411-8.
62. Moller F, Bek T. The relation between visual acuity, fixation stability, and the size and location of foveal hard exudates after photocoagulation for diabetic maculopathy: a 1-year follow-up study. *Graefes Arch Clin Exp Ophthalmol* 2003;241:458-62.
63. Munk MR, Somfai GM, de Smet MD, et al. The Role of Intravitreal Corticosteroids in the Treatment of DME: Predictive OCT Biomarkers. *Int J Mol Sci* 2022;23.
64. Rayess N, Rahimy E, Ying GS, et al. Baseline choroidal thickness as a predictor for response to anti-vascular endothelial growth factor therapy in diabetic macular edema. *Am J Ophthalmol* 2015;159:85-91 e1-3.
65. Roy R, Saurabh K, Shah D, Chowdhury M, Goel S. Choroidal Hyperreflective Foci: A Novel Spectral Domain Optical Coherence Tomography Biomarker in Eyes With Diabetic Macular Edema. *Asia Pac J Ophthalmol (Phila)* 2019;8:314-8.
66. Sander B, Thornit DN, Colmorn L, et al. Progression of diabetic macular edema: correlation with blood retinal barrier permeability, retinal thickness, and retinal vessel diameter. *Invest Ophthalmol Vis Sci* 2007;48:3983-7.
67. Schreur V, Altay L, van Asten F, et al. Hyperreflective foci on optical coherence tomography associate with treatment outcome for anti-VEGF in patients with diabetic macular edema. *PLoS One* 2018;13:e0206482.
68. Tan KA, Laude A, Yip V, Loo E, Wong EP, Agrawal R. Choroidal vascularity index - a novel optical coherence tomography parameter for disease monitoring in diabetes mellitus? *Acta Ophthalmol* 2016;94:e612-e6.
69. Vujosevic S, Bini S, Midena G, Berton M, Pilotto E, Midena E. Hyperreflective intraretinal spots in diabetics without and with nonproliferative diabetic retinopathy: an in vivo study using spectral domain OCT. *J Diabetes Res* 2013;2013:491835.
70. Vujosevic S, Midena E. Retinal layers changes in human pre-clinical and early clinical diabetic retinopathy support early retinal neuronal and Muller cells alterations. *J Diabetes Res* 2013;2013:905058.
71. Zur D, Igllicki M, Busch C, et al. OCT Biomarkers as Functional Outcome Predictors in Diabetic Macular Edema Treated with Dexamethasone Implant. *Ophthalmology* 2018;125:267-75.
72. Pessoa B, Marques JH, Leite J, et al. Choroidal Blood Flow After Intravitreal Ranibizumab in Vitrectomized and Non-Vitrectomized Eyes with Diabetic Macular Edema. *Clin Ophthalmol* 2021;15:4081-90.
73. Pessoa B, Malheiro L, Carneiro I, et al. Intravitreal Ranibizumab or Aflibercept After Bevacizumab in Diabetic Macular Edema: Exploratory Retrospective Analysis. *Clin Ophthalmol* 2021;15:253-60.
74. Pessoa B, Coelho J, Correia N, Ferreira N, Beirao M, Meireles A. Fluocinolone Acetonide Intravitreal Implant 190 mug (ILUVIEN(R)) in Vitrectomized versus Nonvitrectomized Eyes for the Treatment of Chronic Diabetic Macular Edema. *Ophthalmic Res* 2018;59:68-75.
75. Pessoa B, Castro C, Ferreira A, et al. Changes in Ganglion Cell Layer Thickness after Treatment with the 0.2 microg/day Fluocinolone Acetonide Implant in Vitrectomized and Nonvitrectomized Eyes with Diabetic Macular Edema. *Ophthalmic Res* 2022;65:310-20.
76. Agemy SA, Scripsema NK, Shah CM, et al. Retinal Vascular Perfusion Density Mapping Using Optical Coherence Tomography Angiography in Normals and Diabetic Retinopathy Patients. *Retina* 2015;35:2353-63.
77. Kim AY, Chu Z, Shahidzadeh A, Wang RK, Puliafito CA, Kashani AH. Quantifying Microvascular Density and Morphology in Diabetic Retinopathy Using Spectral-Domain Optical Coherence Tomography Angiography. *Invest Ophthalmol Vis Sci* 2016;57:OCT362-70.
78. Nesper PL, Soetikno BT, Zhang HF, Fawzi AA. OCT angiography and visible-light OCT in diabetic retinopathy. *Vision Res* 2017;139:191-203.
79. Thompson IA, Durrani AK, Patel S. Optical coherence tomography angiography characteristics in diabetic patients without clinical diabetic retinopathy. *Eye (Lond)* 2019;33:648-52.
80. Ishibazawa A, Nagaoka T, Takahashi A, et al. Optical Coherence Tomography Angiography in Diabetic Retinopathy: A Prospective Pilot Study. *Am J Ophthalmol* 2015;160:35-44 e1.
81. Hasegawa N, Nozaki M, Takase N, Yoshida M, Ogura Y. New Insights Into Microaneurysms in the Deep Capillary Plexus Detected by Optical Coherence Tomography Angiography in Diabetic Macular Edema. *Invest Ophthalmol Vis Sci* 2016;57:OCT348-55.
82. Lee J, Rosen R. Optical Coherence Tomography Angiography in Diabetes. *Curr Diab Rep* 2016;16:123.
83. Zhang M, Hwang TS, Dongye C, Wilson DJ, Huang D, Jia Y. Automated Quantification of Nonperfusion in Three Retinal Plexuses Using Projection-Resolved Optical Coherence Tomography Angiography in Diabetic Retinopathy. *Invest Ophthalmol Vis Sci* 2016;57:5101-6.
84. Hsieh YT, Alam MN, Le D, et al. OCT Angiography Biomarkers for Predicting Visual Outcomes after Ranibizumab Treatment for Diabetic Macular Edema. *Ophthalmol Retina* 2019;3:826-34.
85. Busch C, Wakabayashi T, Sato T, et al. Retinal Microvasculature and Visual Acuity after Intravitreal Aflibercept in

- Diabetic Macular Edema: An Optical Coherence Tomography Angiography Study. *Sci Rep* 2019;9:1561.
86. Russell JF, Al-Kharsan H, Shi Y, et al. Retinal Nonperfusion in Proliferative Diabetic Retinopathy Before and After Panretinal Photocoagulation Assessed by Widefield OCT Angiography. *Am J Ophthalmol* 2020;213:177-85.
  87. Chatziralli IP, Sergentanis TN, Sivaprasad S. Prediction of regression of retinal neovascularisation after panretinal photocoagulation for proliferative diabetic retinopathy. *Graefes Arch Clin Exp Ophthalmol* 2016;254:1715-21.
  88. Vaz-Pereira S, Silva JJ, Freund KB, Engelbert M. Optical Coherence Tomography Angiography Features of Neovascularization in Proliferative Diabetic Retinopathy. *Clin Ophthalmol* 2020;14:3351-62.
  89. Horie S, Kukimoto N, Kamoi K, Igarashi-Yokoi T, Yoshida T, Ohno-Matsui K. Blue Widefield Images of Scanning Laser Ophthalmoscope Can Detect Retinal Ischemic Areas in Eyes With Diabetic Retinopathy. *Asia Pac J Ophthalmol (Phila)* 2021;10:478-85.
  90. Silva PS, Horton MB, Clary D, et al. Identification of Diabetic Retinopathy and Ungradable Image Rate with Ultrawide Field Imaging in a National Teleophthalmology Program. *Ophthalmology* 2016;123:1360-7.
  91. Silva PS, Cavallerano JD, Sun JK, Soliman AZ, Aiello LM, Aiello LP. Peripheral lesions identified by mydriatic ultrawide field imaging: distribution and potential impact on diabetic retinopathy severity. *Ophthalmology* 2013;120:2587-95.
  92. Wessel MM, Aaker GD, Parlitsis G, Cho M, D'Amico DJ, Kiss S. Ultra-wide-field angiography improves the detection and classification of diabetic retinopathy. *Retina* 2012;32:785-91.
  93. Price LD, Au S, Chong NV. Optomap ultrawide field imaging identifies additional retinal abnormalities in patients with diabetic retinopathy. *Clin Ophthalmol* 2015;9:527-31.
  94. Domalpally A, Barrett N, Reimers J, Blodi B. Comparison of Ultra-Widefield Imaging and Standard Imaging in Assessment of Early Treatment Diabetic Retinopathy Severity Scale. *Ophthalmol Sci* 2021;1:100029.
  95. Wessel MM, Nair N, Aaker GD, Ehrlich JR, D'Amico DJ, Kiss S. Peripheral retinal ischaemia, as evaluated by ultra-widefield fluorescein angiography, is associated with diabetic macular oedema. *Br J Ophthalmol* 2012;96:694-8.
  96. Pessoa B, Coelho J, Malheiro L, et al. Comparison of Ocular Ultrasound Versus SD-OCT for Imaging of the Posterior Vitreous Status in Patients With DME. *Ophthalmic Surg Lasers Imaging Retina* 2020;51:S50-S3.
  97. Patel RD, Messner LV, Teitelbaum B, Michel KA, Hariprasad SM. Characterization of ischemic index using ultra-widefield fluorescein angiography in patients with focal and diffuse recalcitrant diabetic macular edema. *Am J Ophthalmol* 2013;155:1038-44 e2.
  98. Levin AM, Rusu I, Orlin A, et al. Retinal reperfusion in diabetic retinopathy following treatment with anti-VEGF intravitreal injections. *Clin Ophthalmol* 2017;11:193-200.
  99. Abraham JR, Wykoff CC, Arepalli S, et al. Aqueous Cytokine Expression and Higher Order OCT Biomarkers: Assessment of the Anatomic-Biologic Bridge in the IMA-GINE DME Study. *American journal of ophthalmology* 2021;222:328-39.
  100. Deuchler SK, Schubert R, Singh P, et al. Vitreous cytokine levels following the administration of a single 0.19 mg fluocinolone acetonide (ILUVIEN®) implant in patients with refractory diabetic macular edema (DME)-results from the ILUVIT study. *Graefe's archive for clinical and experimental ophthalmology = Albrecht von Graefes Archiv fur klinische und experimentelle Ophthalmologie* 2022;260:2537-47.
  101. Dong N, Xu B, Chu L, Tang X. Study of 27 Aqueous Humor Cytokines in Type 2 Diabetic Patients with or without Macular Edema. *PloS one* 2015;10:e0125329-e.
  102. Funatsu H, Yamashita H, Mimura T, Noma H, Nakamura S, Hori S. Risk evaluation of outcome of vitreous surgery based on vitreous levels of cytokines. *Eye* 2006;21:377-82.
  103. Gisladdottir S, Loftsson T, Stefansson E. Diffusion characteristics of vitreous humour and saline solution follow the Stokes Einstein equation. *Graefe's Archive for Clinical and Experimental Ophthalmology* 2009;247:1677-84.
  104. Hillier RJ, Ojaimi E, Wong DT, et al. Aqueous Humor Cytokine Levels as Biomarkers of Disease Severity in Diabetic Macular Edema. *Retina* 2017;37:761-9.
  105. Lee WJ, Kang MH, Seong M, Cho HY. Comparison of aqueous concentrations of angiogenic and inflammatory cytokines in diabetic macular oedema and macular oedema due to branch retinal vein occlusion. *British Journal of Ophthalmology* 2012;96:1426-30.
  106. Munk MR, Somfai GM, de Smet MD, et al. The Role of Intravitreal Corticosteroids in the Treatment of DME: Predictive OCT Biomarkers. *International journal of molecular sciences* 2022;23:7585.
  107. Owen LA, Hartnett ME. Soluble mediators of diabetic macular edema: the diagnostic role of aqueous VEGF and cytokine levels in diabetic macular edema. *Current diabetes reports* 2013;13:476-80.
  108. Pessoa B, Heitor J, Coelho C, et al. Systemic and vitreous biomarkers — new insights in diabetic retinopathy. *Graefe's Archive for Clinical and Experimental Ophthalmology* 2022.
  109. Song S, Yu X, Zhang P, Dai H. Increased levels of cytokines in the aqueous humor correlate with the severity of diabetic retinopathy. *Journal of Diabetes and its Complications* 2020;34:107641.
  110. Vilček J, Feldmann M. Historical review: Cytokines as therapeutics and targets of therapeutics. *Trends in Pharmacological Sciences* 2004;25:201-9.
  111. Yoshida S, Kobayashi Y, Nakao S, et al. Differential association of elevated inflammatory cytokines with postoperative fibrous proliferation and neovascularization after unsuccessful vitrectomy in eyes with proliferative diabetic retinopathy. *Clinical ophthalmology (Auckland, NZ)* 2017;11:1697-705.
  112. Yoshimura T, Sonoda K-h, Sugahara M, et al. Comprehensive analysis of inflammatory immune mediators in vitreoretinal diseases. *PloS one* 2009;4:e8158-e.
  113. Gerendas BS, Bogunovic H, Sadeghipour A, et al. Computational image analysis for prognosis determination in DME. *Vision Res* 2017;139:204-10.
  114. Tufail A, Rudisill C, Egan C, et al. Automated Diabetic Retinopathy Image Assessment Software: Diagnostic Accuracy and Cost-Effectiveness Compared with Human Graders. *Ophthalmology* 2017;124:343-51.
  115. Ting DSW, Cheung CY, Lim G, et al. Development and Validation of a Deep Learning System for Diabetic Retinopathy and Related Eye Diseases Using Retinal Images From Multiethnic Populations With Diabetes. *JAMA* 2017;318:2211-23.

116. Abramoff MD, Lavin PT, Birch M, Shah N, Folk JC. Pivotal trial of an autonomous AI-based diagnostic system for detection of diabetic retinopathy in primary care offices. *NPJ Digit Med* 2018;1:39.
117. Lee AY, Yanagihara RT, Lee CS, et al. Multicenter, Head-to-Head, Real-World Validation Study of Seven Automated Artificial Intelligence Diabetic Retinopathy Screening Systems. *Diabetes Care* 2021;44:1168-75.
118. Bora A, Balasubramanian S, Babenko B, et al. Predicting the risk of developing diabetic retinopathy using deep learning. *Lancet Digit Health* 2021;3:e10-e9.
119. Ballman KV. Biomarker: Predictive or Prognostic? *J Clin Oncol* 2015;33:3968-71.
120. Diabetic retinopathy study. Report Number 6. Design, methods, and baseline results. Report Number 7. A modification of the Airlie House classification of diabetic retinopathy. Prepared by the Diabetic Retinopathy. *Invest Ophthalmol Vis Sci* 1981;21:1-226.
121. Grading diabetic retinopathy from stereoscopic color fundus photographs--an extension of the modified Airlie House classification. ETDRS report number 10. Early Treatment Diabetic Retinopathy Study Research Group. *Ophthalmology* 1991;98:786-806.
122. Wilkinson CP, Ferris FL, 3rd, Klein RE, et al. Proposed international clinical diabetic retinopathy and diabetic macular edema disease severity scales. *Ophthalmology* 2003;110:1677-82.
123. Marques IP, Alves D, Santos T, et al. Multimodal Imaging of the Initial Stages of Diabetic Retinopathy: Different Disease Pathways in Different Patients. *Diabetes* 2019;68:648-53.
124. Silva PS, Cavallerano JD, Haddad NM, et al. Peripheral Lesions Identified on Ultrawide Field Imaging Predict Increased Risk of Diabetic Retinopathy Progression over 4 Years. *Ophthalmology* 2015;122:949-56.
125. Chakraborty D, Sheth JU, Boral S, Sinha TK. Off-label intravitreal brolocizumab for recalcitrant diabetic macular edema: A real-world case series. *Am J Ophthalmol Case Rep* 2021;24:101197.
126. Chakraborty D, Mondal S, Parachuri N, Kumar N, Sharma A. Brolocizumab-early experience with early extended interval regime in chronic centre involved diabetic macular oedema. *Eye (Lond)* 2022;36:358-60.
127. Henriques J. Laser milipulsado e laser micropulsado. *Oftalmol rev SPO* 2014;38:191-3.
128. Figueira J, Khan J, Nunes S, et al. Prospective randomised controlled trial comparing sub-threshold micropulse diode laser photocoagulation and conventional green laser for clinically significant diabetic macular oedema. *Br J Ophthalmol* 2009;93:1341-4.
129. Vujosevic S, Martini F, Longhin E, Convento E, Cavarzeran F, Midena E. Subthreshold Micropulse Yellow Laser Versus Subthreshold Micropulse Infrared Laser in Center-Involving Diabetic Macular Edema: Morphologic and Functional Safety. *Retina* 2015;35:1594-603.
130. Ophthalmology ICo. ICo guidelines for diabetic eye care. ICo Geneva; 2017.
131. Solomon SD, Chew E, Duh EJ, et al. Diabetic Retinopathy: A Position Statement by the American Diabetes Association. *Diabetes Care* 2017;40:412-8.
132. Schmidt-Erfurth U, Garcia-Arumi J, Bandello F, et al. Guidelines for the Management of Diabetic Macular Edema by the European Society of Retina Specialists (EURETINA). *Ophthalmologica* 2017;237:185-222.
133. Ahlqvist E, Storm P, Karajamaki A, et al. Novel subgroups of adult-onset diabetes and their association with outcomes: a data-driven cluster analysis of six variables. *Lancet Diabetes Endocrinol* 2018;6:361-9.
134. American Diabetes A. 2. Classification and Diagnosis of Diabetes: Standards of Medical Care in Diabetes-2021. *Diabetes Care* 2021;44:S15-S33.
135. Atlas D. IDF diabetes atlas. International Diabetes Federation (9th editio) Retrieved from <http://www.idf.org/about-diabetes/facts-figures> 2019.
136. Shah AR, Gardner TW. Diabetic retinopathy: research to clinical practice. *Clin Diabetes Endocrinol* 2017;3:9.
137. Bullard KM, Cowie CC, Lessem SE, et al. Prevalence of Diagnosed Diabetes in Adults by Diabetes Type - United States, 2016. *MMWR Morb Mortal Wkly Rep* 2018;67:359-61.
138. Wild S, Roglic G, Green A, Sicree R, King H. Global prevalence of diabetes: estimates for the year 2000 and projections for 2030. *Diabetes Care* 2004;27:1047-53.
139. Flaxel CJ, Adelman RA, Bailey ST, et al. Diabetic Retinopathy Preferred Practice Pattern(R). *Ophthalmology* 2020;127:P66-P145.
140. Zaharia OP, Strassburger K, Strom A, et al. Risk of diabetes-associated diseases in subgroups of patients with recent-onset diabetes: a 5-year follow-up study. *Lancet Diabetes Endocrinol* 2019;7:684-94.
141. Tanabe H, Saito H, Kudo A, et al. Factors Associated with Risk of Diabetic Complications in Novel Cluster-Based Diabetes Subgroups: A Japanese Retrospective Cohort Study. *J Clin Med* 2020;9.
142. Sarria-Santamera A, Orazumbekova B, Maulenkul T, Gai-pov A, Atageldiyeva K. The Identification of Diabetes Mellitus Subtypes Applying Cluster Analysis Techniques: A Systematic Review. *Int J Environ Res Public Health* 2020;17.
143. Xiong XF, Yang Y, Wei L, Xiao Y, Li L, Sun L. Identification of two novel subgroups in patients with diabetes mellitus and their association with clinical outcomes: A two-step cluster analysis. *J Diabetes Investig* 2021;12:1346-58.
144. Diabetologia SPd. Diabetes - Factos e números - relatório do Observatório Nacional da Diabetes Ed. 2023 (2019,2020,2021).
145. Yau JWY, Rogers SL, Kawasaki R, et al. Global prevalence and major risk factors of diabetic retinopathy. *Diabetes care* 2012;35:556-64.
146. Henriques J, Vaz-Pereira S, Nascimento J, Rosa PC. [Diabetic eye disease]. *Acta médica portuguesa* 2015;28:107-13.
147. Falcão Im PCSJFMLRLPEFJM. Estudo da prevalência da diabetes e das suas complicações numa coorte de diabéticos portugueses: um estudo na Rede Médicos-Sentinela. *Rev Port Clin Geral* 2008;24:679-92.
148. Williams R, Airey M, Baxter H, Forrester J, Kennedy-Martin T, Girach A. Epidemiology of diabetic retinopathy and macular oedema: a systematic review. *Eye (London, England)* 2004;18:963-83.
149. Sivaprasad S, Gupta B, Crosby-Nwaobi R, Evans J. Prevalence of diabetic retinopathy in various ethnic groups: a worldwide perspective. *Survey of ophthalmology* 2012;57:347-70.
150. Massin P, Aubert JP, Erginay A, et al. Screening for diabetic retinopathy: the first telemedical approach in a primary care



- setting in France. *Diabetes & metabolism* 2004;30:451-7.
151. Massin P, Erginay A, Ben Mehdi A, et al. Evaluation of a new non-mydríatic digital camera for detection of diabetic retinopathy. *Diabetic medicine : a journal of the British Diabetic Association* 2003;20:635-41.
  152. Massin P, Chabouis A, Erginay A, et al. OPHDIAT: a telemedical network screening system for diabetic retinopathy in the Ile-de-France. *Diabetes & metabolism* 2008;34:227-34.
  153. Chabouis A, Berdugo M, Meas T, et al. Benefits of Ophdiat, a telemedical network to screen for diabetic retinopathy: a retrospective study in five reference hospital centres. *Diabetes & metabolism* 2009;35:228-32.
  154. Erginay A, Chabouis A, Viens-Bitker C, Robert N, Lecleire-Collet A, Massin P. OPHDIAT: quality-assurance programme plan and performance of the network. *Diabetes & metabolism* 2008;34:235-42.
  155. Looker HC, Nyangoma SO, Cromie D, et al. Diabetic retinopathy at diagnosis of type 2 diabetes in Scotland. *Diabetologia* 2012;55:2335-42.
  156. Thomas RL, Dunstan FD, Luzio SD, et al. Prevalence of diabetic retinopathy within a national diabetic retinopathy screening service. *The British journal of ophthalmology* 2015;99:64-8.
  157. Kristinsson JK, Stefánsson E, Jónasson F, Gíslason I, Björns-son S. Screening for eye disease in type 2 diabetes mellitus. *Acta ophthalmologica* 1994;72:341-6.
  158. Jaroslaw Jerzy H, José G-A. Programa de cribaje de la retinopatía diabética en el Vallès Oriental mediante cámara no midríática. Estudio de 5228 pacientes diabéticos tipo 2 2010.
  159. Dutra Medeiros M, Mesquita E, Papoila AL, Genro V, Raposo JF. First diabetic retinopathy prevalence study in Portugal: RETINODIAB Study-Evaluation of the screening programme for Lisbon and Tagus Valley region. *The British journal of ophthalmology* 2015.
  160. Klein R, Knudtson MD, Lee KE, Gangnon R, Klein BEK. The Wisconsin Epidemiologic Study of Diabetic Retinopathy: XXII the twenty-five-year progression of retinopathy in persons with type 1 diabetes. *Ophthalmology* 2008;115:1859-68.
  161. Grauslund J, Green A, Sjølie AK. Prevalence and 25 year incidence of proliferative retinopathy among Danish type 1 diabetic patients. *Diabetologia* 2009;52:1829-35.
  162. Younis N, Broadbent DM, Vora JP, Harding SP. Incidence of sight-threatening retinopathy in patients with type 2 diabetes in the Liverpool Diabetic Eye Study: a cohort study. *Lancet (London, England)* 2003;361:195-200.
  163. Thomas RL, Dunstan F, Luzio SD, et al. Incidence of diabetic retinopathy in people with type 2 diabetes mellitus attending the Diabetic Retinopathy Screening Service for Wales: retrospective analysis. *BMJ (Clinical research ed)* 2012;344:e874.
  164. Dutra Medeiros M, Mesquita E, Gardete-Correia L, et al. First Incidence and Progression Study for Diabetic Retinopathy in Portugal, the RETINODIAB Study: Evaluation of the Screening Program for Lisbon Region. *Ophthalmology* 2015.
  165. Henriques JA, Figueira J, Nascimento J, et al. Retinopatía diabética-orientações clínicas. *Revista Sociedade Portuguesa de Oftalmologia* 2015;39.
  166. Henriques J. Qual a importância da deteção e tratamento precoce? In: Henriques J NJSR, Henriques J NJSR, eds. 25 Perguntas e respostas: Retinopatía Diabética - novo paradigma de cuidados. Lisbon2012:37-41.
  167. Ling R, Ramsewak V, Taylor D, Jacob J. Longitudinal study of a cohort of people with diabetes screened by the Exeter Diabetic Retinopathy Screening Programme. *Eye (London, England)* 2002;16:140-5.
  168. Nuno Alves JBMVG. Como realizar a deteção precoce? In: Henriques J NJSFC, Henriques J NJSFC, eds. 25 Perguntas e respostas: Retinopatía Diabética - novo paradigma de cuidados2012:47-50.
  169. Im JHB, Jin YP, Chow R, Yan P. Prevalence of diabetic macular edema based on optical coherence tomography in people with diabetes: A systematic review and meta-analysis. *Surv Ophthalmol* 2022;67:1244-51.
  170. Califf RM. Biomarker definitions and their applications. *Exp Biol Med (Maywood)* 2018;243:213-21.
  171. Goldberg MF, Fine SL. Symposium on the treatment of diabetic retinopathy: US Neurological and Sensory Disease Control Program; 1969.
  172. Wilkinson CP, Ferris FL, Klein RE, et al. Proposed international clinical diabetic retinopathy and diabetic macular edema severity scales. *Ophthalmology* 2003;110:1677-82.
  173. Marques IP, Ribeiro L. Retinopatía Diabética - Tratamento: Fisiopatologia, Epidemiologia e Classificação. In: Silva R, Farah ME, Silva R, Farah ME, eds. Manual de Retina. Lisboa2015:105-11.
  174. Wu L. Classification of diabetic retinopathy and diabetic macular edema. *World Journal of Diabetes* 2013;4:290.
  175. Rubsam A, Parikh S, Fort PE. Role of Inflammation in Diabetic Retinopathy. *Int J Mol Sci* 2018;19.
  176. Romero-Aroca P, Baget-Bernaldiz M, Pareja-Rios A, Lopez-Galvez M, Navarro-Gil R, Verges R. Diabetic Macular Edema Pathophysiology: Vasogenic versus Inflammatory. *J Diabetes Res* 2016;2016:2156273.
  177. Vujosevic S, Toma C. Diabetic retinopathy: an inflammatory disease. *Ann Eye Sci* 2018;3:52-62.
  178. Cunha-Vaz J. Retinopatía Diabética2006.
  179. Pelosini L, Hull CC, Boyce JF, McHugh D, Stanford MR, Marshall J. Optical Coherence Tomography May Be Used to Predict Visual Acuity in Patients with Macular Edema. *Investigative ophthalmology & visual science* 2011;52:2741-8.
  180. Chalam KV, Bressler SB, Edwards AR, et al. Retinal thickness in people with diabetes and minimal or no diabetic retinopathy: Heidelberg Spectralis optical coherence tomography. *Investigative ophthalmology & visual science* 2012;53:8154-61.
  181. Iglícki M, Lavaque A, Ozimek M, et al. Biomarkers and predictors for functional and anatomic outcomes for small gauge pars plana vitrectomy and peeling of the internal limiting membrane in naive diabetic macular edema: The VITAL Study. *PLoS One* 2018;13:e0200365.
  182. Sun JK, Lin MM, Lammer J, et al. Disorganization of the retinal inner layers as a predictor of visual acuity in eyes with center-involved diabetic macular edema. *JAMA Ophthalmol* 2014;132:1309-16.
  183. Vujosevic S, Toma C, Villani E, et al. Diabetic macular edema with neuroretinal detachment: OCT and OCT-angiography biomarkers of treatment response to anti-VEGF and steroids. *Acta Diabetol* 2020;57:287-96.
  184. Busch C, Okada M, Zur D, et al. Baseline predictors for visual acuity loss during observation in diabetic macular

- oedema with good baseline visual acuity. *Acta Ophthalmol* 2020;98:e801-e6.
185. Parravano M, Costanzo E, Querques G. Profile of non-responder and late responder patients treated for diabetic macular edema: systemic and ocular factors. *Acta Diabetol* 2020;57:911-21.
186. Campos A, Campos EJ, do Carmo A, et al. Evaluation of markers of outcome in real-world treatment of diabetic macular edema. *Eye Vis (Lond)* 2018;5:27.
187. Cicinelli MV, Cavalleri M, Brambati M, Lattanzio R, Bاندello F. New imaging systems in diabetic retinopathy. *Acta Diabetol* 2019;56:981-94.
188. Cavalleri M, Cicinelli MV, Parravano M, et al. Prognostic role of optical coherence tomography after switch to dexamethasone in diabetic macular edema. *Acta Diabetol* 2020;57:163-71.
189. Gonzalez VH, Campbell J, Holekamp NM, et al. Early and Long-Term Responses to Anti-Vascular Endothelial Growth Factor Therapy in Diabetic Macular Edema: Analysis of Protocol I Data. *Am J Ophthalmol* 2016;172:72-9.
190. Ashraf M, Souka A, Adelman R. Predicting outcomes to anti-vascular endothelial growth factor (VEGF) therapy in diabetic macular oedema: a review of the literature. *Br J Ophthalmol* 2016;100:1596-604.
191. Bonfiglio V, Reibaldi M, Pizzo A, et al. Dexamethasone for unresponsive diabetic macular oedema: optical coherence tomography biomarkers. *Acta Ophthalmol* 2019;97:e540-e4.
192. Lee H, Jang H, Choi YA, Kim HC, Chung H. Association Between Soluble CD14 in the Aqueous Humor and Hyperreflective Foci on Optical Coherence Tomography in Patients With Diabetic Macular Edema. *Investigative ophthalmology & visual science* 2018;59:715-21.
193. Terada N, Murakami T, Uji A, Dodo Y, Mori Y, Tsujikawa A. Hyperreflective Walls in Foveal Cystoid Spaces as a Biomarker of Diabetic Macular Edema Refractory to Anti-VEGF Treatment. *Sci Rep* 2020;10:7299.
194. Pessoa B, Leite J, Ferreira A, et al. Oct biomarkers for early prognosis in diabetic macular edema treatment with ranibizumab. *Eur J Ophthalmol* 2023;11206721231210753.
195. Pessoa B, Melo-Beirao J, Meireles A, Meneres P. Challenging Clinical Cases - A Walk Through Supplemental Therapy with Intravitreal Ranibizumab Therapy Following Treatment of Diabetic Macular Edema with the 0.19 mg Fluocinolone Acetonide Implant (ILUVIEN((R))). *Int Med Case Rep J* 2020;13:437-48.
196. Panozzo G, Parolini B, Gusson E, et al. Diabetic macular edema: an OCT-based classification. *Semin Ophthalmol* 2004;19:13-20.
197. Kashani AH, Green KM, Kwon J, et al. Suspended Scattering Particles in Motion: A Novel Feature of OCT Angiography in Exudative Maculopathies. *Ophthalmol Retina* 2018;2:694-702.
198. Jumper JM, Embabi SN, Toth CA, McCuen BW, II, Hatchell DL. Electron immunocytochemical analysis of posterior hyaloid associated with diabetic macular edema. *Retina* 2000;20:63-8.
199. Capeans C, Lorenzo J, Santos L, et al. Comparative study of incomplete posterior vitreous detachment as a risk factor for proliferative vitreoretinopathy. *Graefes Arch Clin Exp Ophthalmol* 1998;236:481-5.
200. Pessoa B, Dias DA, Baptista P, Coelho C, Beirao JNM, Meireles A. Vitrectomy Outcomes in Eyes with Tractional Diabetic Macular Edema. *Ophthalmic Res* 2019;61:94-9.
201. Kang SW, Park CY, Ham D-I. The correlation between fluorescein angiographic and optical coherence tomographic features in clinically significant diabetic macular edema. *American journal of ophthalmology* 2004;137:313-22.
202. Ozdek SC, Erdinç MA, Gürelik G, Aydın B, Bahçeci U, Hasanreisoglu B. Optical coherence tomographic assessment of diabetic macular edema: comparison with fluorescein angiographic and clinical findings. *Ophthalmologica Journal international d'ophthalmologie International journal of ophthalmology Zeitschrift für Augenheilkunde* 2005;219:86-92.
203. Soliman W, Sander B, Hasler PW, Larsen M. Correlation between intraretinal changes in diabetic macular oedema seen in fluorescein angiography and optical coherence tomography. *Acta ophthalmologica* 2008;86:34-9.
204. Otani T, Kishi S. Correlation between optical coherence tomography and fluorescein angiography findings in diabetic macular edema. *Ophthalmology* 2007;114:104-7.
205. *Diabetic retinopathy - Early Management and Screening*. London UK2001 2001.
206. Muqit MMK, Marcellino GR, Henson DB, et al. Optos-guided pattern scan laser (Pascal)-targeted retinal photocoagulation in proliferative diabetic retinopathy. *Acta ophthalmologica* 2013;91:251-8.
207. Muqit MMK. Single-Session vs Multiple-Session Pattern Scanning Laser Panretinal Photocoagulation in Proliferative Diabetic Retinopathy. *Archives of Ophthalmology* 2010;128:525.
208. Gajree S, Borooh S, Dhillon B. Imaging in diabetic retinopathy: A review of current and future techniques. *Current diabetes reviews* 2015.
209. Couturier A, Rey PA, Erginay A, et al. Widefield OCT-Angiography and Fluorescein Angiography Assessments of Nonperfusion in Diabetic Retinopathy and Edema Treated with Anti-Vascular Endothelial Growth Factor. *Ophthalmology* 2019;126:1685-94.
210. Hwang TS, Jia Y, Gao SS, et al. Optical Coherence Tomography Angiography Features of Diabetic Retinopathy. *Retina* 2015;35:2371-6.
211. Weinhaus RS, Burke JM, Delori FC, Snodderly DM. Comparison of fluorescein angiography with microvascular anatomy of macaque retinas. *Exp Eye Res* 1995;61:1-16.
212. Dimitrova G, Chihara E, Takahashi H, Amano H, Okazaki K. Quantitative Retinal Optical Coherence Tomography Angiography in Patients With Diabetes Without Diabetic Retinopathy. *Investigative ophthalmology & visual science* 2017;58:190-6.
213. Al-Sheikh M, Akil H, Pfau M, Sadda SR. Swept-Source OCT Angiography Imaging of the Foveal Avascular Zone and Macular Capillary Network Density in Diabetic Retinopathy. *Invest Ophthalmol Vis Sci* 2016;57:3907-13.
214. Cennamo G, Romano MR, Nicoletti G, Velotti N, de Crecchio G. Optical coherence tomography angiography versus fluorescein angiography in the diagnosis of ischaemic diabetic maculopathy. *Acta Ophthalmol* 2017;95:e36-e42.
215. de Carlo TE, Chin AT, Bonini Filho MA, et al. Detection of Microvascular Changes in Eyes of Patients with Diabetes but Not Clinical Diabetic Retinopathy Using Optical Coherence Tomography Angiography. *Retina* 2015;35:2364-70.

216. Choudhry N, Duker JS, Freund KB, et al. Classification and Guidelines for Widefield Imaging: Recommendations from the International Widefield Imaging Study Group. *Ophthalmol Retina* 2019;3:843-9.
217. Russell JF, Shi Y, Hinkle JW, et al. Longitudinal Wide-Field Swept-Source OCT Angiography of Neovascularization in Proliferative Diabetic Retinopathy after Panretinal Photocoagulation. *Ophthalmol Retina* 2019;3:350-61.
218. Sawada O, Ichiyama Y, Obata S, et al. Comparison between wide-angle OCT angiography and ultra-wide field fluorescein angiography for detecting non-perfusion areas and retinal neovascularization in eyes with diabetic retinopathy. *Graefes Arch Clin Exp Ophthalmol* 2018;256:1275-80.
219. Alam M, Zhang Y, Lim JI, Chan RVP, Yang M, Yao X. Quantitative Optical Coherence Tomography Angiography Features for Objective Classification and Staging of Diabetic Retinopathy. *Retina* 2020;40:322-32.
220. Vujosevic S, Cunha-Vaz J, Figueira J, et al. Standardization of Optical Coherence Tomography Angiography Imaging Biomarkers in Diabetic Retinal Disease. *Ophthalmic Res* 2021;64:871-87.
221. Munk MR, Kashani AH, Tadayoni R, et al. Standardization of OCT Angiography Nomenclature in Retinal Vascular Diseases: First Survey Results. *Ophthalmol Retina* 2021;5:981-90.
222. Pichi F, Salas EC, M DdS, Gupta V, Zierhut M, Munk MR. Standardisation of optical coherence tomography angiography nomenclature in uveitis: first survey results. *Br J Ophthalmol* 2021;105:941-7.
223. Khan HA, Mehmood A, Khan QA, et al. A major review of optical coherence tomography angiography. *Expert Review of Ophthalmology* 2017;12:373-85.
224. Aiello LP, Odia I, Glassman AR, et al. Comparison of Early Treatment Diabetic Retinopathy Study Standard 7-Field Imaging With Ultrawide-Field Imaging for Determining Severity of Diabetic Retinopathy. *JAMA Ophthalmol* 2019;137:65-73.
225. Verma A, Alagorie AR, Ramasamy K, et al. Distribution of peripheral lesions identified by mydriatic ultra-wide field fundus imaging in diabetic retinopathy. *Graefes Arch Clin Exp Ophthalmol* 2020;258:725-33.
226. Pessoa B. The Role of Vitreous and Vitreoretinal Interface in the Management of Diabetic Macular Edema: University of Porto; 2022.
227. Mustafi D, Saraf SS, Shang Q, Olmos de Koo LC. New developments in angiography for the diagnosis and management of diabetic retinopathy. *Diabetes Res Clin Pract* 2020;167:108361.
228. Couturier A, Mane V, Bonnin S, et al. Capillary Plexus Anomalies in Diabetic Retinopathy on Optical Coherence Tomography Angiography. *Retina* 2015;35:2384-91.
229. Vujosevic S, Midena E, Pilotto E, Radin PP, Chiesa L, Cavarzeran F. Diabetic macular edema: correlation between microperimetry and optical coherence tomography findings. *Invest Ophthalmol Vis Sci* 2006;47:3044-51.
230. Midena E, Bini S. Multimodal retinal imaging of diabetic macular edema: toward new paradigms of pathophysiology. *Graefes Arch Clin Exp Ophthalmol* 2016;254:1661-8.
231. Smith RT, Koniarck JP, Chan J, Nagasaki T, Sparrow JR, Langton K. Autofluorescence characteristics of normal foveas and reconstruction of foveal autofluorescence from limited data subsets. *Invest Ophthalmol Vis Sci* 2005;46:2940-6.
232. Schmitz-Valckenberg S, Holz FG, Bird AC, Spaide RF. Fundus autofluorescence imaging: review and perspectives. *Retina* 2008;28:385-409.
233. Xu H, Chen M, Manivannan A, Lois N, Forrester JV. Age-dependent accumulation of lipofuscin in perivascular and subretinal microglia in experimental mice. *Aging Cell* 2008;7:58-68.
234. McBain VA, Forrester JV, Lois N. Fundus autofluorescence in the diagnosis of cystoid macular oedema. *Br J Ophthalmol* 2008;92:946-9.
235. Pece A, Isola V, Holz F, Milani P, Brancato R. Autofluorescence imaging of cystoid macular edema in diabetic retinopathy. *Ophthalmologica* 2010;224:230-5.
236. Porta M, Maurino M, Severini S, et al. Clinical characteristics influence screening intervals for diabetic retinopathy. *Diabetologia* 2013;56:2147-52.
237. Global Guideline for Type 2 Diabetes, Clinical Guidelines Task Force Screening for Diabetic Retinopathy: An Overview 2012 2012.
238. American Diabetes Association Standards of Medical Care in Diabetes 2015 2015.
239. Estil S, Steinarrson A, Einarsson S, Aspelund T, Stefansson E. Diabetic eye screening with variable screening intervals based on individual risk factors is safe and effective in ophthalmic practice. *Acta Ophthalmol* 2020;98:343-6.
240. Cunha-Vaz J, Ribeiro L, Costa M, Simo R. Diabetic Retinopathy Phenotypes of Progression to Macular Edema: Pooled Analysis From Independent Longitudinal Studies of up to 2 Years' Duration. *Invest Ophthalmol Vis Sci* 2017;58: BIO206-BIO10.
241. Rogers SL, Tikellis G, Cheung N, et al. Retinal arteriolar caliber predicts incident retinopathy: the Australian Diabetes, Obesity and Lifestyle (AusDiab) study. *Diabetes Care* 2008;31:761-3.
242. Bearse MA, Jr., Adams AJ, Han Y, et al. A multifocal electroretinogram model predicting the development of diabetic retinopathy. *Prog Retin Eye Res* 2006;25:425-48.
243. Soliz P. Comment on Lee et al. Multicenter, Head-to-Head, Real-World Validation Study of Seven Automated Artificial Intelligence Diabetic Retinopathy Screening Systems. *Diabetes Care* 2021;44:1168-1175. *Diabetes Care* 2021;44:e107.
244. James M, Turner DA, Broadbent DM, Vora J, Harding SP. Cost effectiveness analysis of screening for sight threatening diabetic eye disease. *BMJ (Clinical research ed)* 2000;320:1627-31.
245. Smith AF. The economic impact of ophthalmic services for persons with diabetes in the Canadian Province of Nova Scotia: 1993-1996. *Ophthalmic epidemiology* 2001;8:13-25.
246. Faria de Abreu JR. Qual o impacto económico da cegueira/hipovisão vs custos na prevenção em RD? In: Henriques J NJSR, Henriques J NJSR, eds. *Retinopatia Diabética 25 Perguntas e 25 Respostas* 2012.
247. Castanheira-Dinis A. Boas Práticas em Oftalmologia - Elementos Clínicos de Avaliação e Referência 2008 2008.
248. National Guideline Clearinghouse: Diabetic Retinopathy - 30-4-00042004 2004.
249. Fong DS, Gottlieb J, Ferris FL, Klein R. Understanding the value of diabetic retinopathy screening. *Archives of ophthalmology (Chicago, Ill : 1960)* 2001;119:758-60.
250. Inan UU, Ozturk F, Ermis SS. Pharmacologic pupil dilation in diabetic patients. *Retina (Philadelphia, Pa)* 2003;23:254-6.



251. Liew G, Mitchell P, Wang JJ, Wong TY. Fundoscopy: to dilate or not to dilate? *BMJ (Clinical research ed)* 2006;332:3.
252. McCarty CA, Taylor KI, McKay R, Keeffe JE. Diabetic retinopathy: effects of national guidelines on the referral, examination and treatment practices of ophthalmologists and optometrists. *Clinical & experimental ophthalmology* 2001;29:52-8.
253. Siu SC, Ko TC, Wong KW, Chan WN. Effectiveness of non-mydriatic retinal photography and direct ophthalmoscopy in detecting diabetic retinopathy. *Hong Kong medical journal = Xianggang yi xue za zhi / Hong Kong Academy of Medicine* 1998;4:367-70.
254. Wolfs RC, Grobbee DE, Hofman A, de Jong PT. Risk of acute angle-closure glaucoma after diagnostic mydriasis in nonselected subjects: the Rotterdam Study. *Investigative ophthalmology & visual science* 1997;38:2683-7.
255. Diep TM, Tsui I. Risk factors associated with diabetic macular edema. *Diabetes Res Clin Pract* 2013;100:298-305.
256. Magliah SF, Bardisi W, Al Attah M, Khorsheed MM. The prevalence and risk factors of diabetic retinopathy in selected primary care centers during the 3-year screening intervals. *J Family Med Prim Care* 2018;7:975-81.
257. Sabanayagam C, Wong TY. Diabetic retinopathy and cardiovascular disease: Karger Medical and Scientific Publishers; 2019.
258. Diabetes C, Complications Trial Research G. Effect of pregnancy on microvascular complications in the diabetes control and complications trial. The Diabetes Control and Complications Trial Research Group. *Diabetes Care* 2000;23:1084-91.
259. Klein BE, Moss SE, Klein R. Effect of pregnancy on progression of diabetic retinopathy. *Diabetes Care* 1990;13:34-40.
260. Axer-Siegel R, Hod M, Fink-Cohen S, et al. Diabetic retinopathy during pregnancy. *Ophthalmology* 1996;103:1815-9.
261. Bourry J, Courteville H, Ramdane N, et al. Progression of Diabetic Retinopathy and Predictors of Its Development and Progression During Pregnancy in Patients With Type 1 Diabetes: A Report of 499 Pregnancies. *Diabetes Care* 2021;44:181-7.
262. Klein R, Klein BE, Moss SE, Davis MD, DeMets DL. The Wisconsin epidemiologic study of diabetic retinopathy. IV. Diabetic macular edema. *Ophthalmology* 1984;91:1464-74.
263. Barr CC. Retinopathy and nephropathy in patients with type 1 diabetes four years after a trial of intensive insulin therapy, by The Diabetes Control and Complications Trial/Epidemiology of Diabetes Interventions and Complications Research Group. *N. Engl. J. Med* 342:381-9, 2000. *Surv Ophthalmol* 2001;45:459-60.
264. Klein R, Knudtson MD, Lee KE, Gangnon R, Klein BE. The Wisconsin Epidemiologic Study of Diabetic Retinopathy XXIII: the twenty-five-year incidence of macular edema in persons with type 1 diabetes. *Ophthalmology* 2009;116:497-503.
265. Emanuele N, Moritz T, Klein R, et al. Ethnicity, race, and clinically significant macular edema in the Veterans Affairs Diabetes Trial (VADT). *Diabetes Res Clin Pract* 2009;86:104-10.
266. Lopes de Faria JM, Jalkh AE, Trempe CL, McMeel JW. Diabetic macular edema: risk factors and concomitants. *Acta Ophthalmol Scand* 1999;77:170-5.
267. Romero P, Baget M, Mendez I, Fernandez J, Salvat M, Martinez I. Diabetic macular edema and its relationship to renal microangiopathy: a sample of Type I diabetes mellitus patients in a 15-year follow-up study. *J Diabetes Complications* 2007;21:172-80.
268. Romero-Aroca P, Baget-Bernaldiz M, Fernandez-Ballart J, et al. Ten-year incidence of diabetic retinopathy and macular edema. Risk factors in a sample of people with type 1 diabetes. *Diabetes Res Clin Pract* 2011;94:126-32.
269. Raman R, Rani PK, Kulothungan V, Rachepalle SR, Kumaramanickavel G, Sharma T. Influence of serum lipids on clinically significant versus nonclinically significant macular edema: SN-DREAMS Report number 13. *Ophthalmology* 2010;117:766-72.
270. Gilbert RE, Tsalamandris C, Allen TJ, Colville D, Jerums G. Early nephropathy predicts vision-threatening retinal disease in patients with type I diabetes mellitus. *J Am Soc Nephrol* 1998;9:85-9.
271. Martinho AC, Marques IP, Messias AL, et al. Ocular and Systemic Risk Markers for Development of Macular Edema and Proliferative Retinopathy in Type 2 Diabetes: A 5-Year Longitudinal Study. *Diabetes Care* 2021;44:e12-e4.
272. Colucciello M. Vision loss due to macular edema induced by rosiglitazone treatment of diabetes mellitus. *Archives of ophthalmology* 2005;123:1273-5.
273. Colucciello M. Diabetic retinopathy. Control of systemic factors preserves vision. *Postgraduate medicine* 2004;116:57-64.
274. Vila-Franca M, Nascimento J. Retinopatia Diabética, que factores de risco e qual a importância do seu controlo? Henriques J, Nascimento J, Silva F, coordenadores 25 Perguntas e respostas: Retinopatia Diabética - novo paradigma de cuidados Lisboa2012:31-6.
275. Vila-Franca M, Henriques J. Retinopatia Diabética - Tratamento: controlo metabólico e de outros factores sistémicos. In: Silva R, Farah ME, Silva R, Farah ME, eds. *Manual de Retina*. Lisboa2015:110-1.
276. Mason RH, West SD, Kiire CA, et al. High prevalence of sleep disordered breathing in patients with diabetic macular edema. *Retina (Philadelphia, Pa)* 2012;32:1791-8.
277. Zhu D, Wang H, Zhang J, et al. Irisin improves endothelial function in type 2 diabetes through reducing oxidative/nitrativ stresses. *Journal of molecular and cellular cardiology* 2015;87:138-47.
278. Hamilton AMP, Ulbig MW, Polkinghorne P. Management of Diabetic Retinopathy. 1st ed. London1996.
279. Chew EY, Klein ML, Ferris FL, et al. Association of elevated serum lipid levels with retinal hard exudate in diabetic retinopathy. Early Treatment Diabetic Retinopathy Study (ETDRS) Report 22. *Archives of ophthalmology* 1996;114:1079-84.
280. de Diabetologia SP. Recomendações Nacionais da SPD para o Tratamento da Hiperglicemia na Diabetes Tipo 2. *Revista Portuguesa de Diabetes* 2015;10:40-8.
281. Henriques J. Retinopatia diabética como doença crónica – pontos chave em governação clínica. *Medico News* 2013;Jul/Ag:71-2.
282. Henriques J. Nota do editor - O sistema de financiamento da saúde – uma visão micro a partir do terreno da prática clínica (parte I). *Oftalmologia* 2011;35:VII-VIII.

# Algoritmo de tratamento da RD e RDP

João Nascimento, Paulo Rosa, João Coelho, André Ferreira, Rufino Silva, Bernardete Pessoa e José Henriques

## 1. SEM LESÕES DE RETINOPATIA DIABÉTICA

### Controlo oftalmológico anual

Em casos de diagnóstico de DM2 recente sem sinais de RD, bom controlo metabólico, sem HTA ou dislipidemia e se em 2 ou 3 rastreios não houver evidência de RD, de acordo com critério clínico (com fundoscopia sob-dilatação, retinografia ou imagem multicolor e, se possível, OCTA macular – ver parte 1) pode fazer-se o controlo bianual sem risco para o doente.<sup>1-4</sup>

### Exceções:

**Diabetes tipo 1** – o primeiro controlo será feito após a puberdade ou depois de passados 5 anos do diagnóstico de diabetes. A partir do início da puberdade, controlo anual obrigatório dado o alto risco de complicações e carácter agressivo das mesmas.

**Gravidez** – A primeira observação deverá ser efetuada antes da conceção ou o mais tardar, durante o primeiro trimestre, sendo as reavaliações programadas no intervalo entre os 3-6 meses se não for detetada RD (ou esta for ligeira) ou entre os 1-3 meses se for detetada RDNP moderada. Estádios mais graves serão orientados de acordo com o nível seguinte de cuidados. Em situações de diagnóstico de diabetes gestacional a avaliação oftalmológica deverá ser imediata e se não existir RD, o controlo oftalmológico deverá ser programado para os 6 meses após o parto.

## 2. RETINOPATIA NÃO PROLIFERATIVA LIGEIRA OU MODERADA SEM EDEMA MACULAR

Controlo oftalmológico anual (ligeira) ou semestral (moderada)

\*Se edema macular: Ver Parte 3

*Diabético* mais à frente Edema Macular Focal ou Multifocal).

## 3. RETINOPATIA DIABÉTICA NÃO PROLIFERATIVA GRAVE SEM EDEMA MACULAR

### Controlo oftalmológico a cada 2-4 meses.

Os períodos mais curtos nos diabéticos tipo 1, insistindo na necessidade de otimizar o controlo metabólico - mais de metade dos pacientes (50,2%) desenvolverão RD proliferativa em menos de 1 ano e cerca de 1/3 destes (14,6%) terão RDP de alto risco ao fim desse período.

A RDNP grave e RDP de não alto risco poderão ser discutidas em conjunto porque os dados do ETDRS mostram que elas têm curso clínico semelhante e as recomendações para o tratamento são semelhantes.<sup>5</sup>

Apesar dos estudos ETDRS, não recomendarem formalmente a fotocoagulação panretiniana nestes doentes,<sup>5</sup> este procedimento ou o TRP (*targeted retinal photocoagulation*) com laser de tipo PASCAL e envolvendo as áreas de isquemia periférica (ver mais à frente) ou o laser micropulsado (com 10% a 15% *duty cycle* - PRP não ablativa - utilizando potências 2 a 2,5x maiores do que a usada para tratar a área macular, conforme seja utilizado entre arcadas e linha das vorticosas – zona 2 ou anterior à linha das vorticosas – zona 3) deverá ser uma opção para estes doentes, em especial nos seguintes casos:

- Doentes que não vão cumprir com o esquema de seguimento (lembramos que o controlo deve ser realizado pelo menos de 4 em 4 meses)
- Mau controlo metabólico da diabetes
- Ter realizado previamente cirurgia de catarata
- Ter catarata parcial que vai impedir futura fototerapia laser
- Cirurgia de catarata planeada
- Gravidez
- Olho adelfo com RD proliferativa
- Hipertensos graves
- Nefropatia
- Diabetes tipo 1 no jovem – por ter um desenvolvimento muito agressivo e rápido
- Olho com comprimento axial pequeno

No caso de uma **RDNP muito grave** 75% dos doentes vão desenvolver uma RD Proliferativa ao fim de um ano e, no mesmo período 45% irão desenvolver RDP com critérios de alto risco,<sup>5</sup> pelo que se aconselha uma panfotocoagulação (em 4 ou 5 sessões, cada uma de 400-500 impactos de 500 µm de diâmetro na retina), com intervalos médios de 3 semanas entre cada sessão. Em alternativa poderá ser ponderada a realização numa só sessão. O risco de desenvolver/agravar um edema macular, poderá ser atenuado se não se ultrapassarem os 800 impactos de 500 µm ou se se realizar laser PRP de tipo PASCAL. O laser PASCAL permite realizar o tratamento com menos lesão retiniana e menor risco de edema macular (“*one single session PRP*”)<sup>6</sup>.

Na presença de um edema macular associado deverá-se proceder de acordo com o que se descreve à frente.

O doente deverá ser controlado aproximadamente 2-4 meses após terminar o esquema de fotocoagulação panretiniana (PRP) e, se a RD se encontrar inativa e estável, passar a ser reavaliado a cada 6 meses.

### Targeted Retinal Photocoagulation (TRP)

Os novos sistemas de campo ultra-amplio, nomeadamente a Angiografia de campo ultra-amplio, têm permitido

identificar melhor as áreas de isquemia periférica, localizadas a um ou mais quadrantes. Por outro lado, os novos sistemas de aplicação do laser com padrões definidos previamente escolhidos e com tempos de ação laser da ordem dos milissegundos, têm permitido realizar fotocoagulação mais suave sem lesão tão marcada da retina e com diminuição dos efeitos inflamatórios. Estes laser de tipo PASCAL<sup>7</sup> permitem assim realizar fotocoagulação suave nas áreas de isquemia com um efeito de produção de mediadores químicos (mais do que procurar fazer ablação dos foto-receptores ou criação de pontes de oxigénio). Assim é possível atuar de forma mais precoce na RDNP grave ainda antes de haver verdadeiramente neovascularização retiniana. Este método é denominado TRP (*targeted retinal photocoagulation*) e poderá ser usado muito mais cedo na evolução da RDNP.<sup>8-10</sup>

## 4. RETINOPATIA DIABÉTICA PROLIFERATIVA MAS SEM EDEMA MACULAR

**Controlo oftalmológico 2-3 meses na RDP ativa e a cada 6-12 meses na RDP inativa e sem EMD**

Na RDP deve ser realizada, logo que possível, a fotocoagulação laser panretiniana (PRP), sendo esta ainda mais urgente, nos casos de RDP com critérios de alto risco, devido à possibilidade de perda acentuada de visão por hemorragia vítrea, sendo, neste caso, recomendável terminá-la em um a dois meses, em sessões espaçadas de uma a duas semanas, de 300 a 500 impactos de 300 a 500 µm na retina ou equivalente, de acordo com a lente de tratamento laser em uso.

Este tipo de tratamento deve ser realizado de acordo com o protocolo utilizado no estudo ETDRS.

Sempre que possível deve-se iniciar o tratamento pelos quadrantes inferiores, para que nos casos em que ocorra hemorragia vítrea, estes quadrantes, de mais difícil visualização após um hemovítreo, já se encontrem fotocoagulados.

O controlo oftalmológico, após a realização da fotocoagulação panretiniana, deve ser efetuado, preferencialmente, ao fim de 2-3 meses, devendo ser encurtado este período nos casos mais graves.



## 5. TERAPIA INTRAVÍTREA PARA O TRATAMENTO DA RETINOPATIA DIABÉTICA

Embora haja evidências de que a terapia anti-VEGF pode reduzir eficazmente a progressão da RD e melhorar a perfusão retiniana, não é, contudo, capaz de travar este processo de modo definitivo.<sup>11,12</sup>

Relativamente ao efeito da corticoterapia intravítrea com corticóides, recentemente, Toto *et al*, através do WF OCTA 15 × 9 mm, mostrou que o implante de dexametasona (Ozurdex<sup>®</sup>) também induz um efeito de redução das áreas isquémicas no 1º mês após injeção, com perda gradual deste efeito ao 2º e 4º mês, no entanto ainda assim superior do estado pré-injeção.<sup>12</sup> Esta observação está em conformidade com um estudo piloto de Querques *et al*, o qual mostrou, que o tratamento do EMD com implante de dexametasona (Ozurdex<sup>®</sup>) induziu não só melhoria do estado da barreira hemato-retiniana como do índice isquémico, medido através do grau de isquemia periférica no UWF-FA, em todos os doentes avaliados.<sup>13</sup>

Em linha com estes achados, também o implante de acetato de bupivacaína (Iluvien<sup>®</sup>) revelou eficácia na redução da progressão da RD e desenvolvimento de RDP.<sup>14</sup>

Existem evidências de que a terapia anti-VEGF tem um efeito maior na indução da regressão da RD nos doentes em maior risco de progressão para RDP (com estadio DRSS entre 47-53).<sup>15,16</sup>

A terapia anti-VEGF é também não-inferior ou mesmo superior à PRP na regressão da neovascularização retiniana, com menor incidência de EMD e perda de campo visual.<sup>17-19</sup> Contudo, segundo o protocolo S, no tratamento da RDP a diferença relativamente à redução na perda de campo visual, com injeções intra-vítreas de ranibizumab versus PRP, verificada nos 2 primeiros anos, reduz-se significativamente entre o 2º e o 5º ano de seguimento.<sup>17,19</sup>

Deste modo, apesar de mais ser agressiva a terapêutica com PRP permite uma maior estabilidade e previsibilidade a longo prazo, com remissões definitivas da RDP e não induz, na maioria dos casos, limitação incapacitante do campo visual, nomeadamente para a condução de veículos ligeiros.

A interferência da perda de campo visual na condução de veículos ligeiros (a legislação requer uma extensão de campo visual pelo menos 120º no plano horizontal, 50º para a esquerda, e para a direita, 20º superior e inferiormente e ausência de defeitos dentro de um raio de 20º do eixo central) e na sensibilidade ao contraste está mais associada a casos de padrões de LASER mais confluentes, quando

associação de cirurgia vítreo-retiniana e necessidade de crioterapia periférica, ou seja, em situações de doença mais avançada.<sup>20</sup>

A segurança, eficácia e estabilidade conferida pelo tratamento com PRP é particularmente importante pelo facto da terapêutica intra-vítrea com anti-VEGF estar associada a uma grande sobrecarga de tratamentos, frequência de visitas para seguimento e tratamento, necessidade de tratamento crónico, além de elevados custos sociais e económicos, fatores acrescidos das dificuldades da população diabética ter também múltiplas co-morbilidades para gerir e encontrarem-se em idade ativa numa percentagem elevada de casos.<sup>21-23</sup>

Neste contexto, a abordagem combinada de PRP e anti-VEGF parece ser a mais indicada, provando ser mais eficaz e mesmo superior à terapêutica isolada com PRP.<sup>24</sup>

Nos doentes com EMD associado haverá indicação para terapêutica com anti-VEGF devendo ser avaliada a necessidade de associar a realização de laser PRP.

### Em caso de difícil controlo da RDP

Os doentes já com panfotocoagulação, nos quais não se verificou uma regressão completa dos neovasos, ou que apresentem novas áreas de neovascularização na retina, no disco ou no segmento anterior (íris), ou ainda com novas hemorragias vítreas, têm indicação para a **realização de reforço do laser, em padrão “fill in” (confluência) podendo ir até aos 4 ou 5000 spots na periferia distante e extrema periferia.**

Se com esta estratégia o quadro continua a progredir, propomos o uso de anti-VEGF intravítreos. Se ainda assim a situação não se estabiliza ou se ainda se observam zonas de risco, deve-se proceder a cirurgia vítreo-retiniana (CVR).

É importante referir que os neovasos retinianos podem desaparecer em 6-8 semanas após terapêutica com PRP. Contudo, por vezes, podem persistir por períodos mais longos e em alguns casos o *leakage* detetado na AF pode ser decorrente de *leakage* por vasodilatação e perda de integridade vascular.<sup>25</sup>

De acordo com o protocolo AB, apesar do *outcome* visual a 2 anos ser equivalente quando comparado o tratamento com 2 mg aflibercept intravítreo e vitrectomia associada a PRP em olhos com hemovítreo e RDP, foi mais rápida a recuperação visual, com menor probabilidade de ressangramento e mais expressiva a resolução da neovascularização no grupo que realizou vitrectomia. Contudo, no grupo de aflibercept a incidência de EMD foi menor, além de ter sido evitada a necessidade de vitrectomia em 2/3 dos doentes.<sup>26</sup>

## 6. RETINOPATIA DIABÉTICA PROLIFERATIVA AVANÇADA

### → RDP avançada<sup>27,28</sup>

Na proliferação fibrovascular da papila e nos quadrantes nasais, se existirem sinais de progressão e actividade, mesmo que ainda não afete a visão central, poderá ser ponderada uma vitrectomia precoce. A presença concomitante de edema macular, merece uma atenção especial, ponderando-se a associação de agentes intravítreos moduladores da resposta inflamatória e ou exsudativa (anti-VEGF / corticóides).<sup>(III)</sup>

Na tração macular ativa a vitrectomia precoce é mandatória.

### Vitrectomia associada a terapêutica pré- via com anti-VEGF<sup>29</sup>

Se existir uma RDP ativa com grandes áreas de aderências vítreo-retinianas e/ou membranas fibrovasculares com muito componente vascular, aconselha-se o recurso a coadjuvantes anti-VEGF seguidos de vitrectomia.

A utilização de anti-VEGF como coadjuvante nestas situações deve ser, no entanto, muito prudente, devido ao elevado risco de descolamento tracional da retina, que poderá ocorrer de forma muito rápida, pelo que se sugere a realização de observações diárias e proceder à cirurgia atempadamente.<sup>30,(III)</sup>

### Rubeose da íris

Se já existir rubeose da íris deve realizar-se uma fotocoagulação panretiniana extensa, que inclua a extrema periferia, eventualmente associada à terapêutica anti-VEGF e sempre seguida de fototerapia laser como factor de estabilização a longo prazo. A fotocoagulação da extrema periferia em algumas circunstâncias e quando a transparência dos meios o permita pode ter que ser completada recorrendo ao laser com oftalmoscopia indireta com indentação, devendo estar presente o conceito de ablação retiniana da extrema periferia (até à *pars plana*), ou mesmo fazendo a crioterapia retiniana com controlo por oftalmoscopia indireta, a qual é possível com meios menos transparentes nestas circunstâncias a utilização de modulador anti-VEGF tem tido resultados particularmente promissores.<sup>(III)</sup>

### Se não existir transparência de meios

A existência de alteração da transparência dos meios que altere a correta avaliação da gravidade do quadro clínico retiniano é indicação para realização de ecografia ocular. A história clínica, a avaliação do olho adelfo e o resultado deste exame permitirão avaliar de forma indireta o grau de proliferação vítreo-retiniana, o grau de risco cirúrgico e o grau de brevidade necessário à implementação das medidas terapêuticas adequadas.

Abaixo dos 65 anos, a **catarata** é mais prevalente em diabéticos do que na população não diabética da mesma idade, e se for compatível com visão aceitável e possibilitar a fotocoagulação, deverá ser objeto de atitude conservadora.

Se a catarata não permitir o seguimento, tratamento e controlo eficaz da retinopatia já existente, deverá efetuar-se uma facoemulsificação com colocação de lente intraocular de câmara posterior (LIO CP). Por princípio, a cirurgia de catarata deverá ser, sempre que possível, realizada com uma mácula “seca” (sem edema). A presença concomitante de edema macular merece uma atenção especial, aconselhando-se a associação de agentes intravítreos moduladores da resposta inflamatória e ou exsudativa (corticóides /anti-VEGF) pré, per ou pós-operatórios. Poder-se-á ainda ponderar terapêutica moduladora anti-inflamatória subtenoniana de corticóides (acetato de triamcinolona) 2-4 semanas antes da cirurgia ou no per-operatório.<sup>(III)</sup>

Para isso ter sempre presente que a cirurgia da catarata deverá ser antecedida de uma avaliação rigorosa da RD e caso exista edema macular deverá ser realizado tratamento prévio e rigoroso acompanhamento do pós-operatório. Caso contrário, poderá surgir um agravamento do Edema Macular existente e de difícil controlo no pós-operatório.<sup>(III)</sup>

Existindo **hemovítreo associado a Descolamento Posterior do Vítreo**, que não se absorva espontaneamente em algumas semanas, aconselha-se vitrectomia precoce (ou mesmo vitrectomia muito precoce, de acordo com critério clínico), preferencialmente cirurgia de pequena incisão (25G, 23G ou 27G).

Nos doentes fâquicos, sem opacificação do cristalino, o inevitável desenvolvimento da catarata pós operatória no curto médio prazo, deverá fazer o cirurgião ponderar a necessidade de realizar a vitrectomia combinada com facoemulsificação e com colocação de LIO CP.<sup>(III)</sup> A terapêutica complementar com endolaser deverá ser a regra podendo o reforço do laser ser realizado no pós-operatório de acordo com a necessidade de cada doente.

Existindo **hemovítreo** sem Descolamento Posterior do Vítreo, a vitrectomia está indicada precocemente, dando particular atenção às aderências vitreoretinianas que naturalmente vão dificultar a cirurgia. Nos doentes fâquicos sem opacificação do cristalino, o desenvolvimento da catarata no pós-operatório deverá fazer o cirurgião ponderar a necessidade de realizar cirurgia combinada de facoemulsificação com colocação de LIO CP. Durante a vitrectomia uma criteriosa e cuidada endodiatermia (sonda de diatermia) ou endofototerapia laser (sonda laser) deve ser realizada sobre todos os pontos de hemorragia activa durante a cirurgia. A terapêutica complementar com endolaser deverá ser a regra podendo o reforço do laser ser realizado no pós-operatório de acordo com a necessidade de cada doente.<sup>(III)</sup>

À luz dos conhecimentos actuais a associação prévia de anti-VEGF poderá ser ponderada no sentido de diminuir o risco de hemorragia intra e pós-operatória. A sua utilização deverá ser criteriosa realçando-se a necessidade de respeitar um curto intervalo de tempo entre a injeção de anti-VEGF e a vitrectomia (1-7 dias) para evitar a retração fibrovascular, o descolamento da mácula, rasgaduras e descolamento de retina.<sup>(III)</sup> O “*shift* fibrótico” dos Anti-VEGF na retinopatia diabética proliferativa é predominante a partir do 3º- 4º dia pós injeção; antes predomina um efeito de vasoconstrição e anti exsudativo.<sup>31</sup> Na mesma linha e também contribuindo de forma menos rápida e menos intensa para o “*shift* fibrótico”, o laser, que à semelhança dos anti-VEGF, deve ser realizado antes da cirurgia, sempre que a transparência de meios assim o permita. O laser prévio, deverá ser realizado em padrão PRP, iniciado logo que haja diagnóstico, com intervalos semanais, fracionado e realizado à lâmpada de fenda.

O laser PRP permite tornar a cirurgia mais segura e rápida, reduzindo a neovascularização das membranas fibrovasculares, a hemorragia intraoperatória e a formação de buracos e descolamento de retina. A seguir à vitrectomia é essencial avaliar a necessidade de reforço do laser PRP.

A **hemo-suspensão pós operatória** é cada vez menos frequente com os procedimentos cirúrgicos sugeridos mas, se acontece no pós operatório imediato, tem a sua etiologia a partir do tecido fibrovascular residual dissechado durante a vitrectomia ou corresponde a dispersão de sangue residual ou hemorragia a partir de traumatismo do corpo ciliar nas manobras finais da vitrectomia. É aconselhado esperar 2 a 3 semanas e controlar a densidade da hemossuspensão ao biomicroscópio, pela informação do doente relativamente à acuidade visual e por ecografia. Se ao fim de 4-6 semanas não surgir melhoria é aconselhado realizar uma vitrectomia para restabelecer

a visão e extrair os elementos do sangue que podem estimular a re proliferação, identificar e remover a causa da hemossuspensão, reavaliando o estado da proliferação fibrovascular, e reforçar o endolaser se necessário. Nestas situações impõe-se uma revisão de toda a retina com particular atenção para a sua periferia e cicatrizes das esclerotomias sob indentação.

As **hemorragias tardias** ocorrem, como alguns estudos referem, em 13% a 50% dos casos. Trata-se de proliferação de tecido fibrovascular das esclerotomias com origem no corpo ciliar ou a proliferação fibrovascular anterior com origem na retina periférica e extensão através da hialoideia anterior para a cápsula posterior do cristalino presente, por vezes com descolamento tracional da retina anterior e corpo ciliar, associado a hipotonia daí resultante. Trata-se de uma situação de extrema gravidade e de prognóstico funcional pobre. Está normalmente associado a jovens com DM1, isquemia retiniana severa, descolamento de retina tracional, regmatógeno ou misto, RDP não tratada ou respondendo mal à PRP, RDP com proliferação fibrovascular extensa, rubeose da íris pós-operatória, cirurgias múltiplas, etc.

É uma situação mais frequente em doentes fâquicos onde foi poupado o cristalino, com o consequente difícil acesso à periferia retiniana onde ficou vítreo periférico residual associado a deficiente fotocoagulação na extrema periferia. Do ponto de vista fisiopatológico, por um lado existe um estímulo potencial à neovascularização por aumento da concentração de VEGF ao nível da retina periférica e do corpo ciliar aprisionado no vítreo residual periférico e, por outro lado, existe uma redução da oxigenação retiniana pelo aumento da dificuldade à difusão de oxigénio a partir do corpo ciliar ainda envolto em vítreo. Acresce ainda o facto da retina periférica não ter sido fotocoagulada e por isso a coroideia periférica não oxigena a retina interna a este nível, por falta de “pontes de oxigénio” que as cicatrizes de fotocoagulação provocam.<sup>15 (III) (II)</sup> A experiência mais recente de associar vitrectomia extensa à periferia, combinada com faco e endolaser sob indentação nos pacientes de maior risco, tem sido muito eficaz na prevenção desta temível complicação reduzindo-a a percentagens marginais.<sup>(III)</sup>

Se a RDP apresenta **descolamento de retina tracional ou ameaça de descolamento macular** está indicada a vitrectomia para eliminar as trações e permitir que a retina aplique. É normalmente uma cirurgia demorada e de grande perícia sendo necessário recorrer a variados procedimentos cirúrgicos: vitrectomia com indentação periférica, proceder a segmentação e delaminação, (o recurso ao *peeling* deve ser evitado pelo elevado risco de rasgaduras iatrogénicas) endodiatermia, endolaser, tamponamento com ar, gás ou óleo de silicone. De referir

que nos doentes fâquicos, dado o grau de evolução da doença e da ameaça para a mácula, recomenda-se a realização de facoemulsificação com colocação de LIO CP em procedimento combinado ou prévio à vitrectomia. A extração do cristalino facilita as manobras de acesso à patologia vítreo-retiniana da extrema periferia assim como a realização da sua fotocoagulação, necessárias à prevenção da temível **proliferação fibrovascular anterior** assim como ao controlo e estabilização da situação clínica.

Deve prevalecer o conceito da preservação da função visual salvando a estrutura fundamental da visão - a retina - mesmo que seja necessário o sacrifício do cristalino e da acomodação. Contudo, o cirurgião terá sempre a última palavra em função da sua experiência.<sup>(III)</sup>

A eventual associação prévia de anti-VEGF está associada a uma redução dos tempos cirúrgicos, menor hemorragia intra e pós-operatória e maior facilidade em delaminar, contudo deverá ser criteriosamente ponderada nesta situação e realizada preferencialmente 1-3 dias antes da vitrectomia, uma vez que a sua utilização poderá favorecer a retração fibrovascular, agravar o descolamento macular, favorecer aparecimento de rasgaduras e o descolamento de retina misto.<sup>(III)</sup>

Não só a redução de tempo entre a injeção de anti-VEGF e a vitrectomia, mas também uma dose mais baixa de anti-VEGF e a PRP pré-vitrectomia, diminuem o risco de agravamento do DR tracional.<sup>32,33</sup>

Quando existe um **Descolamento de Retina Regmatógeno (ou misto)**, a cirurgia vítreo-retiniana deve ser urgente, dado o elevado risco de progredir para proliferação vítreoretiniana extensa e o grau de complexidade desta cirurgia aumentar. A libertação criteriosa de toda a proliferação, membranas e epicentros residuais por delaminação impõe-se nesta situação clínica. O recurso às técnicas bimanuais oferece os melhores resultados.<sup>(III)</sup>

Deve proceder-se à retinopexia laser em todos os buracos ou rasgaduras, exceto se de localização macular, papilomacular ou peripapilar. O recurso à depressão escleral pode ser ponderado, para suportar as rasgaduras periféricas e da média periferia nas quais a disseção e delaminação não sejam consideradas como eficazes.<sup>(III)</sup>

Perante a existência de **RDP e glaucoma neovascular associado**, sugere-se o uso de anti-VEGF, seguido (ou antecedido) de fotocoagulação o mais extensa possível, para estabilizar a longo prazo o efeito obtido. Na endofotocoagulação da extrema periferia deve estar presente o conceito de ablação retiniana da extrema periferia (até à *pars plana*); nestas circunstâncias a utilização de modulador anti-VEGF per-operatório parece estar particularmente indicado.<sup>(III)</sup>

Se mesmo assim não for suficiente para o controlo

da PIO (associar terapêutica médica desde o início: atropina, dexametasona ou outro corticóide potente e hipotensor beta bloqueante), optar por ciclotocoagulação, ciclocrioterapia (possível, mas menos controlável) ou cirurgia filtrante.<sup>(III)</sup>

## REFERÊNCIAS

1. American Diabetes A. Standards of medical care in diabetes-2015 abridged for primary care providers. Clin Diabetes 2015;33:97-111.
2. Thompson IA, Durrani AK, Patel S. Optical coherence tomography angiography characteristics in diabetic patients without clinical diabetic retinopathy. Eye (Lond) 2019;33:648-52.
3. Dimitrova G, Chihara E, Takahashi H, Amano H, Okazaki K. Quantitative Retinal Optical Coherence Tomography Angiography in Patients With Diabetes Without Diabetic Retinopathy. Investigative ophthalmology & visual science 2017;58:190-6.
4. de Carlo TE, Chin AT, Bonini Filho MA, et al. Detection of Microvascular Changes in Eyes of Patients with Diabetes but Not Clinical Diabetic Retinopathy Using Optical Coherence Tomography Angiography. Retina 2015;35:2364-70.
5. Flaxel CJ, Adelman RA, Bailey ST, et al. Diabetic Retinopathy Preferred Practice Pattern(R). Ophthalmology 2020;127:P66-P145.
6. Muqit MMK. Single-Session vs Multiple-Session Pattern Scanning Laser Panretinal Photocoagulation in Proliferative Diabetic Retinopathy. Archives of Ophthalmology 2010;128:525.
7. Blumenkranz MS, Yellachich D, Andersen DE, et al. Semiautomated patterned scanning laser for retinal photocoagulation. Retina 2006;26:370-6.
8. Jain A, Blumenkranz MS, Paulus Y, et al. Effect of pulse duration on size and character of the lesion in retinal photocoagulation. Arch Ophthalmol 2008;126:78-85.
9. Reddy S, Hu A, Schwartz SD. Ultra Wide Field Fluorescein Angiography Guided Targeted Retinal Photocoagulation (TRP). Semin Ophthalmol 2009;24:9-14.
10. Muqit MMK, Marcellino GR, Henson DB, et al. Optos-guided pattern scan laser (Pascal)-targeted retinal photocoagulation in proliferative diabetic retinopathy. Acta ophthalmologica 2013;91:251-8.
11. Sorour OA, Sabrosa AS, Yasin Alibhai A, et al. Optical coherence tomography angiography analysis of macular vessel density before and after anti-VEGF therapy in eyes with diabetic retinopathy. Int Ophthalmol 2019;39:2361-71.
12. Toto L, D'Aloisio R, Chiarelli AM, et al. A Custom-Made Semiautomatic Analysis of Retinal Nonperfusion Areas After Dexamethasone for Diabetic Macular Edema. Transl Vis Sci Technol 2020;9:13.
13. Querques L, Parravano M, Sacconi R, Rabiolo A, Bandello F, Querques G. Ischemic index changes in diabetic retinopathy after intravitreal dexamethasone implant using ultra-widefield fluorescein angiography: a pilot study. Acta Diabetol 2017;54:769-73.
14. Wykoff CC, Chakravarthy U, Campochiaro PA, Bailey C,



- Green K, Cunha-Vaz J. Long-term Effects of Intravitreal 0.19 mg Fluocinolone Acetonide Implant on Progression and Regression of Diabetic Retinopathy. *Ophthalmology* 2017;124:440-9.
15. Wykoff CC, Eichenbaum DA, Roth DB, Hill L, Fung AE, Haskova Z. Ranibizumab Induces Regression of Diabetic Retinopathy in Most Patients at High Risk of Progression to Proliferative Diabetic Retinopathy. *Ophthalmol Retina* 2018;2:997-1009.
16. Brown DM, Wykoff CC, Boyer D, et al. Evaluation of Intravitreal Aflibercept for the Treatment of Severe Nonproliferative Diabetic Retinopathy: Results From the PANO-RAMA Randomized Clinical Trial. *JAMA Ophthalmol* 2021;139:946-55.
17. Gross JG, Glassman AR, Jampol LM, et al. Panretinal Photocoagulation vs Intravitreal Ranibizumab for Proliferative Diabetic Retinopathy: A Randomized Clinical Trial. *Jama* 2015;314:2137-46.
18. Sivaprasad S, Prevost AT, Vasconcelos JC, et al. Clinical efficacy of intravitreal aflibercept versus panretinal photocoagulation for best corrected visual acuity in patients with proliferative diabetic retinopathy at 52 weeks (CLARITY): a multicentre, single-blinded, randomised, controlled, phase 2b, non-inferiority trial. *Lancet* 2017;389:2193-203.
19. Gross JG, Glassman AR, Liu D, et al. Five-Year Outcomes of Panretinal Photocoagulation vs Intravitreal Ranibizumab for Proliferative Diabetic Retinopathy: A Randomized Clinical Trial. *JAMA Ophthalmol* 2018;136:1138-48.
20. Baptista PM, Marta AA, Heitor J, et al. Long-Term Visual Function Effects of Pan-Retinal Photocoagulation in Diabetic Retinopathy and Its Impact in Real Life. *Diabetes Metab Syndr Obes* 2021;14:1281-93.
21. Weiss M, Sim DA, Herold T, et al. Compliance and Adherence of Patients with Diabetic Macular Edema to Intravitreal Anti-Vascular Endothelial Growth Factor Therapy in Daily Practice. *Retina* 2018;38:2293-300.
22. Cramer JA, Benedict A, Muszbek N, Keskinaslan A, Khan ZM. The significance of compliance and persistence in the treatment of diabetes, hypertension and dyslipidaemia: a review. *Int J Clin Pract* 2008;62:76-87.
23. Ehlken C, Helms M, Bohringer D, Agostini HT, Stahl A. Association of treatment adherence with real-life VA outcomes in AMD, DME, and BRVO patients. *Clin Ophthalmol* 2018;12:13-20.
24. Figueira J, Fletcher E, Massin P, et al. Ranibizumab Plus Panretinal Photocoagulation versus Panretinal Photocoagulation Alone for High-Risk Proliferative Diabetic Retinopathy (PROTEUS Study). *Ophthalmology* 2018;125:691-700.
25. Krill AE, Archer DB, Newell FW, Chishti MI. Photocoagulation in diabetic retinopathy. *Am J Ophthalmol* 1971;72:299-321.
26. Antoszyk AN, Glassman AR, Beaulieu WT, et al. Effect of Intravitreal Aflibercept vs Vitrectomy With Panretinal Photocoagulation on Visual Acuity in Patients With Vitreous Hemorrhage From Proliferative Diabetic Retinopathy: A Randomized Clinical Trial. *JAMA* 2020;324:2383-95.
27. Preliminary report on effects of photocoagulation therapy. The Diabetic Retinopathy Study Research Group. *Am J Ophthalmol* 1976;81:383-96.
28. Gunduz K, Bakri SJ. Management of proliferative diabetic retinopathy. *Compr Ophthalmol Update* 2007;8:245-56.
29. Avery RL, Pearlman J, Pieramici DJ, et al. Intravitreal bevacizumab (Avastin) in the treatment of proliferative diabetic retinopathy. *Ophthalmology* 2006;113:1695 e1-15.
30. Hamill EB, Ali SF, Weng CY. An Update in the Management of Proliferative Diabetic Retinopathy. *Int Ophthalmol Clin* 2016;56:209-25.
31. Luttrull JK, Musch DC, Spink CA. Subthreshold diode micropulse panretinal photocoagulation for proliferative diabetic retinopathy. *Eye (Lond)* 2008;22:607-12.
32. Arevalo JF, Sanchez JG, Lasave AF, et al. Intravitreal Bevacizumab (Avastin) for Diabetic Retinopathy: The 2010 GLA-DAOF Lecture. *J Ophthalmol* 2011;2011:584238.
33. Castillo Velazquez J, Aleman I, Rush SW, Rush RB. Bevacizumab before Diabetic Vitrectomy: A Clinical Trial Assessing 3 Dosing Amounts. *Ophthalmol Retina* 2018;2:1010-20.

# Algoritmo de Tratamento do Edema Macular Diabético

Bernardete Pessoa, João Figueira, João Coelho, Diogo Rodrigues, João Ramalhão, Rufino Silva, Ângela Carneiro, José Henriques

## FLUXOGRAMA DO TRATAMENTO DO EMD

(PROPOSTA DO GER-GRUPO DE ESTUDOS DE RETINA DE PORTUGAL)

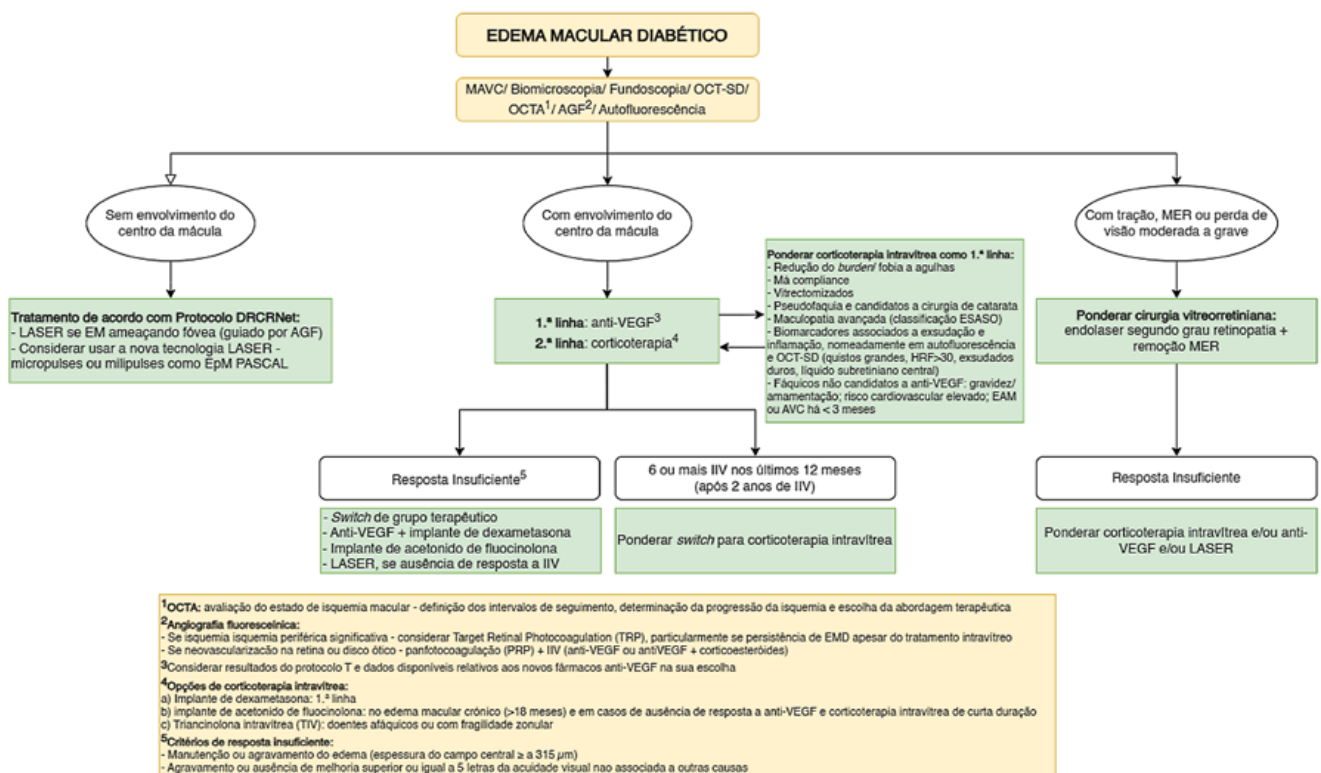
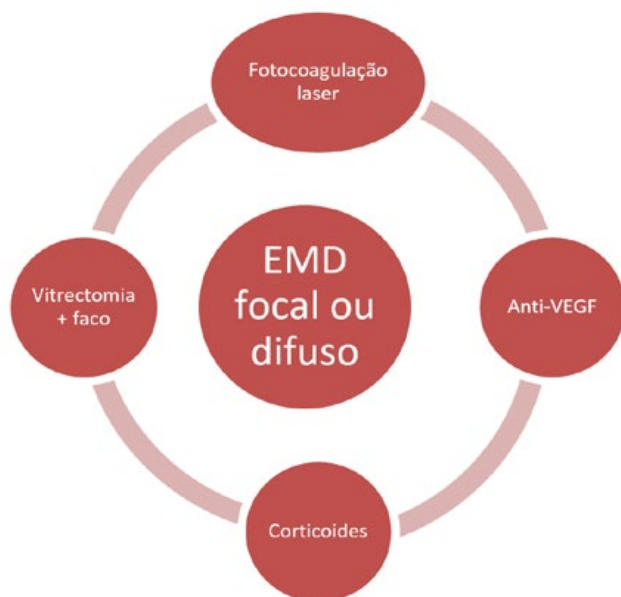


Figura III-1 | Fluxograma de tratamento do EMD

# 1. INTRODUÇÃO

Estão atualmente disponíveis para o tratamento do Edema Macular Diabético (EMD) focal ou difuso, a fototerapia laser (fotocoagulação laser convencional ou os novos lasers milipulsados e micropulsados), as injeções intravítreas de anti-VEGF, injeções e implantes de liberação lenta de corticosteroides, e ainda a cirurgia (vitrectomia/facovitrectomia) (Figura 1).



**Figura 1 |** Possibilidades terapêuticas do EMD focal ou difuso envolvendo a fóvea

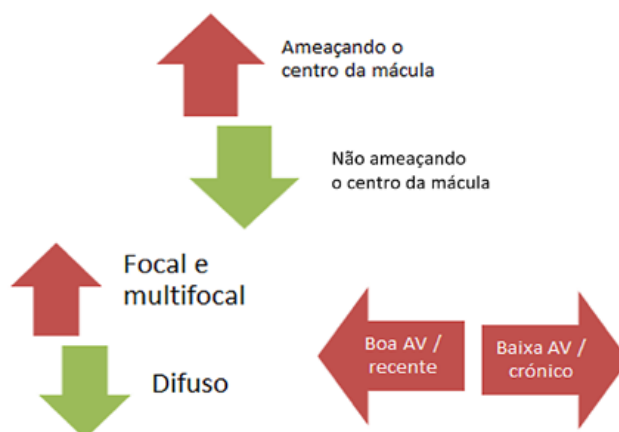
O **estadiamento do EMD** é um passo importante no planeamento da abordagem terapêutica: fototerapia laser / anti-VEGF / corticosteroides / vitrectomia, em monoterapia ou em combinação terapêutica. (Figura 2).

Este estadiamento pode ser classificado em:

- A. EMD que não ameaça o centro da mácula: focal ou multifocal
- B. EMD que ameaça o centro da mácula
  - 1) focal ou multifocal
  - 2) difuso
  - 3) isquémico
- C. EMD com tração ou membrana epirretiniana

A distinção principal, com efeitos práticos, em relação à estratégia da utilização em primeira linha do laser ou do anti-VEGF/corticóide, é a existência de EMD focal ou multifocal *versus* EMD difuso. (Figuras 2 e 3)

A **acuidade visual (AV)** é um parâmetro que nos permite uma avaliação/estadiamento e uma apreciação prognóstico-funcional. Uma boa AV está normalmente



**Figura 2 |** Estadiamento e classificação do EMD com base na ameaça do centro da mácula, a sua morfologia/ localização e a Acuidade Visual boa ou baixa, relacionada com a duração da doença.

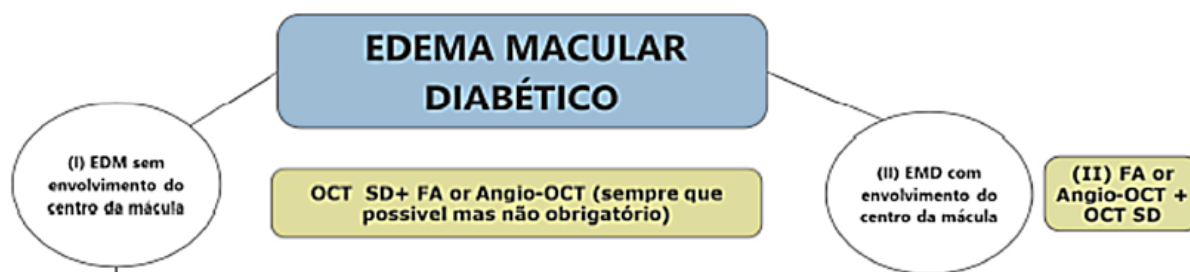
relacionada com precocidade (menor tempo de evolução) da doença e edema focal ou multifocal que não comprometeu ainda a fóvea embora a possa já ameaçar. Tem normalmente um bom prognóstico funcional pois a retina pode recuperar a sua morfoestrutura em camadas. Baixa AV significa, normalmente, atingimento da fóvea, edema difuso, por vezes associado a placas lipoproteicas e relacionado com cronicidade, com alterações mais graves e, porventura, irreversíveis, à medida que a AV baixa. Naturalmente devido às alterações estruturais irreversíveis, a recuperação funcional é habitualmente pobre.

## Drogas anti-VEGF para o EMD

Até à presente data existem 4 fármacos anti-VEGF disponíveis para uso ocular com aprovação para o tratamento do EMD, pela FDA e EMA: o **Ranibizumab**, RBZ (Lucentis®; Genentech, South San Francisco, CA) 0,5 mg<sup>1,2</sup>; o **Aflibercept**, AFL (Eylea®; Regeneron, Tarrytown, NY) 2 mg; e mais recentemente, o Brolucizumab (Beovu®, Novartis, Basel, Switzerland, com aprovação pela EMA em 28-3-2022 e pela FDA em 8/6/2022)<sup>3</sup> e o anticorpo biespecífico **Faricimab** (Vabismo®, Roche, Genentech).<sup>4</sup>

Os anti-VEGF referidos inibem todas as isoformas de VEGF-A. o AFL e o faricimab inibem também o PLGF (*placental growth factor*) e o angiopoietin-2 (Ang-2), respetivamente.

O Bevacizumab, BEV (Avastin®; Genentech, South San Francisco, CA), 1,25 mg, aprovado para o tratamento de certos tipos de neoplasia, embora *off-label* para tratamento do EMD, pelo seu baixo custo, aceitável eficácia e relativa segurança, tornou-se amplamente aceite em várias partes do mundo, particularmente nos países em desenvolvimento.<sup>5,6</sup>



**Figura 3 |** EMD – clínica e MCDT permitem a grande distinção com implicações no protocolo terapêutico: sem envolvimento do centro da mácula

Os fármacos anti-VEGF são considerados seguros na maior na maior parte da população com edema macular diabético. No entanto, dado que o tratamento intensivo com anti-VEGF se demonstrou associado a complicações cardiovasculares em doentes com risco cardiovascular aumentado de base e tendo em consideração que doentes com eventos cardiovasculares prévios nos últimos 3 meses, grávidas e mulheres a amamentar não terem sido incluídos nos ensaios clínicos que conduziram à aprovação destas moléculas, estes doentes não são candidatos a tratamento com anti-VEGF.<sup>7</sup>

Passaremos a designar a opção terapêutica por este tipo de fármacos de uma forma genérica (anti-VEGF), exceto quando for necessário fazer a distinção de altas e baixas visões.

O **controlo dos factores de risco sistémico é fundamental**,<sup>8</sup> como referido anteriormente (ver parte I), na presença de Edema Macular Diabético (EMD), bem como na RD em geral.

## CONSIDERAÇÕES PRÉVIAS:

### Edema Macular Diabético que não Atinge o Centro da Mácula

De acordo com vários estudos, com evidência nível A, estudos RIDE, RISE, Protocolo I, Protocolo S, CLARITY e Protocolo W, Panorama a terapia intravítrea com ranibizumab e aflibercept pode levar a melhoria do estadios de RD numa proporção significativa de doentes em doentes com EMD e sem EMD e independentemente do tipo de edema macular. Além disso existe também um menor risco de desenvolvimento de RDP e EMD. Como foi referido anteriormente na parte I, são estadios de severidade de RD (DRSS)<sup>9-15</sup> os que apresentam uma regressão da severidade da RD mais expressiva com a terapêutica anti-VEGF.<sup>16-28</sup>

Os casos em que o edema não atinge o centro da mácula não foram incluídos nos ensaios clínicos com terapêuticas intravítreas, pelo que, com base nos mesmos, não é possível tirar conclusões sobre a sua utilidade nestas situações. No entanto, no estudo ETDRS, os doentes com edema macular clinicamente significativo (EMCS) sem envolvimento da fóvea, beneficiaram do tratamento laser, pelo que **se recomenda esta terapêutica (laser) para os casos de EMD que, embora não envolvendo a área central, a coloquem sob ameaça.**<sup>29</sup>

Consideramos pois, ser aconselhado **iniciar precocemente o tratamento**,<sup>30</sup> por duas ordens de razões. Primeiro porque sabemos que o edema macular, se não tratado, irá evoluir. Segundo, com o uso de terapêutica laser focal longe da área foveal, ou com o uso dos novos lasers “poupadores” da retina, será desaconselhado esperar que se agravem as manifestações do EMD e só depois iniciar o tratamento, laser ou de outro tipo de tratamento.

### Acuidade Visual (AV) como Parâmetro de Decisão para iniciar Tratamento do EMD

**A AV não deverá ser o único indicador para se iniciar a terapêutica do EMD. Como vimos na parte I, o planeamento da terapêutica deverá ter em conta outros parâmetros tais como os dados da avaliação do fundo ocular, do OCT e eventualmente da angiografia.**

Não está bem definida a acuidade visual abaixo da qual deveremos iniciar o tratamento do EMD com anti-VEGF ou corticóides. Os ensaios clínicos com os mais recentes tratamentos intravítreos apenas incluíram olhos com baixa de visão devido ao EMD e o limite superior da acuidade visual varia nos diversos estudos. À exceção do estudo RESTORE (que permitia a inclusão de doentes com uma acuidade visual até 78 letras ETDRS, todos os restantes apenas permitiram acuidades visuais inferiores a 20/32 (75 letras ETDRS).



Assim, a utilização destas novas armas terapêuticas (anti-VEGF e corticóides), nos casos de EMD com acuidades visuais abaixo dos referidos limites (75 letras=20/32=0,63), que correspondem, normalmente a edemas maculares difusos atingindo a fóvea com maior ou menor tempo de evolução e cronicidade, não parece ser motivo de controvérsia.

Para os casos de muito boa acuidade visual, geralmente edema recente e com características focal ou multifocal, envolvendo de forma ligeira a área foveal, é necessário ponderar para cada doente, o risco/benefício destas terapêuticas, existindo alternativas como o laser focal.

Na presença de qualquer baixa da AV, se relacionada com a existência de EMD, o tratamento deverá ser iniciado logo que possível. Como referimos acima, o agravamento da AV é também uma questão de tempo.

### Vantagens na Precocidade do Tratamento do EMD

É preferível instituir a terapêutica de forma precoce permitindo diminuir a necessidade e a frequência dos tratamentos. Com a utilização dos novos lasers, a lesão retiniana macular do laser, se existir, é diminuta.<sup>31-33</sup>

Os estudos RESTORE e o DRCR.net protocolo T demonstraram que os olhos com EMD mais recente tinham maior probabilidade de recuperação da visão.<sup>34-37</sup> O estudo RISE/RIDE demonstrou que um atraso de dois anos no tratamento do EMD com anti-VEGF, nos olhos que durante esse período tinham apenas recebido monoterapia laser, não permitiu uma recuperação da visão no final do estudo, comparativamente aos olhos que tinham iniciado tratamento imediato com injeções intravítreas.<sup>38,39</sup> Na extensão do estudo RESTORE, os olhos do grupo tratado apenas com monoterapia laser durante um ano passaram a ser tratados, nos dois anos seguintes, com ranibizumab e, no final do estudo, chegaram aproximadamente até aos 75% da recuperação que foi conseguida nos olhos tratados com antiangiogénicos desde o início.<sup>40</sup>

Em relação aos corticosteróides, o dispositivo de libertação prolongada de dexametasona, também se mostrou bastante eficaz no tratamento de olhos “naïves” e com EMD recente.<sup>41</sup> Por outro lado, o estudo FAME, com o acetato de fluocinolona, demonstrou ser especialmente eficaz na recuperação visual dos olhos com EMD há mais de 3 anos.<sup>40,42</sup>

Em resumo, embora existam dados que apontem para uma boa recuperação funcional nos casos de EMD mais

prolongado, em especial no estudo FAME com o acetato de fluocinolona, a maioria dos resultados parece indicar que o tratamento mais precoce está associado a uma melhor recuperação visual.

### Exames Imagiológicos como Ajuda na Opção da Estratégia Terapêutica e na Avaliação da Evolução (Ver parte 1)

Como vimos na parte 1 deste documento, a Tomografia de Coerência Ótica (OCT) é uma ferramenta fundamental para a orientação terapêutica do EMD. Este exame não invasivo é indispensável para muitas decisões terapêuticas, assim como para a monitorização da resposta ao tratamento.

Recomendamos angiografia fluoresceínica antes de iniciar o tratamento do EMD e, posteriormente, sempre que necessário para esclarecer potenciais etiologias da perda de visão não associada ao EMD, bem como para avaliar a presença de isquemia macular ou periférica. Num futuro próximo a OCT-A (OCT-angiografia) terá um papel importante na avaliação do EMD.<sup>43</sup>

### Que tipo de laser usar

Há que distinguir claramente que tipo de edema macular diabético temos presente.

No EMD focal e multifocal de instalação recente mesmo que ameaçando o centro da mácula, é legítimo usar o laser focal (protocolo ETDRS-DRCRNet), preferencialmente com parâmetros suaves (milipulsado, Pascal com *End point Management* ou micropulsado).

No EMD difuso comprometendo a fóvea com ou sem placas lipídicas não recomendamos a monoterapia com fotocoagulação convencional em grelha ETDRS DRCRNet2007 (ver tabela 4). Esta apresenta pior recuperação visual em relação à monoterapia anti-VEGF ou aos tratamentos combinados intravítreos de anti-VEGF e de corticosteróides.

A utilização do laser convencional implica a lesão irreversível de uma parte significativa da retina macular. O tratamento combinado com laser subliminar ou milipulsado poderá evitar a componente lesiva do tratamento laser convencional mas, no EMD difuso, só deverá ser usado em segundo tempo, após a terapêutica inicial com anti-VEGF e/ou corticóide.

A

# Tratamento do EMD Focal ou Multifocal Ameaçando ou não o Centro da Mácula

João Nascimento, Paulo Rosa, João Coelho, André Ferreira, Rufino Silva, Bernardete Pessoa e José Henriques

## TRATAMENTO DO EMD FOCAL OU MULTIFOCAL AMEAÇANDO OU NÃO O CENTRO DA MÁCULA

No EMD focal ou multifocal, recomendamos a fotocoagulação laser focal conforme protocolo ETDRS DRCRNet 2007 (ver tabela 4) ou com laser milipulsado a 10 ou 20 ms,<sup>35</sup> perante:

- microaneurismas bem identificados na angiografia, responsáveis pelos pontos de fuga de fluoresceína, normalmente rodeados por coroa de exsudados circinados
- microaneurismas que não sejam em número excessivo
- área a tratar que se situe a mais de 500  $\mu\text{m}$  do centro da fóvea
- ou IRMAs localizados no seio do edema retiniano

A distância de 500  $\mu\text{m}$  é adequada para poupar a zona macular central das lesões do laser convencional.

O laser subliminar (ou milipulsado a 10 ms) poderá ultrapassar a componente lesiva do tratamento laser convencional e permitir aproximar mais do centro da fóvea.

Caso estas condições não se verifiquem, sugerimos o tratamento com fármacos intravítreos tal como preconizado para o EMD difuso, de que falaremos mais adiante.

## TÉCNICA LASER A USAR

Recomendamos a monoterapia com fotocoagulação LASER convencional focal ETDRS- DRCRNet.<sup>44</sup>

O tratamento com laser subliminar ou milipulsado poderá ser utilizado embora os resultados não sejam tão rápidos e obrigue a repetir tratamento. Tem, no entanto a vantagem de não produzir lesão visível com micropulsado,<sup>33,34,45,46</sup> ou End Point Management.<sup>33,47-49</sup> Em nossa opinião, o milipulsado a 10 ms ou 20 ms pode ser uma alternativa intermédia a usar.<sup>47,50</sup>

Tabela 4 |

TÉCNICA E PARÂMETROS: LASER Focal ETDRS modificado DRCRNet 2007 MILIPULSADO 10 A 20 MS PARÂMETROS LASER MICROPULSADO
<p>FOCAL: Técnica ETDRS modificada pelo DRCRNet - Os microaneurismas continuam a ser tratados directamente como no clássico protocolo ETDRS, não necessitando, no entanto, da alteração da sua cor. Os spots também são mais pequenos (50 <math>\mu\text{m}</math>) e as queimaduras laser da retina subjacente, se existirem, devem ser menos intensas, levemente visíveis e de tonalidade levemente acinzentada.<sup>51</sup></p> <p>A duração de spot varia entre 0,05 a 0,1s. Tratar particularmente os locais de edema focal: nos centros dos exsudados circinados e em áreas de IRMAs, não realizar dentro dos 500 <math>\mu\text{m}</math> centrais. Comprimentos de onda de verde a amarelo.</p>
PARÂMETROS LASER COM END POINT MANAGEMENT/MILIPULSADO 10 A 20 MS / MICROPULSADO

Ver secção seguinte: EMD envolvendo o centro da mácula

## B

# Tratamento do EMD Difuso Afetando Centro da Mácula

Bernardete Pessoa, João Figueira, João Coelho, Diogo Rodrigues, João Ramalhão, Rufino Silva, Ângela Carneiro, José Henriques

## TRATAMENTO DO EMD DIFUSO AFETANDO O CENTRO DA MÁCULA

**Para o EMD difuso e central a terapêutica anti-VEGF é globalmente aceit como a terapêutica indicada para a maioria dos olhos.**<sup>10,52-56</sup>

Os 3 primeiros anti-VEGF disponíveis no mercado, RBZ, AFL e BEV viriam a ser comparados, *head-to-head*, através do estudo DRCCR.net Protocolo T para o tratamento do EMD. RBZ foi usado em cerca de 60% (0,3 mg) da dose aprovada pela EMA (0,5 mg) para uso regime terapêutico PRN (*pro-re-nata*). A dose 0,3 mg tem aprovação para tratamento mensal pela FDA, com base no ensaio de fase III RIDE e RISE, onde não se observaram diferenças de eficácia entre as 2 doses em regime mensal.<sup>1,2,6,57-60</sup>

Mesmo usando uma dose potencialmente sub-ótima de RBZ para regime PRN, as diferenças relativamente à redução da espessura foveal central (EFC) e aumento da acuidade visual (efeito superior com AFL) obtidas no primeiro ano em relação ao RBZ e BEV para os doentes com acuidades visuais mais baixas ( $\leq 69$  letras), deixaram de ser significativas para o RBZ, mantendo-se para o BEV no 2º ano.

Em todo o caso, mesmo para boas acuidades visuais ( $>69$  letras) BEV mostrou-se menos eficaz em reduzir o a EFC comparativamente a RBZ e AFL.<sup>60,61</sup>

A lesão anatómica resultante de um edema macular persistente, mesmo numa fase inicial sem tradução na

acuidade visual, antecipa-se responsável por uma redução da acuidade visual pela persistência ou não resolução do edema da retina, o que explica nem sempre existir uma relação direta entre a EFC e a melhor acuidade visual corrigida (MAVC). A sub-análise do DRCCR.net protocol I é disso representativa, a MAVC a longo prazo (3 anos) é significativamente pior nos olhos com EMD crónico persistente em comparação com a dos olhos com edemas de curta duração (melhoria de AV de 7 vs 13 letras).<sup>62,63</sup>

Em conformidade com este achado, numa sub-análise do protocolo T a ocorrência de edema macular persistente crónico foi estatisticamente superior com BEV relativamente a RBZ e a AFL.<sup>60</sup>

1. Pelo descrito, sempre que possível, AFL e RBZ devem ser usados como fármacos de 1ª linha em detrimento de BEV, mesmo em olhos com boa AV. De acordo com uma revisão sistemática da literatura verificou-se existir uma probabilidade 30% maior de ganhar  $\geq 3$  linhas com aflibercept vs. ranibizumab ou bevacizumab.<sup>64</sup>

De acordo com os resultados às 52 semanas dos ensaios de fase III, KITE e KESTREL, o brolucizumab (BRO) mostrou-se não inferior em comparação com aflibercept relativamente ao aumento da MAVC, *outcome* primário, mostrando superioridade na redução da EFC e do líquido sub-retiniano. Globalmente, não houve diferenças entre estes 2 fármacos relativamente aos efeitos adversos oculares e não oculares.<sup>65</sup> Os resultados às 100 semanas mostraram manutenção dos ganhos de acuidades visual e controlo do EMD, com necessidade de um menor número de injeções.<sup>66</sup>

A maior afinidade ao VEGF-A, concentração molar e baixo peso molecular conferem-lhe uma melhor

penetração retiniana e duração de ação em comparação aos anti-VEGF anteriores, com potencial benefício na redução do *burden* no tratamento do EMD. No ensaio KITE e KESTREL após a dose de carga de 5 injeções intravítreas cada 6 semanas (q6) preconizava-se a extensão para um intervalo q12, com redução para q8 se persistência ou recorrência do EMD. No final do primeiro ano verificou-se um aumento de 9-10 letras ETDRS com uma média de 7 injeções.<sup>65</sup> Os resultados à semana 100 revelaram manutenção da eficácia verificada à semana 52, sem diferenças significativas no que diz respeito à segurança, relativamente ao fármaco comparador, AFL.<sup>67</sup> Num outro estudo de fase 3, Kingfisher, a redução do intervalo de tratamento, em regime fixo mensal, independentemente da atividade da doença, comparando brolicizumab com AFL, também não revelou diferenças significativas entre os fármacos no que diz respeito à segurança.<sup>68</sup>

**O anticorpo biespecífico, FAR, atuando através da via angiopoietina/Tie2,** tem um duplo alvo de ação a angiopoietina-2 (Ang-2) e o VEGF-A. Assim, o fragmento Fab **Anti-Ang-2** aumenta a estabilidade vascular, reduz a inflamação e a *leakage* vascular, o fragmento Fab anti-VEGF-A inibe a *leakage* vascular e a neovascularização. Por outro lado o fragmento Fc pretende reduzir a exposição sistémica e o potencial inflamatório do fármaco.<sup>65</sup>

**A ativação da via angiopoietina/Tie2, pela Ang-1 promove a estabilidade vascular.** O receptor Tie 2 é um receptor tirosina cinase de tipo 1 expressado no endotélio e pericitos. Em situações patológicas como na presença de hipóxia e hiperglicemia, associadas à RD e ao EMD, a Ang-2 é *up-regulated* e a Ang-1 (estabilizadora do receptor Tie 2) continua a ser expressa a um nível relativamente constante (que em situações fisiológicas tem uma expressão superior à Ang-2).<sup>69,70</sup>

Nos estudos de fase III RHINE e YOSEMITE, foram comparados 3 braços de tratamento: Injeções de FAR 6 mg cada 8 semanas (q8), após uma dose de carga de 6 injeções intravítreas mensais, injeções de FAR 6 mg com um regime de tratamento individualizado (PTI) após um mínimo de 4 injeções mensais (q4) e um braço de tratamento com AFL 2 mg em q8 após dose de carga com 5 injeções mensais (q4). O critério de EFC para edema (na inclusão do estudo e para re-tratamento) era de 325 µm.<sup>71</sup>

À semelhança deste e de outros estudos percebe-se que a estabilização vascular mediada através da inibição simultânea da Ang-2 e o VEGF-A pode restaurar as características anatómicas com melhoria funcional subsequente, de modo superior à inibição isolada do VEGF.<sup>72</sup>

Pelo descrito, defendemos que os novos anti-VEGF devem ser considerados opção terapêutica de 1ª linha, com intuito de aumento da eficácia e redução do *burden* de tratamento.

Como alternativa terapêutica, por razões económicas, existem já vários vários biosimilares (fármacos de eficácia e segurança semelhante aos já aprovados pelas agências reguladoras, FDA e EMA) anti-VEGF, a ser aplicados ou em desenvolvimento. Contudo, ainda não existe experiência clínica suficiente para a sua aplicação de modo generalizado.

## Regimes terapêuticos

Os anti-VEGF são normalmente usados em regime *pro re nata* (PRN), fixo ou treat and extend, após a dose de carga (entre 3 a 6 injeções).<sup>73</sup>

A eficácia está robustamente documentada, com base em ensaios clínicos de fase III, para os regimes fixos relativamente ao RBZ, AFL, BRO e FAR;<sup>59,65,74-76</sup> PRN para o RBZ, AFL, BEV e FAR e regime TE ou regime TE-like para o RBZ, AFL e FAR.<sup>71,77-81</sup>

Os doentes com EMD representam um grupo heterogéneo com uma grande variabilidade de resposta ao tratamento, pelo que regimes tendencialmente mais individualizados são os ideais. O regime TE parece ser o que melhor se adequa a este propósito, em contexto de vida real, para optimização da abordagem terapêutica, permitindo um aumento da extensão dos intervalos entre tratamentos, com base na estabilidade da doença e biomarcadores de severidade. Esta abordagem tem o potencial de reduzir o *burden* das visitas, em comparação com um regime PRN puro.<sup>82</sup>

A perda de acuidade visual secundária a uma recorrência do edema, implica um retrocesso do intervalo terapêutico, com conseqüente aumento da intensidade de tratamento até atingida nova estabilidade da doença.<sup>82</sup>

Defendemos que os intervalos de extensão ou o padrão dos intervalos de extensão devem ser adaptados à severidade da maculopatia/RD.

Um tratamento do EMD adequado, não aleatório, tendencialmente não reativo, bem sistematizado, bem como um tratamento intensivo, particularmente durante o primeiro ano, é essencial para o sucesso do mesmo.<sup>62,83-85</sup>

O **bevacizumab** tem poucos estudos no EMD que permitam comparar diferentes regimes terapêuticos. Qualquer sugestão carece de fundamentação científica, embora **a maioria dos oftalmologistas utilize os 3 regimes semelhantes aos aplicados com os restantes anti-VEGF**.<sup>86-88</sup>

De acordo com o estudo multicêntrico VESTRUM85, onde foi feita uma análise retrospectiva envolvendo 28.658 olhos com EMD, são precisas em média perto de 8 injeções com anti-VEGF no primeiro ano de



tratamento para haver um ganho significativo de visão. Daí a necessidade de um tratamento intensivo no primeiro ano, sendo a expectativa de uma redução da necessidade do número de tratamentos nos anos subsequentes, como evidenciado pelos estudos PROTOCOLO I e ENDURANCE.<sup>89-91</sup>

Contudo, a inibição do VEGF não é efetiva em 100% dos doentes. Com 6 injeções mensais de anti-VEGF 40%-60% dos doentes têm persistência de EMD (EMD persistente).<sup>61</sup>

Isto sugere que em alguns olhos haja outro tipo de mediadores, diferentes expressões de citocinas, em comparação com o VEGF, com expressão mais evidente nos estádios mais avançados de RD, como foi referido anteriormente na Parte 1.

De acordo com uma sub-análise do protocolo I, uma resposta significativa de redução de edema ( $\geq 20\%$ ) após uma dose de carga de 3 injeções IV de RBZ está associada a uma melhoria da acuidade visual ao longo de um período de 3 anos em comparação com uma resposta limitada ( $< 20\%$ ). Nos casos com resposta limitada após a dose de carga de 3 injeções, 31% respondem após 1 ano, 45% após 2 anos e 52% após 3 anos.<sup>92</sup>

Assim, ao obtermos esta resposta tardia, estamos a penalizar quase 50% dos olhos, que não irão ter resposta ao fim de 3 anos com o tratamento anti-VEGF. Além disso, a acuidade visual no final dos 3 anos de tratamento foi significativamente pior nos olhos com edema mantido durante todo este tempo em comparação com os olhos com edemas de curta duração (melhoria da MAVC de 7 vs 13 letras respetivamente).<sup>62</sup>

Estes resultados são consistentes com os resultados funcionais obtidos neste grupo de doentes com resposta favorável, uma vez que a melhoria anatômica e funcional obtida após as primeiras 12 semanas foi mantida durante os 3 anos de seguimento.

Além disso a percentagem de diminuição da EFC após 3 injeções é também um bom preditor da melhor acuidade visual a longo prazo, com cerca de 40% dos doentes tratados com RBZ a terem resposta insuficiente e com reprodutibilidade destes resultados a 3 anos.<sup>93,94</sup>

Resultados semelhantes foram também observados na sub-análise do protocolo T, com o RBZ, AFL e o BEV.<sup>60</sup>

Se a terapêutica anti-VEGF está contra-indicada ou a resposta com os anti-VEGF *standard* for insuficiente então a **terapêutica com corticóides intra-vítreos (CCT)** está indicada e deverá ser ponderada,<sup>95</sup> estando preconizado o *early-switch* (após 3 injeções),<sup>60,93,96,97</sup> podendo o LASER macular ser usado como terapêutica adjuvante.<sup>54,56,98,99</sup> De acordo com evidência mais recente também pode ser opção a aplicação de terapêutica

combinada (anti-VEGF + corticoterapia de curta), em doentes *naive*, para controlo mais rápido e eficaz da maculopatia diabética.<sup>100</sup>

### Switch para corticoterapia por *burden*

Em doentes que apresentam resposta favorável à *loading* dose que se mantêm dependentes de anti-VEGF, podemos ponderar *switch* para CCT, particularmente, se no final de dois anos de tratamento os doentes fizeram 6 ou mais injeções de anti-VEGF nos 12 meses anteriores, para redução do *burden* de injeções.

### CCT como 1ª linha

A CCT também pode ser considerada como 1ª linha em casos de edema macular difuso, particularmente quando existe baixa AV e um componente inflamatório importante (maculopatia avançada, biomarcadores associados a exsudação e inflamação aumentados - quistos grandes, HRF $>30$ , exsudados duros, líquido sub-retiniano central, entre outros – ver parte 1), iniciar desde logo o tratamento com um corticóide de efeito medianamente prolongado (3-5 meses). Somos de opinião que se pode, nestes casos, considerar a opção combinada com corticóide de ação prolongada e anti-VEGF<sup>100-103</sup> e, decorridos 16 a 24 semanas associar laser de acordo com parâmetros ETDRS-DRCRNet e, preferencialmente com os novos lasers. O uso de corticóides como 1ª linha poderá ainda estar indicado em doentes com patologia cardiovascular, em grávidas, em pseudofáquicos e em doentes vitrectomizados ou por má compliance.

Os corticóides disponíveis para o tratamento do EMD são o implante biodegradável de 0,7 mg de dexametasona (DEXii), (Ozurdex®; Allergan Inc., Irvine, CA) e o implante não biodegradável de 0,19 mg de fluocinolona acetono (FAC), (Iluvien®; Alimera Sciences, Alpharetta, GA), e a triamcinolona (TA) (*off-label*)<sup>104</sup>

As injeções intra-vítreas de TA habitualmente têm uma duração de ação entre 2-4 meses.<sup>105</sup> Por esse motivo as formulações de libertação mais prolongada ou sustentada foram desenvolvidas e são recomendadas,<sup>105</sup> à exceção dos casos em que exista afaquia, fragilidade zonular ou capsular.<sup>73,106</sup>

O DEXii tem uma duração de ação entre 4-6 meses.<sup>107</sup>

O implante de FAC permite uma libertação contínua de 0,2 µg/dia de acetono de fluocinolone até 3 anos, com uma variação inferior a 5 vezes na média de valores ao longo de 3 anos, o que é explicado pela cinética de ordem zero do FAC, com um perfil de libertação relativamente estável.<sup>108</sup>

# ALGORITMO DE TRATAMENTO COM ANTI-VEGF INTRAVÍTREO

(Proposta de algoritmo em regime *treat and extend*) – Figura 4

## 1. Método de avaliação da resposta à dose de carga (3 injeções).

A avaliação da resposta à dose de carga deve ser realizada 4 a 6 semanas após a 3ª injeção do anti-VEGF, dependendo do fármaco em questão (6 semanas para o brolucizumab). Recomenda-se que o doente faça 3 injeções cada

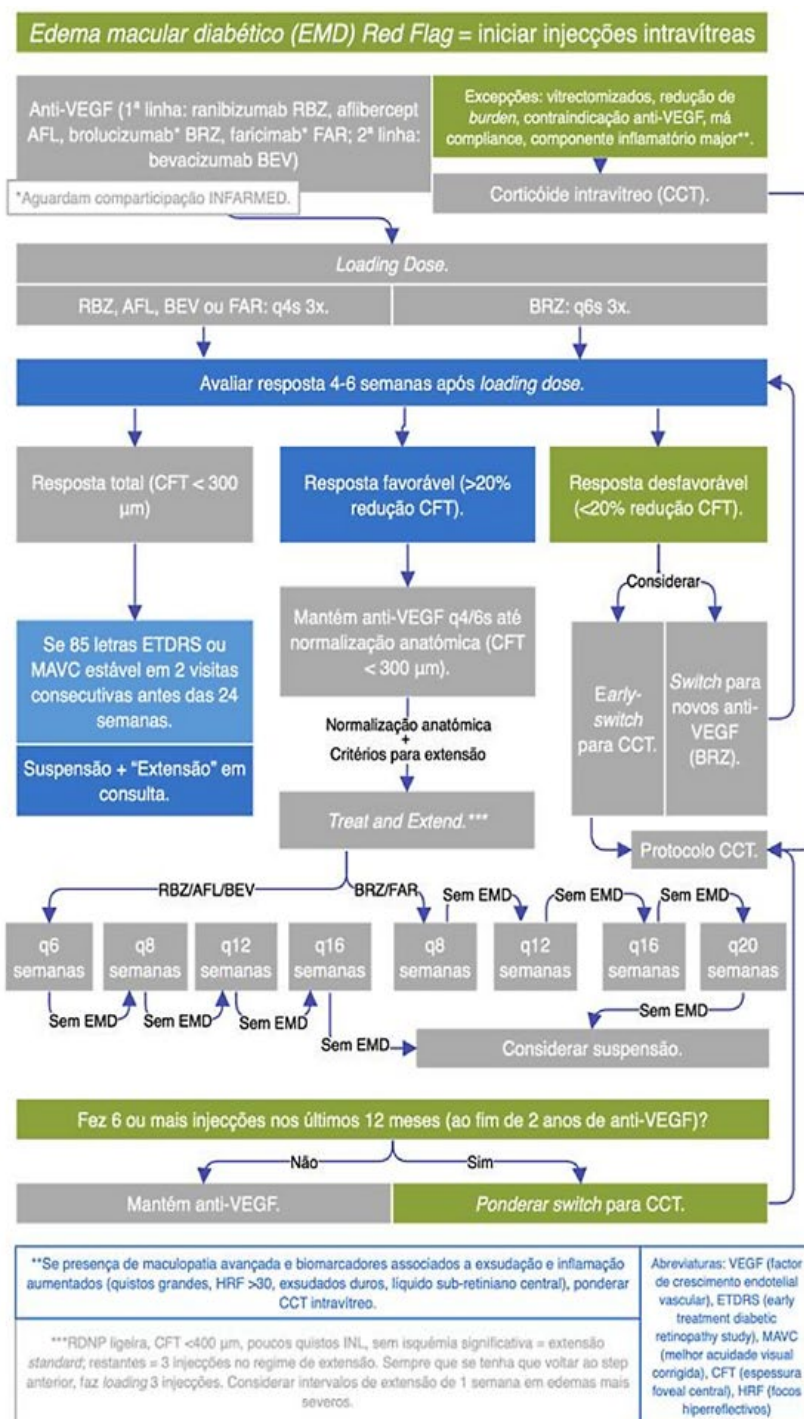


Figura 4 | Tratamento intra-vítreo com anti-VEGF.

4 ou cada 6 semanas de anti-VEGF, com avaliação após a *loading* dose e injeção no dia da 4ª injeção com eventual *switch* terapêutico precoce se resposta desfavorável (consultar critério em baixo) na visita subsequente.

Definimos 3 grupos de resposta à dose de carga com anti-VEGF intravítreo:

- Resposta total: normalização anatômica.
- Resposta favorável: redução  $\geq 20\%$  CFT (*central foveal thickness*).
- Resposta desfavorável: redução  $< 20\%$  CFT.

## 2. Tratamento personalizado face ao tipo de resposta

Definimos diferentes **abordagens de acordo com a resposta à dose de carga**.

- **Resposta total** e MAVC de 85 letras ou estabilidade MAVC em 2 visitas consecutivas nas primeiras 24 semanas: suspensão e extensão em consulta, sem recorrer a novas injeções se esta resposta for mantida.
- **Resposta favorável:** manter anti-VEGF a cada 4-6 semanas até atingir uma normalização anatômica e MAVC possível ou pelo menos estável em 2 visitas consecutivas, depois adotar regime de *treat-and-extend* com intervalos de acordo com fármaco em questão.
  - Estratégia de extensão.
    - **Os intervalos de extensão preconizados** são de 2 a 4 semanas (conforme o fármaco escolhido - ver diagrama 4). Considerar 1 semana de intervalo de extensão nos edemas mais severos.
    - **Se RDNP ligeira**, CFT  $< 400 \mu\text{m}$ , poucos quistos ou espessura pouco aumentada na camada nuclear interna e isquemia retiniana pouco significativa fazer extensão *standard*. **Nos outros casos** fazer 3 injeções em cada intervalo de extensão.
    - **Quando houver recidiva** – recomenda-se retrocesso para o intervalo de tratamento anterior com um conjunto de 3 injeções nesse regime (ver após a primeira injeção para ponderação de necessidade de maior encurtamento dos intervalos). **Se resposta desfavorável:** avaliar importância de outros fatores (fatores sistémicos, isquemia, fibrogliose macular), controlar fatores sistémicos modificáveis e ponderar *switch* para CCT IV.

- **Resposta desfavorável:** ponderar um *early switch* para CCT ou então um *switch* para os novos anti-VEGF, se não usados inicialmente.

## ALGORITMO DE TRATAMENTO COM CORTICÓIDE INTRAVÍTREO

(Figura 5)

### 1. Implante de dexametasona e metodologia de seguimento e avaliação de resposta.

O implante de dexametasona (DEXi) é a primeira linha quando houver indicação para terapêutica com CCT, à exceção dos casos em que exista afaquia, fragilidade zonular ou capsular, onde deve ser utilizada a triamcinolona intra-vítrea.

Deve ser feita uma consulta subsequente à 4ª semana para avaliação da pressão intra-ocular (PIO) (entre a 1ª - 2ª semana, se sob colírios anti-hipertensores) e da resposta anatômica. Se resposta insuficiente reavaliar à semana 8. Se resposta desfavorável à 8ª semana, ponderar *switch* terapêutico (mudança de classe terapêutica, corticoterapia de longa duração, vitrectomia, laserterapia ou terapêutica combinada). Se resposta favorável, fazer extensão para 16 semanas e se verificada recorrência do edema encurtar intervalo terapêutico para as 12 semanas.

Preconizada extensão do intervalo, se ausência de edema, em regime em regime PRN ou *treat and extend*, com extensão em intervalos de 4 semanas até 6º mês. Se aos 6 meses após tratamento não existir recorrência, reavaliar aos 9 meses e se mantida estabilidade, novamente, aos 12 meses (neste caso, considerar suspensão das injeções entre o 9º e o 12º mês de extensão).

### 2. Implante de acetonoide de fluocinolona e metodologia de seguimento e avaliação de resposta.

Considera-se *switch* de DEXi para FAc se o intervalo necessário entre injeções para manter o edema controlado for inferior a 16 semanas, ou se necessidade de terapia combinada com anti-VEGF (ou DEXi, se ausência de resposta com a combinação FAc e anti-VEGF).

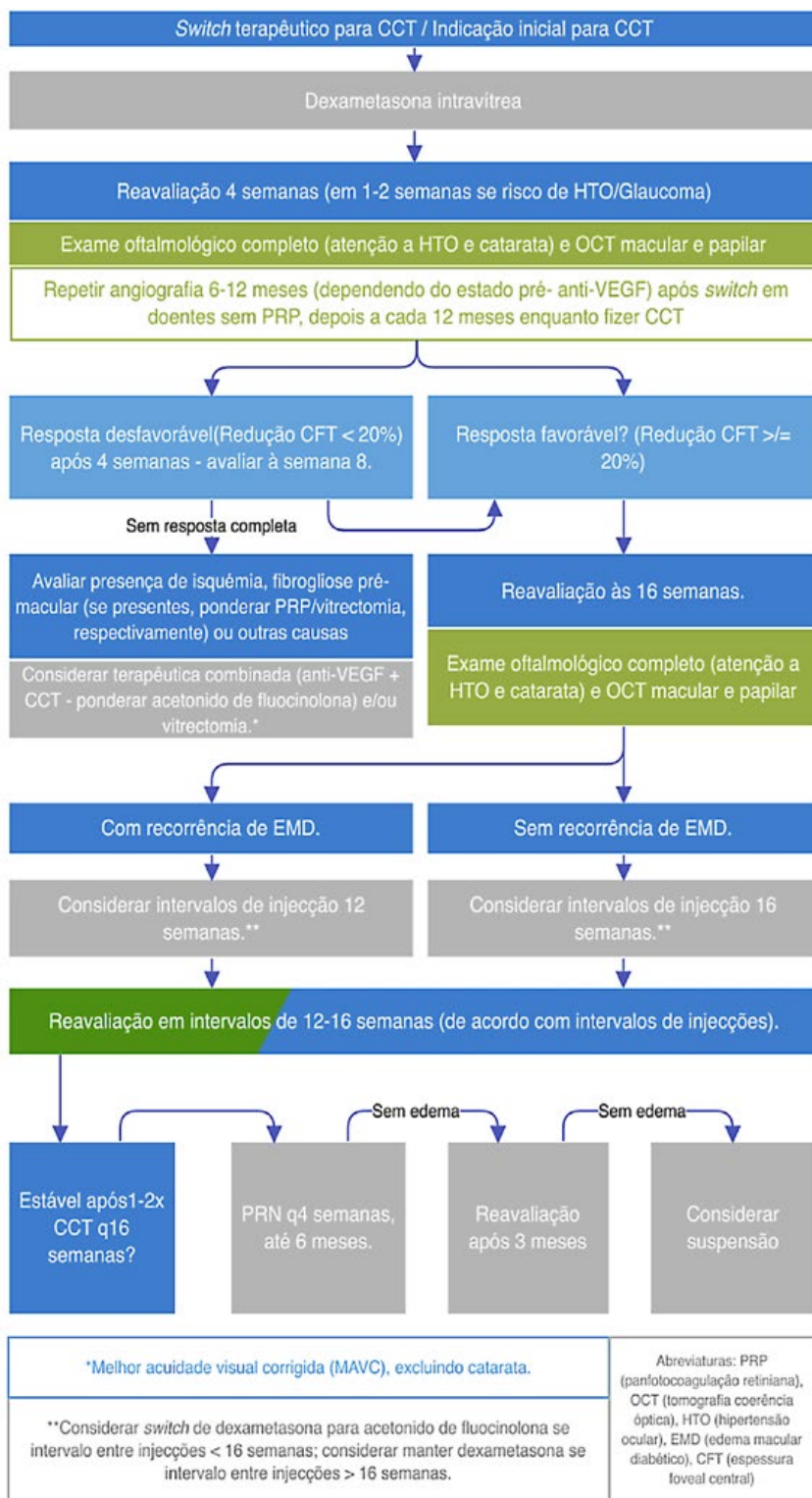


Figura 5 | Tratamento intra-vítrea com corticoterapia.

A avaliação é feita ao primeiro mês e depois a cada 3 meses. Se aumento de PIO os intervalos de seguimento são encurtados em conformidade.

### Corticoterapia intra-vítrea em doentes com glaucoma

Nos doentes com glaucoma, a corticoterapia é considerada



se não for possível o controlo do edema macular. Nestes casos é feita uma abordagem individualizada em conjunto com a secção de glaucoma, sendo preconizada a manutenção de uma PIO alvo concomitantemente ao controlo do edema de modo a ser evitada a perda de camada de células ganglionares (razão principal para ser efetuado OCT papilar em todas as avaliações do doente com retinopatia diabética).

O tratamento com LASER SLT é considerado quando existe subida da PIO ou esta atinge valores *borderline* de normalidade, no contexto de terapêutica médica máxima associada à corticoterapia. Se o SLT não for eficaz no controlo da PIO avança-se para outras técnicas cirúrgicas, sendo a escolha individualizada de acordo com a PIO alvo e outras características do doente, podendo variar desde cirurgia minimamente invasiva, filtrante, tubos, cicloablativa, entre outras.

Corticoterapia intra-vitrea na neuroproteção retiniana na abordagem do EMD

A retina dos doentes diabéticos é particularmente suscetível ao EMD. A neurodegeneração é um evento precoce na RD, refletido no adelgaçamento da retina interna devido à apoptose de células ganglionares com diminuição da espessura da CCG (camada de células ganglionares) e CFN (camada de fibras nervosas), mesmo antes das lesões microvasculares serem evidentes. A observação de que a espessura da retina interna diminui ainda mais nos olhos submetidos a vitrectomia enfatiza a necessidade de cuidados especiais durante o tratamento do EMD nesses olhos.<sup>109,110</sup>

Esta evidência enfatiza o papel dos corticóides no arsenal de tratamento do EMD e RD, através da sua ação anti-inflamatória, efeitos diretos nas proteínas das *tight-junction*, ações antiangiogénicas e neuroprotectoras.<sup>111-114</sup>

## TERAPÊUTICA COMBINADA: LASER - ANTI-VEGF - CORTICOSTERÓIDES - VITRECTOMIA

A combinação dos anti-VEGF ou dos corticosteroides com o laser convencional focal/grelha ETDRS DRCRNet aparentemente e de acordo com uma análise menos aprofundada dos resultados nos ensaios clínicos, não está associada a uma melhoria da eficácia, comparativamente ao tratamento intravítreo anti-VEGF em monoterapia. Contudo, o DRCR-Net protocolo T mostra que nos doentes com AV inicial  $\leq 69$  letras e que foram submetidos a tratamento com **afibercept**,

	Lavinsky <i>et al</i> High Density MPLT (n=42)	RESTORE 0,5 mg RBZ + sham laser (n=116)
Mean CMT change ( $\mu\text{m}$ )	-154	-118,7
Mean change os BCVA (ETDRS ltrs)	160 $\mu\text{m}$	+6,8 ( $\pm 8,3$ )
Eyes with 15 ltrs (3 lines) gain (3 lines) loss	48% 5%	22,6% 0,9%
Baseline - Mean BCVA ltrs (Snellen) - Mean CMT ( $\mu\text{m}$ )	40 (20/160) 371 (297-619)	64,8 (20/50-) 426,6 ( $\pm 118$ )
Mean # of interventions in 1 yr: Laser tx injections	1,62 n/a	1,9 sham 7,0 ( $\pm 2,81$ )

**em 37% foi associada terapêutica laser convencional e os ganhos de letras foram de 18,9 letras**, muito superiores ao que estávamos habituados.<sup>37</sup>

Quando o laser é realizado precocemente, existe uma tendência, embora não significativa, para que seja menor o ganho (3,7 letras em laser precoce contra 5,8 letras no laser tardio).<sup>36,38,40,115</sup> Já se havia demonstrado que a ser realizada terapêutica combinada o laser convencional deveria ser realizado em diferido e após 24 semanas.<sup>36</sup>

Não está ainda provado em grandes ensaios multicêntricos que o laser não lesivo da retina, em combinação com anti-VEGF e/ou corticóides, possa ter resultados melhores do que os obtidos com a combinação com laser convencional ETDRS DRCRNet. Contudo um estudo prospetivo, randomizado, controlado e dupla ocultação em doentes “*naïves*”, envolvendo 123 doentes com EMD não tratados previamente e com AV variando entre 20/40 e 20/400, aponta nesse sentido com ganhos de 12 letras em monoterapia com laser micropulsado em comparação com as 6,8 letras da terapêutica com ranibizumab no RESTORE.

**Recomendamos a estratégia combinada, pois a sua grande vantagem está na redução do número de injeções necessárias a longo prazo.**<sup>36,39,116</sup> Se observarmos os resultados do DRCRNet., Protocolo I, verificamos uma redução significativa do número de injeções a 5 anos, não sendo necessárias injeções no 4º e 5º ano de tratamento, para a manutenção dos ganhos inicialmente obtidos. No total, o grupo de doentes tratados com ranibizumab associado a laser diferido recebeu uma média de 17 injeções, durante os 5 anos de estudo, enquanto o grupo do laser imediato recebeu uma média de 13 injeções no mesmo período de tempo.<sup>99</sup>

Uma percentagem dos doentes referidos como monoterapia anti-VEGF, na realidade, fizeram terapêutica combinada com laser<sup>37,59</sup> por vezes realizada ao critério

do investigador e nem sempre depois das 24 semanas. Nos ensaios clínicos quando se considerava que o tratamento anti-VEGF intravítreo em monoterapia não era suficientemente eficaz para a resolução do EMD, o laser, a realizar de forma diferida, era considerado como uma terapêutica de resgate obrigatória.

Uma resposta insuficiente ao tratamento anti-VEGF em monoterapia, deve motivar a sua suspensão e a procura de uma melhor alternativa. **Os doentes que não apresentem uma melhoria da acuidade visual e/ou da morfologia durante os primeiros meses de tratamento com**

**anti-VEGF em monoterapia devem suspendê-lo e passar a regime combinado.**<sup>103,117</sup>

## TÉCNICA LASER A USAR

Sempre que for necessária a fotocoagulação laser no EMD difuso afetando o centro da mácula, sugerimos a técnica conhecida por **ETDRS modificada pelo DRCRNet**<sup>44</sup>

Tabela 4 | Tratamento direto/Grelha ETDRS modificado DRCRNet 2007

PARÂMETROS LASER - MICROPULSADO	
<b>Teste de lesão pré-tratamento</b>	
Modo	MicroPulso
Diâmetro de <i>spot</i> (adaptador)	160 µm
Lente	Área Centralis
Duração	200 ms
Ciclo de trabalho	5%
Comprimento de onda λ	577 nm amarelo
Potência	~ 1000-1400 mW
Técnica	Escolhemos uma área da retina normal perto do bordo da área edemaciada. Dependendo da cor da pele dos pacientes, geralmente começamos com cerca de 500 mW em caucasianos e depois subindo por passos de 100 mW até à observação de uma reação do tecido logo que visível. Se não tiver certeza, testar noutra lugar com a mesma energia.
<b>Modo de tratamento MicroPulso</b>	
Diâmetro de <i>spot</i> (adaptador)	160 µm
Lente	Área Centralis
Duração	200 ms
Ciclo de trabalho	5%
Comprimento de onda λ	577 nm amarelo
Potência	Reduzir para 50% <sup>14,15</sup> (*) da energia usada na produção da lesão térmica de teste MicroPulse (por ex.: se com 1000 mW se obtém queimaduras visíveis, passar a 500 mW para tratar) (*) Sugerimos iniciar com 30-40% da energia da marca de teste. <sup>13</sup> Ao fim de 3 meses, se necessário, usar mais energia, até 50% da marca de teste. <sup>14</sup>
Técnica & dicas de tratamento	Realizar tratamento com alta densidade de <i>spots</i> ( <i>spots</i> confluentes – espaçamento 0,00 no sistema de <i>scanning</i> do feixe laser), guiado pelo padrão do OCT. Os microaneurismas não são deliberadamente tratados, mas serão eventualmente atingidos com o padrão de laser. É importante manter o spot focado durante todo o tratamento, porque não há alteração de cor. Uma margem extra de segurança existe com a técnica de MicroPulso, permitindo que os <i>spots</i> possam ficar mais perto um do outro sem risco de lesar a retina. <b>Quando se usam as potências mais elevadas da ordem dos 600 a 700mW, é recomendado realizar o teste de lesão pré-tratamento, porque pode haver maior pigmentação retiniana que tenha consequentemente maior capacidade de absorção da energia laser. Recomenda-se também não atingir a área foveal.</b> Aguardar no mínimo 3 meses (3-6 meses) e repetir tratamento se necessário. <sup>14</sup> <b>PROTOCOLO usado pelo PROF EDUARDO MIDENA: 250 mW, 100 um de diâmetro, 200 ms, 5% Duty Cycle</b>

ou, se possível, **o laser subliminar micropulsado ou milipulsado com *end point management***,<sup>47,48,118,119</sup> porque estas opções terapêuticas não lesam a retina e não causam alguns dos efeitos indesejados associados a este tipo de tratamento.<sup>12</sup>

**O tratamento com laser subliminar micropulsado ou laser milipulsado com *end point management* poderá obrigar a repetir tratamento. O milipulsado a 10 ms ou 20 ms e *spots* de máximo 100 µm, pode ser uma alternativa intermédia a usar.** Provoca contudo alguma lesão retiniana, que se de pequeno diâmetro, não tende a aumentar, antes pelo contrário, ocorre frequentemente regeneração/substituição do EPR e fotorreceptores lesados e reposição da função.<sup>11,12,120</sup>

Tratamento direto/Grelha ETDRS modificado DRCRNet 2007

## Técnica

**Tratamento direto:** tratar todos os microaneurismas em áreas de espessamento retiniano entre 500 e 3000 µm do centro da mácula mas fora dos 500 µm centrais, diretamente como no protocolo clássico ETDRS, não necessitando, no entanto, da alteração da sua cor. Os *spots* também são mais pequenos (50 µm) e as queimaduras laser da retina subjacente, se existirem, devem ser menos intensas, levemente visíveis e de tonalidade levemente acinzentada.<sup>44</sup> A duração de spot varia entre 0,05 a 0,1s e não realizar dentro dos 500 µm do centro da mácula.

**Grelha:** Aplicada em todas as áreas com derrame difuso ou dentro das áreas de não perfusão, 500 a 3000 µm (em superior, nasal e inferior) ao centro da mácula, entre 500 a 3500 µm em temporal, não aplicar dentro dos 500 µm do centro da mácula. Diâmetro de spot de 50 µm, duração de 0,05 a 0,1 s, potência usada de forma a conseguir uma lesão ligeiramente visível (levemente acinzentada) com 2 espaços entre *spots* e comprimentos de onda de verde a amarelo.

**Tabela 4 | Tratamento direto/Grelha ETDRS modificado DRCRNet 2007**

PARÂMETROS LASER MILIPULSADO 10 A 20 MS	
<b>Teste de potência a utilizar no tratamento</b>	
<b>Modo</b>	CW - contínuo
<b>Diâmetro de <i>spot</i> (adaptador)</b>	100 µm
<b>Lente</b>	Área Centralis
<b>Duração</b>	10-20 ms
<b>Comprimento de onda λ</b>	577 nm amarelo ou 532 nm verde-amarelo
<b>Potência</b>	Depende da área da retina mas variará entre 150-40mW
<b>Técnica</b>	Escolhemos uma área da retina normal perto do bordo da área edemaciada. Dependendo da cor da pele dos pacientes, geralmente começamos com cerca de 40 mW para 20 ms em caucasianos e depois subindo por passos 10mW até à observação de uma mínima reação do tecido. Logo que visível ao fim de 3 s, considera-se a potência de tratamento. <sup>48</sup> Se não tiver certeza, testar noutra lugar com a mesma energia.
<b>Dicas de tratamento</b>	Realizar tratamento guiado pelo padrão do OCT. Usar spots laser mais próximo sobre a área edemaciada, baseada no OCT. Os microaneurismas podem ser deliberadamente tratados, mas também poderão ser eventualmente atingidos com o padrão de laser. Não há margem de segurança com a técnica milipulso, os locais de impacto causam alguma lesão retiniana: EPR e segmentos externos dos fotorreceptores, por isso se observa alguma mudança na reflectância da retina em cada <i>spot</i> . <sup>48,50</sup>

**Tabela 4 | Tratamento direto/Grelha ETDRS modificado DRCRNet 2007**

PARÂMETROS LASER COM END POINT MANAGEMENT	
<b>Teste de lesão pré-tratamento</b>	
Modo	CW - contínuo
Diâmetro de spot (adaptador)	100 µm
Lente	Área Centralis
Duração	15 ms
Comprimento de onda λ	577 nm amarelo ou 532 nm verde-amarelo
Potência	Depende da área da retina mas variará entre 70-120 mW
Técnica	Escolhemos uma área da retina normal perto do bordo da área edemaciada. Dependendo da cor da pele dos pacientes, geralmente começamos com cerca de 70 mW em caucasianos e depois subindo por passos de 10 mW até à observação de uma reação do tecido. Logo que visível ao fim de 3 s, considera-se 100%. <sup>48</sup> Se não tiver a certeza, testar outro lugar com a mesma energia.
<b>Modo de tratamento End point Management</b>	
Diâmetro de spot (adaptador)	100 µm
Lente	Área Centralis
Duração	15ms
Ciclo de trabalho	5%
Comprimento de onda λ	577 nm amarelo
Potência	Usar 30% da energia que causou uma marca visível.
Técnica & dicas de tratamento	Realizar tratamento com alta densidade de spots, guiado pelo padrão do OCT (mapa de espessura). Usar laser contíguo sobre a área edemaciada, baseada no OCT. Os microaneurismas não são deliberadamente tratados, mas serão eventualmente atingidos com o padrão de laser. É mais importante manter o spot focado durante todo o tratamento, porque não há alteração de cor. Uma margem extra de segurança existe com a técnica de End Point Management, permitindo que os spots possam ficar mais perto um do outro sem risco de lesar a retina. <sup>48</sup>

## CASOS PARTICULARES DE EMD

### EMD e boa acuidade visual

O estudo DRCR.net protocolo V sugere observação sem tratamento nos doentes com boa acuidade visual ( $\geq 20/25$ ), por não existirem diferenças em comparação ao não tratamento (observação), tratamento com aflibercept ou com LASER macular.<sup>121</sup>

Contudo, um estudo recente de Busch C *et al* mostrou que existe um risco superior de perda visual se existir DRIL, HRF ou disrupção da linha elipsóide na *baseline*. Nesses casos o tratamento precoce com anti-VEGF pode potencialmente reduzir o risco de perda visual aos 12 meses.<sup>122</sup>

No protocolo V os doentes apresentavam em média um razoável controlo metabólico (H<sub>gA1c</sub> de 7,6%), estadios precoces de RD e EMD ligeiro (EFC de 311 µm). Assim, os resultados do protocolo V podem não se aplicar a doentes com mau controlo metabólico, estadios avançados de RD ou EMD (EFC > 400 µm).<sup>123-126</sup>

### EMD difuso e isquemia macular

Nos casos de EMD difuso em que se verifica a presença de isquemia macular associada, as opções terapêuticas continuam a ser controversas. Os estudos multicêntricos que confirmaram a eficácia dos anti-VEGF no EMD excluíram os olhos com isquemia macular, pelo que não é possível tirar conclusões sobre a eficácia dos referidos fármacos nestes casos em concreto. Embora o estudo ETDRS recomende a fotocoagulação laser nestas situações,<sup>29</sup> o prognóstico visual é pior comparativamente aos casos sem isquemia,<sup>9,10,52</sup> não sendo inclusivamente recomendada por alguns autores.<sup>53</sup> Apesar do mau prognóstico, a nossa sugestão é a de **realizar o tratamento com fármacos anti-VEGF e monitorizar mensalmente a acuidade visual e a evolução do EMD com OCT. Caso não se verifique uma melhoria da acuidade visual após a resolução do edema, o tratamento deverá ser abandonado.**

**Os corticosteroides intravítreos poderão ser uma alternativa nos casos em que os anti-VEGF estão contraindicados ou quando estes últimos se mostraram**



**inefazes na redução do EMD.** Na isquemia macular poderão ser uma opção a considerar.

Tal como com os anti-VEGF, também nestes casos, se a resolução do EMD não for acompanhada de recuperação da acuidade visual, o tratamento deve ser suspenso.

## EMD difuso bilateral

Um problema que se coloca nos doentes diabéticos é encontrar a melhor forma de tratar os muitos casos de EMD bilateral. Alguns autores sugerem o tratamento bilateral no mesmo dia.<sup>127,128</sup> O risco de endoftalmite é muito baixo, embora não desprezável, com uma frequência de cerca de 0,04%/injeção,<sup>129</sup> até mesmo cumprindo todos os cuidados recomendados, não é possível garantir que não possa ocorrer no mesmo doente. Adicionalmente, são conhecidos alguns casos de efeitos adversos nos dois olhos após injeção intravítrea bilateral no mesmo dia, estando a utilização do bevacizumab mais sujeita a este tipo de complicações, provavelmente por estar associada a uma maior manipulação e ser usada a mesma ampola para vários olhos.

Por outro lado, a injeção bilateral do anti-VEGF aumentará provavelmente para o dobro a concentração plasmática habitual do fármaco após uma injeção monocular, o que poderá constituir um problema de segurança acrescido nos doentes diabéticos.<sup>130</sup>

**Sugerimos que seja ponderado o risco benefício da injeção bilateral em função do contexto clínico e assistencial.**

## PRESENÇA DE COMPONENTE VITREO-GÉNICO OU MER

Nos doentes com anormalidades da interface (presença de tração vitreo-macular, TVM, ou membranas epi-retinianas, MER, envolvendo a área macular central – edema macular diabético traccional - EMDt) a condicionar tração macular, a vitrectomia está indicada.<sup>56,13</sup>

Não existe consenso relativamente às vantagens da vitrectomia quando não existe tração evidente.<sup>132</sup>

Contudo, tendo em conta a patogénese do EMD e o potencial efeito da vitreoretinopatia diabética perante uma tração epi-retiniana excêntrica, uma adesão vítreo-macular focal ou mesmo quando não existe tração evidente, na presença da ineficácia perante tratamento intra-vítreo, laserterapia ou controlo de outros potenciais fatores, a vitrectomia pode ser considerada opção terapêutica.<sup>113,131,133-136</sup>

Estas e outras anormalidades da interface vítreo macular (IVM), como a adesão vítreo-macular, particularmente se for de tipo focal, e mesmo as membranas epi-retinianas excêntricas, tendencialmente estão associadas a uma pior

resposta aos anti-VEGF<sup>133,137</sup> e a uma pior acuidade visual entre os doentes com EMD.<sup>138</sup>

**Os maiores aumentos de acuidade visual estão associados à vitrectomia no contexto de tração vitreo-macular antero-posterior (T3), associada a uma pior acuidade pré-operatória, em comparação com as trações T1 e T2 (tração tangencial) ou com componente misto.**

**Contudo, as maiores acuidades visuais finais estão associadas aos sub-tipos T1 e T2.**<sup>139,140</sup>

Quando coexiste EMD e RDP, deve ser usada terapia intra-vítrea com anti-VEGF pré-vitrectomia, para se reduzir o risco de sangramento intra e pós-operatório, facilitar a disseção e remoção da MER e reduzir o tempo operatório, 3-5 dias antes (máximo 8 dias antes) para diminuir o risco de descolamento traccional, quando existe tração evidente.<sup>141</sup> O uso de CCT ou antiVEGF IV pré-operatório para controlo do edema, dado não parecer interferir na recorrência a médio-longo prazo, pode ser considerado nos EMD mais severos para melhor controlo do mesmo nos 3 primeiros meses após cirurgia.<sup>140</sup>

A acuidade visual pre-operatória e o sub-tipo de anomalia de IVM devem pesar na decisão do *timing* e risco-benefício cirúrgico.<sup>142</sup>

**Assim, se presença de EMD traccional e MAVC </= 6/10 – considerar vitrectomia:**

- Se existir RDP associada – fazer anti-VEGF (preferencialmente 3 a 5 dias antes - máximo 8 dias) e depois vitrectomia (precoce se tração macular e doença avançada).
- Se ausência de RDP – considerar vitrectomia. Pode aplicar-se terapia IV como prova terapêutica nos casos de membranas epi-retinianas (MERs) sem distorção/tração significativa da superfície retiniana.

## TÉCNICAS ADJUVANTES OU ALTERNATIVAS À VITRECTOMIA

**Quando for necessária a vitrectomia, recomendamos o uso de triamcinolona intraoperatória** para facilitar as manobras cirúrgicas, nomeadamente o descolamento mecânico da hialóide posterior, pelagem de membranas e vitrectomia periférica, mas também para aproveitar o corticosteroide residual na cavidade vítreo no final da cirurgia, para um efeito farmacológico no tratamento do EMD no período pós-operatório. Devido ao perigo de hipertensão ocular, devem manter-se estes doentes sob vigilância.<sup>136</sup>

**A pelagem da MLI nos doentes submetidos a vitrectomia para tratamento do EMD continua a ser controversa.** Os artigos publicados parecem mostrar uma mais rápida e significativa redução da espessura macular, embora não necessariamente associada a uma melhoria da

acuidade visual, quando a mesma é realizada.<sup>143,144</sup> Por esse motivo, a decisão desse passo cirúrgico vai depender de cada caso e da experiência do cirurgião para a realizar.

**A aplicação da VPP com pelagem da MLI ao EMD não tracional (com EMD difuso, mas sem evidência de tração macular no OCT) é também controversa**, já que os resultados funcionais são muitas vezes decepcionantes.<sup>135,136</sup> As principais controvérsias assentam no seu efeito transitório (perto de 6 meses), na possibilidade de poder induzir atrofia macular (ESC <220 µm com agravamento da acuidade visual) e na sua natureza invasiva, embora a taxa de complicações seja habitualmente baixa.<sup>145-151</sup>

Ainda assim, Iglicki *et al.* num estudo multicêntrico recente, incluindo doentes *naïve* (n=120) com EMD não tracional, com menos de 12 meses de duração de EMD e 24 meses de *follow-up* após VPP com pelagem de MLI, observaram uma melhoria funcional e anatômica significativa do EMD nos 24 meses após VPP, sem necessidade de tratamentos adicionais. Neste estudo a percentagem de atrofia macular foi de 35,8%.<sup>151</sup>

A decisão vai depender de cada caso e da experiência do cirurgião.

A vitreólise enzimática com ocriplasmina está indicada

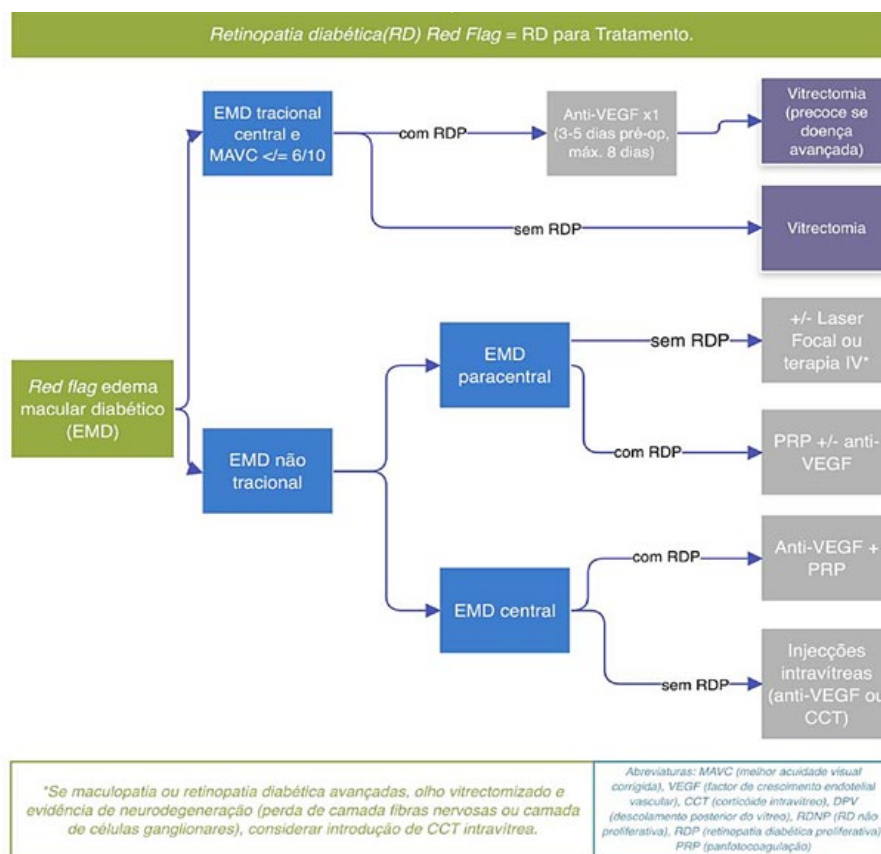
para o tratamento das trações vítreo-maculares **focais (inferiores 1500 µm), com a hialóide posterior pouco espessa, na ausência de MER concomitante, e em doente fâquico**.<sup>152</sup> Existem relatos que confirmam a utilidade da vitreólise química no tratamento do EMD associado a tração vítrea.<sup>133,153-156</sup>

Contudo, o custo-benefício, modo, ou indicações mais precisas, da aplicação desta terapêutica requer ainda validação a partir de estudos multicêntricos, num contexto de retinopatia diabética. A aplicação deste fármaco caiu em desuso, na atualidade.

### CATARATA E EMD

A catarata é mais frequente e ocorre mais precocemente nos doentes diabéticos,<sup>157</sup> sendo quase incontornável se forem utilizados corticosteroides intraoculares para o tratamento da RD.<sup>34,42,107,158</sup>

A evolução na cirurgia da catarata tornou este procedimento pouco invasivo e seguro, no entanto, **num doente com RD, e em especial se apresentar EMD, os mediadores pró-inflamatórios associados ao trauma cirúrgico favorecem o aparecimento ou agravamento**



**Figura 6 |** Quadro resumo da abordagem do edema macular diabético tracional e não tracional

desse edema após a cirurgia, que se torna muitas vezes de difícil resolução, comprometendo o sucesso funcional da intervenção.<sup>159-164</sup> Por esse motivo, **recomendamos a “proteção” dos doentes diabéticos que vão ser submetidos a cirurgia de catarata**, para evitar este tipo de complicação.

Assim, sugerimos que os **doentes diabéticos, sem EMD, devam efetuar profilaxia do edema macular pós-cirúrgico com a aplicação tópica de um anti-inflamatório não esteróide a iniciar pré-operatoriamente**. O nepafenac provou a sua eficácia na redução do risco de aparecimento desta complicação em doentes com RD num estudo prospetivo, randomizado, mas a sua superioridade em relação aos outros anti-inflamatórios não esteróides tópicos não está esclarecida.<sup>165,166</sup>

**Nos casos em que a cirurgia se realiza em olhos já com EMD, recomendamos, para além do tratamento tópico atrás proposto, a injeção intra-operatória de um corticosteroide (triamcinolona ou dispositivo de libertação prolongada de dexametasona) ou eventualmente de um anti-VEGF intravítreo**, porque parecem estar associados a uma maior redução da espessura macular e a uma melhor recuperação visual no pós-operatório imediato.<sup>167-169</sup> **A utilização pré-operatória de um corticóide tópico/sub-tenoniano ou de anti-VEGF/corticóide intravítreo uma semana antes da cirurgia também poderá ser uma boa opção terapêutica.**

Assim, se possível, fazer a cirurgia de catarata quando RD ou EMD estáveis.

- Pré-tratar EMD (com anti-VEGF ou CCT) e RDNP severa / RDP (com PRP).
- Se não for possível fazer estadiamento ou controlar RD/EMD pre-operatoriamente, fazer anti-VEGF (se dados a favor de isquemia retiniana significativa/RDP) até 1 semana antes ou intra-operatoriamente, ou CCT até 30 dias antes ou intra-operatoriamente.
- Se sinais de maculopatia avançada com CFT >400 µm, considerar terapêutica combinada (anti-VEGF pré-cirurgia e CCT intra-operatoriamente).
- Se EMD controlado com determinado espaçamento de tratamento intravítreo, a cirurgia é feita no período de janela terapêutica, mantendo-se as injeções agendadas. Se coincidência da cirurgia com a data de injeção agendada ambas são realizadas simultaneamente.<sup>170</sup>

Após a cirurgia de catarata, o tratamento do EMD deverá ser feito de acordo com cada caso em particular.

## CONSIDERAÇÕES SOBRE MELHORIA DE PROCESSOS E EFICIÊNCIA

### PARA DIMINUIR O BURDEN TERAPÊUTICO NOS SERVIÇOS COM ELEVADA PROCURA MANTENDO-SE A EFICÁCIA

**No caso de elevada procura por cuidados de saúde e para os serviços em que a logística** não permite o adequado cumprimento do apresentado acima, sugerimos um **regime conhecido por T&E - treat and extend**, do tipo “proativo”.

### A QUESTÃO DOS CUSTOS E AS SUAS IMPLICAÇÕES

Os preços destes novos fármacos aumentaram exponencialmente os custos e os orçamentos dos sistemas de saúde. Por este motivo, algumas entidades limitam, de forma precisa, a sua utilização.

O National Institute for Health and Care Excellence (NICE), no Reino Unido, **apenas autorizou a administração do ranibizumab nos casos de EMD com espessura macular central > 400 µm**.<sup>171</sup> Esta decisão baseou-se nos resultados do estudo RESTORE em que os olhos com < 300 µm tiveram uma resposta semelhante ao laser e, entre 300 a 400 µm, tiveram melhorias mínimas.<sup>38</sup> Estes dados estão em linha com a existência de associação entre menor espessura, melhor AV inicial, menor duração do EMD, localização focal.

A questão económica é também a principal, se não a única, justificação para o uso do bevacizumab em Oftalmologia, apesar dos aspetos legais relacionados com o uso *off-label* de fármacos.

Numa altura em que os recursos são cada vez mais escassos, torna-se crucial **a individualização terapêutica, tentando ajustar o tratamento mais eficaz e adequado a cada doente em particular**. A identificação de marcadores que nos ajudem a identificar antecipadamente os doentes que possam vir a beneficiar destas terapêuticas mais onerosas será fundamental nesta caminhada. **E a resposta às 3 primeiras injeções de anti-VEGF são preditivas do ganho que se irá**

**conseguir.**<sup>117</sup> O *early-switch* para DEXi, após ausência de resposta adequada a 3 injeções mensais de anti-VEGF, também se verificou mais custo-efetivo que a extensão do tratamento para 6 injeções mensais de anti-VEGF.<sup>172</sup> **A combinação terapêutica com “top up” de anti-VEGF ou a associação de DEXi ao tratamento com anti-VEGF ao fim das 3 injeções ou mesmo logo desde início, nos casos altamente inflamatórios, com marcadores da inflamação presentes, pode ser uma escolha válida a ponderar e muito dependente do contexto clínico.**

### TERAPÊUTICA PERSONALIZADA MAIS EFICAZ E MAIS EFICIENTE

**Estadiar e segmentar o EMD em termos de severidade de maculopatia, envolvimento ou não do centro da mácula e existência de EMD focal-multifocal versus difuso, presença ou não de tração vítreo-macular associada, permite desde logo planear o regime terapêutico e o tipo de 1ª linha de tratamento: entre fototerapia laser / terapêutica anti-VEGF/ CCT/ vitrectomia versus terapêutica combinada.**

**O cut off da AV entre boas/baixas AV pode ser considerado nas 70 letras ETDRS (acuidade visual mínima para a condução e leitura).** De qualquer forma, fica claro que, **personalizar o tratamento, dando a cada doente aquilo que ele precisa e que se torna mais eficaz em função do seu estadiamento, tem ganhos de eficácia em geral e ganhos de eficiência.**

Tendo presente a necessidade de avaliação custo/benefício e a necessidade de manter viáveis os sistemas de saúde de acesso universal, **é importante selecionar o tratamento mais eficaz e adequado a cada doente em particular**, porque as terapêuticas são quase sempre muito onerosas para os sistemas de saúde.

Assim, já propomos uma série de limitações, perante as quais, em nossa opinião, os tratamentos intravítreos deveriam ser bem equacionados, se não mesmo contra-indicados. Com esta atitude, reduzimos os custos com a medicação e a sobrecarga dos serviços e evitamos, em especial, riscos desnecessários quando sabemos que o benefício é *a priori* muito reduzido ou nulo.

**Assim, no tratamento do EMD, não devemos injetar qualquer fármaco anti-VEGF se:**

- **não houver evidência de EMD no OCT e acuidade visual de 20/20**
- **existir qualquer patologia macular que previsivelmente impeça a recuperação visual**

Consideramos que, **sempre que possível, se proceda a maior personalização e customização da terapêutica no EMD, em particular no EMD difuso que envolve o centro da mácula.** Temos consciência que muitas vezes isso só é possível com um cuidado mais personalizado e com tempo para o doente, ao qual este tem direito.

### ONE DAY CLINIC – consulta de alta resolução ou serviços de alto rendimento

A resposta atempada aos problemas da retina faz parte das boas práticas médicas porque a retina é sensível ao tempo de espera. Dizemos frequentemente que a retina não pode esperar.

Por outro lado, são comuns dois tipos de resposta tardia: (a) uma na marcação e efetivação da 1ª injeção num doente *naive*. E sabemos que ela condiciona o máximo de recuperação da visão conseguido, sendo fundamental todo o esforço para não perder tempo precioso. (b) O segundo atraso tem a ver com o término do período da dose de carga e a efetivação das injeções do T&E. Por vezes não há condições para se realizar o regime T&E de forma otimizada dado não ser possível agendar o doente no tempo correto. Isto acarreta flutuações da AV e da estrutura retiniana, comprometendo o resultado a médio-longo prazo quando não são realizadas as 8-9 injeções necessárias ao fim do 1º ano. Acresce ainda o fato de se obrigar o doente e a família a várias deslocações ao hospital/clínica com custos em amenidades, dias de trabalho, transportes e diminuição da *compliance*.

Entretanto a resposta hospitalar é dada em função do interesse do serviço, dos horários, do pessoal disponível e a pensar menos no DOENTE que nos constrangimentos do serviço. E o doente deveria ser o centro dos cuidados.

### A prestação de cuidados centrada no doente

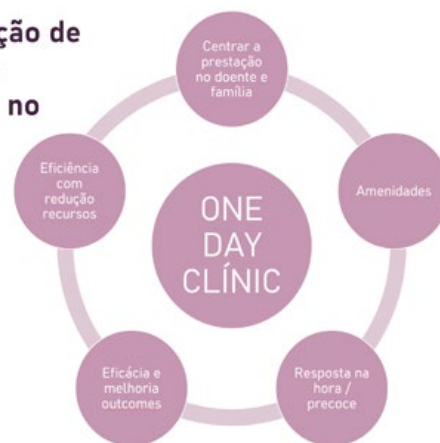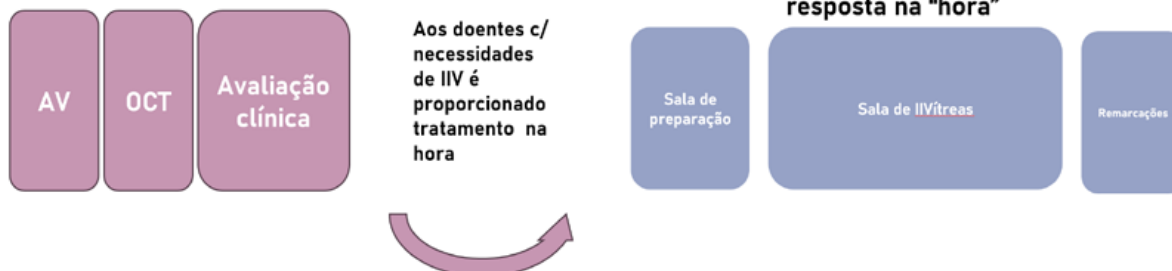


Figura 7 | A prestação de cuidados centrada no doente.



## ONE DAY CLÍNICA

a prestação de cuidados centrada no doente



## 1. A ESTRUTURA

Staff disponível para resposta na "hora"



Figura 8 |

### Como enfrentar este problema e desenhar uma resposta célere, eficaz e eficiente?

Alguns serviços de saúde em Portugal, no público e no privado, já conseguiram uma otimização do processo.

A SOLUÇÃO poderá passar pelas **ONE DAY CLÍNICA** ou consultas de alta resolução ou alto rendimento. Aqui o doente e os seus interesses são colocados em primeiro plano.

1. **A estrutura:** as instalações são organizadas de forma que se maximize o tempo e as deslocações entre espaços. Um espaço de avaliação da AV, contíguo ao espaço de exames e à sala de avaliação clínica/decisão. A comunicação entre espaços é desejável.

Em local não afastado, será organizada a sala dedicada de Injeções Intra-vítreas com espaço próprio de acolhimento que comunica com a sala de injeções propriamente dita e termina o circuito num espaço de remarcação de consulta/ injeções.

2. **As pessoas:** deverá existir delegação de tarefas numa ou mais secretárias clínicas que fazem parte da equipa e que farão as tarefas burocráticas, nomeadamente os registos, verificar os consentimentos (1 cada 3 anos) depois do médico falar com o doente, as marcações, o agendamento das injeções. Parte-se do princípio de que existem técnicos ortoptistas

## ONE DAY CLÍNICA

a prestação de cuidados centrada no doente

## 2. AS PESSOAS

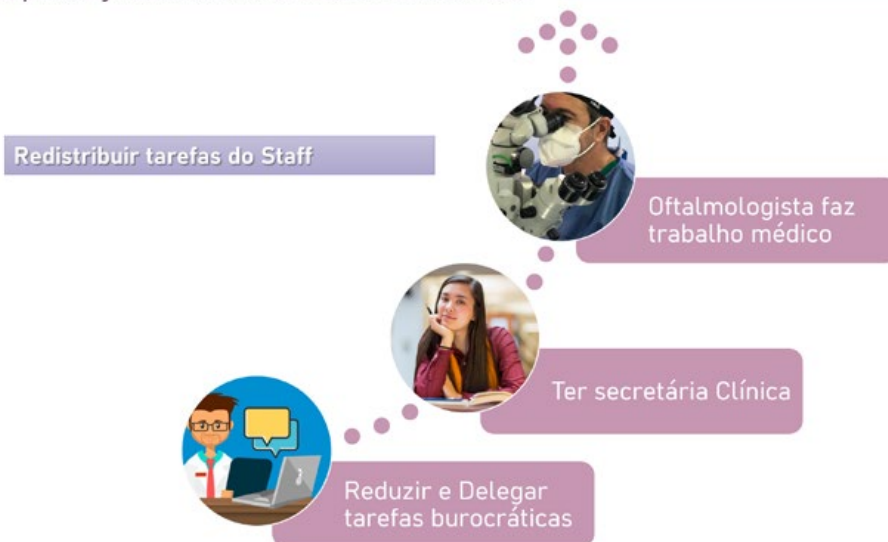

Figura 9 |

suficientes para executar os exames: avaliar AV, realizar OCTs, etc. Ao médico compete a tarefa de integrar a informação, avaliar e decidir e comunicar a decisão ao doente. De imediato o doente passa para o Bloco/Sala de IIV onde uma equipa está preparada para o receber e dar sequência ao tratamento definido pelo médico. Podem ser equacionados *slots* de tempo para tratar os doentes de novo e do dia, intercalados com *slots* para doentes agendados previamente.

3. **Os processos:** a mudança inovadora dos processos com resposta no dia, a marcação da avaliação e injeção, a marcação de injeção sem avaliação, o registo em sistemas TICs feitos à medida para oftalmologia (existem alguns em Portugal, desenvolvidos por portugueses que têm a característica

de segmentar os dados e ligar de imediato à retina. pt) e auxiliares nas marcações, com envio de alertas aos doentes. A resposta na hora em alto rendimento ou alta resolução é uma inovação nos processos que adjuvada com fármacos de longo efeito, permite otimizar resultados enquanto diminui o *burden* e, desta forma, conseguiremos chegar a mais doentes e ter doentes tratados e com bons resultados, economizando recursos.

Deverá, pois, ser criado em cada ULS uma via verde retina para responder atempadamente aos problemas da retina. Na RD essa resposta pode ter de passar também pela vitrectomia ou pelo laser para além das injeções intra-vítreas.

ONE DAY CLÍNIC

a prestação de cuidados centrada no doente

### 3. O PROCESSO



A retina não pode esperar

### “Resposta de Proximidade e Tratamento Precoce” - Centros de Excelência no Diagnóstico e Tratamento Integrado da Retinopatia Diabética – proposta do GER

Dando sequência ao que foi definido pela DGS na norma 16/2018, o GER sugere criar /desenvolver os **Centros de Excelência no Diagnóstico e Tratamento Integrado da Retinopatia Diabética de vários tipos (CDTI-RD 1, 2 e 3), de acordo com as capacidades de resposta de cada centro aos vários estadios/níveis de gravidade da doença.**

Na prática, este plano, corresponde a implementar com carácter universal, as soluções que foram usadas pelas várias ARSs nos seus programas de rastreio da RD e acrescentar-lhe algumas das características que referimos anteriormente, nomeadamente a resposta célere, a

Figura 10 |

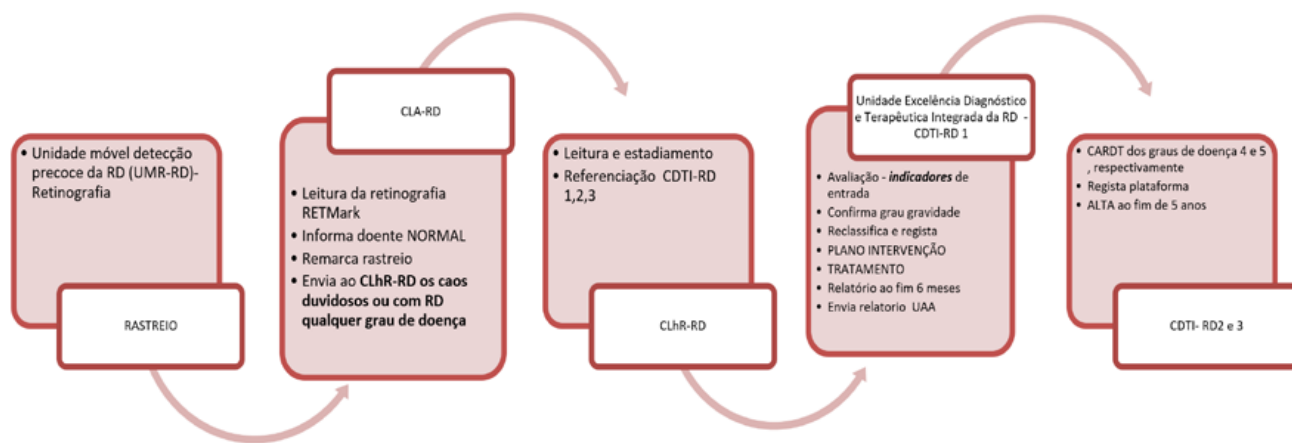


Figura 11 | Fluxograma de avaliação do doente com diabetes e de avaliação do doente com retinopatia diabética diagnosticada na deteção/diagnóstico precoce.

resposta de proximidade e a resposta usando a capacidade local instalada do SNS e terceiro sector, existentes ou a criar, com garantia de qualidade e que aceitem integrar a **Estrutura Nacional de Rastreio & Tratamento da Retinopatia Diabética (ENR&T RD)**.

Esta resposta teria um grande componente de ligação aos médicos de família/USF como um contributo para a Gestão Integrada da Diabetes. Assim manter-se-ia um canal privilegiado de informação clínica entre o médico de família e o oftalmologista, com recurso às tecnologias de informação (Plataforma retina.pt), de forma que o fluxo de informação seja biunívoco e em tempo real, com acesso a informação clínica relevante e propostas terapêuticas cooperativas entre os vários intervenientes de prestação de cuidados de saúde.

Deveria ser aplicado um modelo de registo clínico oftalmológico (Projecto a desenvolver no âmbito desta proposta e de grande relevância na Gestão Integrada da Diabetes e da Retinopatia Diabética) que permita interoperabilidade com sistemas de informação em uso no SNS para essa troca de informação clínica e estatística, nomeadamente dos indicadores para monitorização. Cada vez que o doente contacta o oftalmologista, o médico de família deveria ter essa informação através de alertas e vice-versa. O doente é monitorizado, motivado e informado dos seus direitos, mas também dos seus deveres como doente, aumentando a capacitação/empoderamento do doente, procurando-se atingir o melhor controlo metabólico, tensional e lipídico possível, elementos chave na Gestão Integrada da Diabetes.

## A Estrutura Nacional de Rastreio & Tratamento da Retinopatia Diabética (ENR&T RD) seria composta pelos seguintes elementos:

### 1. UNIDADES MÓVEIS DE RASTREIO (UMR)

O rastreio poderá continuar nos atuais moldes onde já funcionam ou criando unidades móveis de Rastreio (UMR-RD) que se deslocarão, sempre que possível, próximo aos doentes diabéticos (extensões dos CS/USF).

### 2. CENTRO LEITURA AUTOMÁTICA (CLA-RD)

As imagens retinográficas obtidas são colocadas numa plataforma TIC. O Centro de Leitura Automática

(CLA-RD) classifica de forma automática as retinografias classificando em normal - retinografia anual; leitura não possível ou patologia com envio para a leitura humana das 60% retinografias restantes.

### 3. CENTRO LEITURA humana e REFERENCIAÇÃO (CLhR-RD)

Deveria ser automaticamente marcada a consulta dentro dos prazos considerados aceitáveis para o CDTI-RD mais próximo dentro da rede de CDTI-RD, emitido *voucher* com grau de gravidade e respetivo financiamento. É enviado de imediato, através da plataforma TIC, ao Centro de Tratamento do respetivo nível e ao doente. Este *voucher* é portador da indicação do grau de gravidade e da data da CONSULTA DE DIABETES OCULAR onde será confirmado o seu nível de gravidade. São registados os elementos clínicos e é proposto um plano de intervenção. Se o nível de gravidade vier incorretamente referenciado, de acordo com os critérios clínicos, este será enquadrado no grau de gravidade correto e justificado pelo médico oftalmologista, com recurso a registo imagiológico que fica no arquivo clínico do doente e que poderá ser objeto de auditoria. Ao doente tem de ser proporcionado, obrigatoriamente, orientação em consulta de Diabetes para controlo metabólico, da TA, lípidos e obesidade (IMC), cuidados esses a cargo dos Centros de Saúde.

### 4. CENTROS DE DIAGNÓSTICO E TRATAMENTO INTEGRADO DA RETINOPATIA DIABÉTICA de nível 1, 2 e 3. (CDTI-RD 1,2 e 3)

Doentes que na retinografia, lida no CLRhR-RD, tenham graus de doença de grau 4 e 5, o procedimento manter-se-á o mesmo com o envio para CTI-RD2 ou 3 de acordo com grau de gravidade. Na prática cada ULS deveria possuir pelo menos um centro de nível 3.

### 5. UNIDADE DE AUTORIZAÇÕES, FINANCIAMENTO E AUDITORIA (UAFA)

A UAFA (Unidade de Autorizações, Financiamento e Auditoria) tem um peso e responsabilidade extremamente importantes pois tomará as decisões mais importantes de validação das opções terapêuticas e respetivo financiamento. Este é o centro nevrálgico dos custos e da gestão de recursos, deverá ser um centro independente, não ligado aos centros de tratamento e com oftalmologistas treinados em RD e poderá ser da responsabilidade de Unidade de Gestão da Saúde/ACSS.

Aos doentes que sejam avaliados em consulta de Oftalmologia, em regime privado, e que necessitem de

entrar no programa de Gestão Integrada da RD, ser-lhes-á facultada o acesso, através do seu médico de MGF. Sempre que possível de forma a acelerar a resposta, o doente será portador de retinografias e/ou OCT recentes que o médico de MGF coloca na plataforma TIC e informa o CLhR-RD. Estes serão objeto de leitura e classificação. Em alternativa o doente entra no programa de rastreio dos UMR-RD quando se deslocar ao CS.

## Observações

- 1 - Algumas orientações e protocolos aprovados pelo GER poderão ser úteis para uma melhor adequação dos procedimentos relacionados com injeções intravítreas/subtenonianas.
- 2 - Todos os doentes deverão ser devidamente informados e esclarecidos dos tratamentos propostos, bem como devem assinar os respetivos consentimentos informados que deverão ser válidos por 3 anos desde que o objetivo terapêutico seja o mesmo desde início e se mantenha a mesma classe terapêutica. O GER disponibiliza online estes consentimentos informados, os quais poderão incluir referência à terapêutica combinada com mais de uma classe terapêutica.
- 3 - Após a injeção intravítrea de corticoides os doentes deverão realizar um controlo oftalmológico da PIO entre o 1º e 2º mês e posteriormente de 3 em 3 meses (ou menos, se existirem fatores de risco acrescidos). Se existir HTO o doente deverá ser orientado de acordo com o quadro clínico.
- 4 - A injeção intravítrea de anti-VEGF deve ser cuidadosamente avaliada em doentes com proliferação fibrovascular, devido ao perigo de descolamento tractional da retina.

## REFERÊNCIAS

1. U.S. Food and Drug Administration. Summary of product characteristics ranibizumab. Last updated 2018. 2006.
2. European Medicines Agency. Summary of product characteristics ranibizumab. Last updated 2019. 2007.
3. U.S. Food and Drug Administration. Summary of product characteristics brolicizumab. Last updated 2023. 2020.
4. U.S. Food and Drug Administration. Summary of product characteristics faricimab. Last updated 2023.
5. Hutton D, Newman-Casey PA, Tavag M, Zacks D, Stein J. Switching to less expensive blindness drug could save medicare part B \$18 billion over a ten-year period. *Health affairs* 2014;33(6):931-939.
6. European Medicines Agency. Summary of product characteristics bevacizumab. Last updated 2018. 2005.
7. Bandello F, Toni D, Porta M, Varano M. Diabetic retinopathy, diabetic macular edema, and cardiovascular risk: The importance of a long-term perspective and a multidisciplinary approach to optimal intravitreal therapy. *Acta Diabetologica* 2020;57:513-526.
8. Vila-Franca M HJ. *Manual de Retina*. Lisboa: Lidel; 2015:110-1.
9. Abreu JF MM, Reis J. . *Exp Ophthalmol*. 1979;5:31-4. Estudos sobre Retinopatia Diabética IV. Oclusão capilar. *Exp Ophthalmol* 1979;5:31-4.
10. McDONALD HR, SCHATZ H. Grid photocoagulation for diffuse macular edema. *Retina* 1985;5(2):65-72.
11. Harris JR, Brown GA, Jorgensen M, et al. Bone marrow-derived cells home to and regenerate retinal pigment epithelium after injury. *Investigative ophthalmology & visual science* 2006;47(5):2108-2113.
12. Jiang C, Klassen H, Zhang X, Young M. Laser injury promotes migration and integration of retinal progenitor cells into host retina. *Molecular vision* 2010;16:983.
13. Today CVR. Fovea-friendly MicroPulse Laser-Tissue-Laser for DME in the Anti-VEGF Era. 2012:7-10.
14. V. C. Yellow 577nm MicroPulse® Laser Guidelines. In: NICE E, ed.2015.
15. Yellow CV. 577nm MicroPulse® Laser Therapy for Diabetic Macular Edema. EURETINA, NICE ed2015.
16. Kohner EM, Henkind P. Correlation of fluorescein angiogram and retinal digest in diabetic retinopathy. *American journal of ophthalmology* 1970;69(3):403-414.
17. Arend O, Wolf S, Jung F, et al. Retinal microcirculation in patients with diabetes mellitus: dynamic and morphological analysis of perifoveal capillary network. *British Journal of Ophthalmology* 1991;75(9):514-518.
18. Sakata K, Funatsu H, Harino S, Noma H, Hori S. Relationship between macular microcirculation and progression of diabetic macular edema. *Ophthalmology* 2006;113(8):1385-1391.
19. Mendis KR, Balaratnasingam C, Yu P, et al. Correlation of histologic and clinical images to determine the diagnostic value of fluorescein angiography for studying retinal capillary detail. *Investigative ophthalmology & visual science* 2010;51(11):5864-5869.
20. Campochiaro PA, Wykoff CC, Shapiro H, Rubio RG, Ehrlich JS. Neutralization of vascular endothelial growth factor slows progression of retinal nonperfusion in patients with diabetic macular edema. *Ophthalmology* 2014;121(9):1783-1789.
21. Matsunaga D, Yi J, Puliafito CA, Kashani AH. OCT angiography in healthy human subjects. *Ophthalmic surgery, lasers and imaging retina* 2014;45(6):510-515.
22. Savastano MC, Lumbroso B, Rispoli M. In vivo characterization of retinal vascularization morphology using optical coherence tomography angiography. *Retina* 2015;35(11):2196-2203.
23. Spaide RF, Klancnik JM, Cooney MJ. Retinal vascular layers imaged by fluorescein angiography and optical coherence tomography angiography. *JAMA ophthalmology* 2015;133(1):45-50.
24. Teussink MM, Breukink MB, van Grinsven MJ, et al. OCT angiography compared to fluorescein and indocyanine green angiography in chronic central serous chorioretinopathy. *Investigative ophthalmology & visual science* 2015;56(9):5229-5237.
25. Sivaprasad S, Prevost AT, Vasconcelos JC, et al. Clinical



- efficacy of intravitreal aflibercept versus panretinal photocoagulation for best corrected visual acuity in patients with proliferative diabetic retinopathy at 52 weeks (CLARITY): a multicentre, single-blinded, randomised, controlled, phase 2b, non-inferiority trial. *The Lancet* 2017;389(10085):2193-2203.
26. Wykoff CC, Chakravarthy U, Campochiaro PA, Bailey C, Green K, Cunha-Vaz J. Long-term effects of intravitreal 0.19 mg fluocinolone acetonide implant on progression and regression of diabetic retinopathy. *Ophthalmology* 2017;124(4):440-449.
  27. Brown DM, Wykoff CC, Boyer D, et al. Evaluation of intravitreal aflibercept for the treatment of severe nonproliferative diabetic retinopathy: results from the PANO-RAMA randomized clinical trial. *JAMA ophthalmology* 2021;139(9):946-955.
  28. Maturi RK, Glassman AR, Josic K, et al. Effect of intravitreal anti-vascular endothelial growth factor vs sham treatment for prevention of vision-threatening complications of diabetic retinopathy: the protocol w randomized clinical trial. *JAMA ophthalmology* 2021;139(7):701-712.
  29. Photocoagulation for diabetic macular edema. Early Treatment Diabetic Retinopathy Study report number 1. Early Treatment Diabetic Retinopathy Study research group. *Arch Ophthalmol* 1985;103(12):1796-806. (In eng).
  30. J. H. 25 Perguntas e respostas: Retinopatia Diabética - novo paradigma de cuidados. Lisbon: Grupo de Estudos da Retina; 2012:37-41.
  31. Ohkoshi K, Yamaguchi T. Subthreshold micropulse diode laser photocoagulation for diabetic macular edema in Japanese patients. *American journal of ophthalmology* 2010;149(1):133-139. e1.
  32. Sivaprasad S, Elagouz M, McHugh D, Shona O, Dorin G. Micropulsed diode laser therapy: evolution and clinical applications. *Survey of ophthalmology* 2010;55(6):516-530.
  33. Lavinsky D, Cardillo JA, Melo LA, Dare A, Farah ME, Belfort R. Randomized clinical trial evaluating mETDRS versus normal or high-density micropulse photocoagulation for diabetic macular edema. *Investigative Ophthalmology & Visual Science* 2011;52(7):4314-4323.
  34. Elman MJ, Aiello LP, Beck RW, et al. Randomized trial evaluating ranibizumab plus prompt or deferred laser or triamcinolone plus prompt laser for diabetic macular edema. *Ophthalmology* 2010;117(6):1064-1077. e35.
  35. Mitchell P, Bandello F, Schmidt-Erfurth U, et al. The RESTORE study: ranibizumab monotherapy or combined with laser versus laser monotherapy for diabetic macular edema. *Ophthalmology* 2011;118(4):615-25. (In eng). DOI: 10.1016/j.ophtha.2011.01.031.
  36. Elman MJ, Qin H, Aiello LP, et al. Intravitreal ranibizumab for diabetic macular edema with prompt versus deferred laser treatment: three-year randomized trial results. *Ophthalmology* 2012;119(11):2312-2318.
  37. Wells JA, Glassman AR, Ayala AR, et al. Aflibercept, bevacizumab, or ranibizumab for diabetic macular edema. *The New England journal of medicine* 2015;372(13):1193-1203.
  38. Mitchell P, Bandello F, Schmidt-Erfurth U, et al. The RESTORE study: ranibizumab monotherapy or combined with laser versus laser monotherapy for diabetic macular edema. *Ophthalmology* 2011;118(4):615-625.
  39. Do DV, Nguyen QD, Khwaja AA, et al. Ranibizumab for edema of the macula in diabetes study: 3-year outcomes and the need for prolonged frequent treatment. *JAMA ophthalmology* 2013;131(2):139-145.
  40. Schmidt-Erfurth U, Lang GE, Holz FG, et al. Three-year outcomes of individualized ranibizumab treatment in patients with diabetic macular edema: the RESTORE extension study. *Ophthalmology* 2014;121(5):1045-1053.
  41. Udaondo P G-DA, Llopis MD, Pina B. . . One Year results of Intravitreal Dexamethasone Implant in Drug -Naive Patients with Diabetic Macular Edema. AAO annual meeting:208.
  42. Campochiaro PA, Brown DM, Pearson A, et al. Long-term benefit of sustained-delivery fluocinolone acetonide vitreous inserts for diabetic macular edema. *Ophthalmology* 2011;118(4):626-635. e2.
  43. Gajree S, Borooh S, Dhillon B. Imaging in diabetic retinopathy: a review of current and future techniques. *Current Diabetes Reviews* 2017;13(1):26-34.
  44. Network DRCR. Comparison of the modified Early Treatment Diabetic Retinopathy Study and mild macular grid laser photocoagulation strategies for diabetic macular edema. *Archives of Ophthalmology* 2007;125(4):469.
  45. Dorin G. Subthreshold and micropulse diode laser photocoagulation. *Seminars in ophthalmology: Taylor & Francis*; 2003:147-153.
  46. Figueira J, Khan J, Nunes S, et al. Prospective randomised controlled trial comparing sub-threshold micropulse diode laser photocoagulation and conventional green laser for clinically significant diabetic macular oedema. *British Journal of Ophthalmology* 2009;93(10):1341-1344.
  47. Henriques J LD, Cardillo JA. *Manual de Retina*. Lidel; 2015:112-118.
  48. Lavinsky D, Sramek C, Wang J, et al. Subvisible retinal laser therapy: titration algorithm and tissue response. *Retina* 2014;34(1):87-97.
  49. Palanker D, Lavinsky D, Blumenkranz MS, Marcellino G. The impact of pulse duration and burn grade on size of retinal photocoagulation lesion: implications for pattern density. *Retina* 2011;31(8):1664-1669.
  50. Henriques J. Laser milipulsado e laser micropulsado. *Revista Sociedade Portuguesa de Oftalmologia* 2014;38(3).
  51. Gross J, Glassman A, Jampol L. Writing Committee for the Diabetic Retinopathy Clinical Research Network. Panretinal photocoagulation vs intravitreal ranibizumab for proliferative diabetic retinopathy: a randomized clinical trial (vol 314, pg 2137, 2015). *JAMA-JOURNAL OF THE AMERICAN MEDICAL ASSOCIATION* 2016;315(9):944-944.
  52. Ticho U, Patz A. The role of capillary perfusion in the management of diabetic macular edema. *American Journal of Ophthalmology* 1973;76(6):880-886.
  53. Hamilton AMP, Ulbig M, Polkinghorne P. Management of diabetic retinopathy. (No Title) 1996.
  54. Solomon SD, Chew E, Duh EJ, et al. Diabetic retinopathy: a position statement by the American Diabetes Association. *Diabetes care* 2017;40(3):412.
  55. *Ophthalmology ICo*. ICo Guidelines for Diabetic Eye Care. 2017.
  56. Schmidt-Erfurth U, Garcia-Arumi J, Bandello F, et al. Guidelines for the management of diabetic macular edema by

- the European Society of Retina Specialists (EURETINA). *Ophthalmologica* 2017;237(4):185-222.
57. U.S. Food and Drug Administration. Summary of product characteristics aflibercept. Last updated 2019. 2011.
  58. European Medicines Agency. Summary of product characteristics aflibercept. Last updated 2021. 2012.
  59. Brown DM, Nguyen QD, Marcus DM, et al. Long-term outcomes of ranibizumab therapy for diabetic macular edema: the 36-month results from two phase III trials: RISE and RIDE. *Ophthalmology* 2013;120(10).
  60. Bressler SB, Odia I, Maguire MG, et al. Factors associated with visual acuity and central subfield thickness changes when treating diabetic macular edema with anti-vascular endothelial growth factor therapy: an exploratory analysis of the protocol T randomized clinical trial. *JAMA ophthalmology* 2019;137(4):382-390.
  61. Wells JA, Glassman AR, Ayala AR, et al. Aflibercept, bevacizumab, or ranibizumab for diabetic macular edema: two-year results from a comparative effectiveness randomized clinical trial. *Ophthalmology* 2016;123(6):1351-1359.
  62. Bressler SB, Ayala AR, Bressler NM, et al. Persistent macular thickening after ranibizumab treatment for diabetic macular edema with vision impairment. *JAMA ophthalmology* 2016;134(3):278-285.
  63. Markan A, Agarwal A, Arora A, Bazgain K, Rana V, Gupta V. Novel imaging biomarkers in diabetic retinopathy and diabetic macular edema. *Therapeutic Advances in Ophthalmology* 2020;12:2515841420950513.
  64. Virgili G, Parravano M, Menchini F, Evans JR. Anti-vascular endothelial growth factor for diabetic macular oedema. *Cochrane Database of Systematic Reviews* 2014(10).
  65. Brown DM, Emanuelli A, Bandello F, et al. KESTREL and KITE: 52-week results from two phase III pivotal trials of brolucizumab for diabetic macular edema. *American journal of ophthalmology* 2022;238:157-172.
  66. Wykoff CC, Garweg JG, Regillo C, et al. Brolucizumab for treatment of diabetic macular edema (DME): 100-week results from the KESTREL and KITE studies. *Investigative Ophthalmology & Visual Science* 2022;63(7):3849-3849.
  67. Regillo C ea. *Angiogenesis 2022* [Oral presentation].
  68. M. B. *Angiogenesis 2022* [Oral presentation].
  69. Imhof BA, Aurand-Lions M. Angiogenesis and inflammation face off. *Nature medicine* 2006;12(2):171-172.
  70. Teichert M, Milde L, Holm A, et al. Pericyte-expressed Tie2 controls angiogenesis and vessel maturation. *Nature communications* 2017;8(1):16106.
  71. Wykoff CC, Abreu F, Adamis AP, et al. Efficacy, durability, and safety of intravitreal faricimab with extended dosing up to every 16 weeks in patients with diabetic macular oedema (YOSEMITE and RHINE): two randomised, double-masked, phase 3 trials. *The Lancet* 2022;399(10326):741-755.
  72. Yip FL, Wong CY, Lai TY. Agents Targeting Angiopoietin/Tie Pathway in Diabetic Macular Edema. *Diabetic Macular Edema*: Springer; 2023:63-68.
  73. Figueira J, Henriques J, Carneiro Â, et al. Guidelines for the management of center-involving diabetic macular edema: treatment options and patient monitorization. *Clinical Ophthalmology* 2021:3221-3230.
  74. Brown DM, Schmidt-Erfurth U, Do DV, et al. Intravitreal aflibercept for diabetic macular edema: 100-week results from the VISTA and VIVID studies. *Ophthalmology* 2015;122(10):2044-2052.
  75. Korobelnik J-F, Do DV, Schmidt-Erfurth U, et al. Intravitreal aflibercept for diabetic macular edema. *Ophthalmology* 2014;121(11):2247-2254.
  76. Heier JS, Korobelnik J-F, Brown DM, et al. Intravitreal aflibercept for diabetic macular edema: 148-week results from the VISTA and VIVID studies. *Ophthalmology* 2016;123(11):2376-2385.
  77. Kim YC, Shin JP, Pak KY, et al. Two-year outcomes of the treat-and-extend regimen using aflibercept for treating diabetic macular oedema. *Scientific Reports* 2020;10(1):22030.
  78. Pak KY, Shin JP, Kim HW, et al. One-year results of treatment of diabetic macular edema with aflibercept using the treat-and-extend dosing regimen: the VIBIM study. *Ophthalmologica* 2020;243(4):255-262.
  79. Hirano T, Toriyama Y, Takamura Y, et al. Outcomes of a 2-year treat-and-extend regimen with aflibercept for diabetic macular edema. *Scientific Reports* 2021;11(1):4488.
  80. Garweg JG, Štefanickova J, Hoyng C, et al. Dosing Regimens of Intravitreal Aflibercept for Diabetic Macular Edema Beyond the First Year: VIOLET, a Prospective Randomized Trial. *Advances in therapy* 2022;39(6):2701-2716.
  81. Sheu S-J, Yang C-H, Lai C-C, Wu P-C, Chen S-J. One-year outcomes of the treat-and-extend regimen using aflibercept for the treatment of diabetic macular edema. *Journal of the Chinese Medical Association* 2022;85(2):246-251.
  82. Prunte C, Fajnkuchen F, Mahmood S, et al. Ranibizumab 0.5 mg treat-and-extend regimen for diabetic macular oedema: the RETAIN study. *British Journal of Ophthalmology* 2016;100(6):787-795.
  83. Gross JG, Glassman AR, Liu D, et al. Five-year outcomes of panretinal photocoagulation vs intravitreal ranibizumab for proliferative diabetic retinopathy: a randomized clinical trial. *JAMA ophthalmology* 2018;136(10):1138-1148.
  84. Wykoff CC, Eichenbaum DA, Roth DB, Hill L, Fung AE, Haskova Z. Ranibizumab induces regression of diabetic retinopathy in most patients at high risk of progression to proliferative diabetic retinopathy. *Ophthalmology Retina* 2018;2(10):997-1009.
  85. Ciulla TA, Pollack JS, Williams DF. Visual acuity outcomes and anti-VEGF therapy intensity in diabetic macular oedema: a real-world analysis of 28 658 patient eyes. *British Journal of Ophthalmology* 2021;105(2):216-221.
  86. Group CR. Ranibizumab and bevacizumab for neovascular age-related macular degeneration. *New England Journal of Medicine* 2011;364(20):1897-1908.
  87. Chakravarthy U, Harding SP, Rogers CA, et al. Ranibizumab versus bevacizumab to treat neovascular age-related macular degeneration: one-year findings from the IVAN randomized trial. *Ophthalmology* 2012;119(7):1399-1411.
  88. Chakravarthy U, Harding SP, Rogers CA, et al. Alternative treatments to inhibit VEGF in age-related choroidal neovascularisation: 2-year findings of the IVAN randomised controlled trial. *The Lancet* 2013;382(9900):1258-1267.
  89. Bressler SB, Glassman AR, Almukhtar T, et al. Five-year outcomes of ranibizumab with prompt or deferred laser versus laser or triamcinolone plus deferred ranibizumab for diabetic macular edema. *American journal of ophthalmology*

- 2016;164:57-68.
90. Wykoff CC, Le RT, Khurana RN, et al. Outcomes with as-needed aflibercept and macular laser following the phase III VISTA DME trial: ENDURANCE 12-month extension study. *American Journal of Ophthalmology* 2017;173:56-63.
91. Wykoff CC, Ou WC, Khurana RN, Brown DM, Clark WL, Boyer DS. Long-term outcomes with as-needed aflibercept in diabetic macular oedema: 2-year outcomes of the ENDURANCE extension study. *British Journal of Ophthalmology* 2018;102(5):631-636.
92. Dugel PU, Campbell JH, Kiss S, et al. An independent analysis of Protocol i Study Data. *RETINA* 2019;39(1):88-97.
93. Gonzalez VH, Campbell J, Holekamp NM, et al. Early and long-term responses to anti-vascular endothelial growth factor therapy in diabetic macular edema: analysis of protocol I data. *American journal of ophthalmology* 2016;172:72-79.
94. Santos AR, Costa MÂ, Schwartz C, et al. Optical coherence tomography baseline predictors for initial best-corrected visual acuity response to intravitreal anti-vascular endothelial growth factor treatment in eyes with diabetic macular edema: the CHARTRES Study. *Retina* 2018;38(6):1110-1119.
95. Downey L, Acharya N, Devonport H, et al. Treatment choices for diabetic macular oedema: a guideline for when to consider an intravitreal corticosteroid, including adaptations for the COVID-19 era. *BMJ Open Ophthalmology* 2021;6(1):e000696.
96. Busch C, Zur D, Fraser-Bell S, et al. Shall we stay, or shall we switch? Continued anti-VEGF therapy versus early switch to dexamethasone implant in refractory diabetic macular edema. *Acta diabetologica* 2018;55:789-796.
97. Busch C, Fraser-Bell S, Iglicki M, et al. Real-world outcomes of non-responding diabetic macular edema treated with continued anti-VEGF therapy versus early switch to dexamethasone implant: 2-year results. *Acta diabetologica* 2019;56:1341-1350.
98. International Council of Ophthalmology. ICO Guidelines for Diabetic Eye Care - Updated 2017. <http://www.wicoph.org/downloads/ICOGuidelinesforDiabeticEyeCarepdf> 2017.
99. Elman MJ, Ayala A, Bressler NM, et al. Intravitreal ranibizumab for diabetic macular edema with prompt versus deferred laser treatment: 5-year randomized trial results. *Ophthalmology* 2015;122(2):375-381.
100. Kaya M, Atas F, Kocak N, Ozturk T, Ayhan Z, Kaynak S. Intravitreal Ranibizumab and Dexamethasone Implant Injections as Primary Treatment of Diabetic Macular Edema: The Month 24 Results from Simultaneously Double Protocol. *Current Eye Research* 2023;48(5):498-505.
101. Vaz F SF, Henriques J. In: *Retina GdEd*, ed. 25 Perguntas e respostas: Retinopatia Diabética - novo paradigma de cuidados. Lisbon 2012:123-30.
102. Henriques J, Vaz-Pereira S, Nascimento J, Rosa PC. Diabetic eye disease. *Acta medica portuguesa* 2015;28(1):107-113.
103. Pinto R HJ. *Manual de Retina*. Lisbon: Lidel; 2015:119-23.
104. Chawan-Saad J, Wu M, Wu A, Wu L. Corticosteroids for diabetic macular edema. *Taiwan Journal of Ophthalmology* 2019;9(4):233.
105. Gillies MC SF, Simpson JM, Larsson J, Ali H, Zhu M. Intravitreal triamcinolone for refractory diabetic macular edema: two-year results of a double-masked, placebo-controlled, randomized clinical trial. *Ophthalmology* 2006 and 1533-1538, 113:.
106. Figueira J HJ, Carneiro Â, Marques-Neves C, Flores R, Castro-Sousa JP, Meireles A, Gomes N, Nascimento J, Amaro M, Silva R. Guidelines for the Management of Center-Involving Diabetic Macular Edema: Treatment Options and Patient Monitorization. C.
107. Boyer DS, Yoon YH, Belfort Jr R, et al. Three-year, randomized, sham-controlled trial of dexamethasone intravitreal implant in patients with diabetic macular edema. *Ophthalmology* 2014;121(10):1904-1914.
108. Campochiaro PA, Hafiz G, Shah SM, et al. Sustained ocular delivery of fluocinolone acetonide by an intravitreal insert. *Ophthalmology* 2010;117(7):1393-1399. e3.
109. Zhang X. WN, Schachat A.P., Bao S. and Gillies M.C., Glucocorticoids: Structure, Signaling and Molecular Mechanisms in the Treatment of Diabetic Retinopathy and Diabetic Macular Edema, *Current Molecular Medicine* 2014 e ., 14(3).
110. Zhang X, Wang N, Schachat A, Bao S, Gillies M. Glucocorticoids: structure, signaling and molecular mechanisms in the treatment of diabetic retinopathy and diabetic macular edema. *Current Molecular Medicine* 2014;14(3):376-384.
111. RübSam A PS, Fort PE. Role of Inflammation in Diabetic Retinopathy. *International Journal of Molecular Sciences*. 2018 e 19(4):942.
112. RübSam A, Parikh S, Fort PE. Role of inflammation in diabetic retinopathy. *International journal of molecular sciences* 2018;19(4):942.
113. Pessoa B MJ, Coelho C, Leander M, Lima M, Menêres P, Figueira J, Meireles A, Melo-Beirão JN. Vitreous biomarkers – new insights in diabetic retinopathy. submitted 2021.
114. Pessoa B, Castro C, Ferreira A, et al. Changes in Ganglion Cell Layer Thickness after Treatment with the 0.2 µg/day Fluocinolone Acetonide Implant in Vitrectomized and Non-vitrectomized Eyes with Diabetic Macular Edema. *Ophthalmic Research* 2022;65(3):310-320.
115. Elman MJ, Bressler NM, Qin H, et al. Expanded 2-year follow-up of ranibizumab plus prompt or deferred laser or triamcinolone plus prompt laser for diabetic macular edema. *Ophthalmology* 2011;118(4):609-614.
116. Barteselli G, Kozak I, El-Emam S, Chhablani J, Cortes MA, Freeman WR. 12-month results of the standardised combination therapy for diabetic macular oedema: intravitreal bevacizumab and navigated retinal photocoagulation. *British Journal of Ophthalmology* 2014;98(8):1036-1041.
117. Dugel P, Campbell J, Holekamp N, et al. Long-term response to anti-VEGF therapy for DME can be predicted after 3 injections—an analysis of the Protocol I data. *American Academy of Ophthalmology* in 2015.
118. Lavinsky D, Chalberg TW, Mandel Y, et al. Modulation of transgene expression in retinal gene therapy by selective laser treatment. *Investigative Ophthalmology & Visual Science* 2013;54(3):1873-1880.
119. Henriques J, Nascimento J, Rosa P, Vaz F, Amaro M. Laser fototérmico e sua interação com a retina humana. *Oftalmologia: Revista da Sociedade Portuguesa de Oftalmologia*

- 2013;36:353-364.
120. Sher A, Jones BW, Huie P, et al. Restoration of retinal structure and function after selective photocoagulation. *Journal of Neuroscience* 2013;33(16):6800-6808.
121. Baker CW, Glassman AR, Beaulieu WT, et al. Effect of initial management with aflibercept vs laser photocoagulation vs observation on vision loss among patients with diabetic macular edema involving the center of the macula and good visual acuity: a randomized clinical trial. *Jama* 2019;321(19):1880-1894.
122. Busch C, Okada M, Zur D, et al. Baseline predictors for visual acuity loss during observation in diabetic macular oedema with good baseline visual acuity. *Acta Ophthalmologica* 2020;98(7):e801-e806.
123. Pessoa B, Leite J, Heitor J, et al. Vitrectomized versus non-vitrectomized eyes in diabetic macular edema response to ranibizumab—retinal layers thickness as prognostic biomarkers. *Scientific Reports* 2021;11(1):23055.
124. Wykoff CC. Thresholds for initiating treatment of eyes with diabetic macular edema and good vision: consideration of DRCR. *Net Protocol V Results. Ophthalmology Retina* 2019;3(11):917-919.
125. Wells JA, Glassman AR, Jampol LM, et al. Association of baseline visual acuity and retinal thickness with 1-year efficacy of aflibercept, bevacizumab, and ranibizumab for diabetic macular edema. *JAMA ophthalmology* 2016;134(2):127-134.
126. Yoshitake T, Murakami T, Suzuma K, Fujimoto M, Dodo Y, Tsujikawa A. Predictor of early remission of diabetic macular edema under as-needed intravitreal ranibizumab. *Scientific Reports* 2019;9(1):7599.
127. Bakri SJ, Risco M, Edwards AO, Pulido JS. Bilateral simultaneous intravitreal injections in the office setting. *American journal of ophthalmology* 2009;148(1):66-69. e1.
128. Lima LH, Zweifel SA, Engelbert M, et al. Evaluation of safety for bilateral same-day intravitreal injections of anti-vascular endothelial growth factor therapy. *Retina* 2009;29(9):1213-1217.
129. Nguyen QD, Brown DM, Marcus DM, et al. Ranibizumab for diabetic macular edema: results from 2 phase III randomized trials: RISE and RIDE. *Ophthalmology* 2012;119(4):789-801.
130. Halperin L KA. 12-month preliminary results of the READ 3 study: ranibizumab for edema of the macula in diabetes. *AAO annual meeting. Chicago*:170.
131. Lewis H, Abrams GW, Blumenkranz MS, Campo RV. Vitrectomy for diabetic macular traction and edema associated with posterior hyaloidal traction. *Ophthalmology* 1992;99(5):753-759.
132. Adelman R, Parnes A, Michalewska Z, Parolini B, Boscher C, Ducournau D. Strategy for the management of diabetic macular edema: the European vitreo-retinal society macular edema study. *BioMed research international* 2015;2015.
133. Pessoa B, Coelho J, Coelho C, et al. Enzymatic vitreolysis for the treatment of tractional diabetic macular edema. *Therapeutic advances in ophthalmology* 2019;11:2515841419869511.
134. Network DR. Vitrectomy outcomes in eyes with diabetic macular edema and vitreomacular traction. *Ophthalmology* 2010;117(6):1087.
135. Gupta V, Arevalo JF. Surgical management of diabetic retinopathy. *Middle East African Journal of Ophthalmology* 2013;20(4):283.
136. Lains I FJ. *Manual de Retina*. Lidel; 2015:128-31.
137. Kulikov AN, Sosnovskii SV, Berezin RD, Maltsev DS, Oskanov DH, Gribanov NA. Vitreoretinal interface abnormalities in diabetic macular edema and effectiveness of anti-VEGF therapy: an optical coherence tomography study. *Clinical ophthalmology* 2017:1995-2002.
138. Mikhail M, Stewart S, Seow F, Hogg R, Lois N. Vitreomacular interface abnormalities in patients with diabetic macular oedema and their implications on the response to anti-VEGF therapy. *Graefe's Archive for Clinical and Experimental Ophthalmology* 2018;256:1411-1418.
139. Panozzo G, Parolini B, Gusson E, et al. Diabetic macular edema: an OCT-based classification. *Seminars in ophthalmology*: Taylor & Francis; 2004:13-20.
140. Pessoa B, Dias DA, Baptista P, Coelho C, Beirão JNM, Meireles A. Vitrectomy outcomes in eyes with tractional diabetic macular edema. *Ophthalmic Research* 2019;61(2):94-99.
141. Velazquez JC, Aleman I, Rush SW, Rush RB. Bevacizumab before diabetic vitrectomy: a clinical trial assessing 3 dosing amounts. *Ophthalmology Retina* 2018;2(10):1010-1020.
142. Network DR. Factors associated with visual acuity outcomes after vitrectomy for diabetic macular edema. *Retina (Philadelphia, Pa)* 2010;30(9):1488.
143. Hartley KL, Smiddy WE, HARRY W FLYNN J, Murray TG. Pars plana vitrectomy with internal limiting membrane peeling for diabetic macular edema. *Retina* 2008;28(3):410-419.
144. Ferreira. MA. *Manual de Retina*. Lisbon: Lidel; 2015:124-7.
145. Dillinger P, Mester U. Vitrectomy with removal of the internal limiting membrane in chronic diabetic macular oedema. *Graefe's Archive for Clinical and Experimental Ophthalmology* 2004;242:630-637.
146. Sonoda K-H, Sakamoto T, Enaida H, et al. Residual vitreous cortex after surgical posterior vitreous separation visualized by intravitreal triamcinolone acetonide. *Ophthalmology* 2004;111(2):226-230.
147. Stefanitou M, Aspiotis M, Kalogeropoulos C, et al. Vitrectomy results for diffuse diabetic macular edema with and without inner limiting membrane removal. *European journal of ophthalmology* 2004;14(2):137-143.
148. Figueroa MS, Contreras I, Noval S. Surgical and anatomical outcomes of pars plana vitrectomy for diffuse nontractional diabetic macular edema. *Retina* 2008;28(3):420-426.
149. Romano MR, Romano V, Vallejo-Garcia JL, et al. Macular hypotrophy after internal limiting membrane removal for diabetic macular edema. *Retina* 2014;34(6):1182-1189.
150. Jackson TL, Nicod E, Angelis A, Grimaccia F, Pringle E, Kanavos P. Pars plana vitrectomy for diabetic macular edema: a systematic review, meta-analysis, and synthesis of safety literature. *Retina* 2017;37(5):886-895.
151. Igllicki M, Lavaque A, Ozimek M, et al. Biomarkers and predictors for functional and anatomic outcomes for small gauge pars plana vitrectomy and peeling of the internal limiting membrane in naïve diabetic macular edema: The VITAL Study. *PloS one* 2018;13(7):e0200365.
152. Stalmans P, Benz MS, Gandorfer A, et al. Enzymatic vitreolysis with ocriplasmin for vitreomacular traction



- and macular holes. *New England Journal of Medicine* 2012;367(7):606-615.
153. Diaz-Llopis M, Udaondo P, Arevalo F, et al. Intravitreal plasmin without associated vitrectomy as a treatment for refractory diabetic macular edema. *Journal of ocular pharmacology and therapeutics* 2009;25(4):379-384.
154. Elbendary AM, Elwan MM, Azzam HA, Eldeeb DR. Predictability of vitreous detachment following intravitreal plasmin injection in diabetic macular edema associated with vitreomacular traction. *Current Eye Research* 2011;36(6):534-539.
155. M Abu El-Asrar A, S Al-Mezaine H. Pharmacologic vitreolysis in diabetic retinopathy. *Current Pharmaceutical Biotechnology* 2011;12(3):406-409.
156. Diaz-Llopis M, Udaondo P, Millán JM, Arevalo JF. Enzymatic vitrectomy for diabetic retinopathy and diabetic macular edema. *World Journal of Diabetes* 2013;4(6):319.
157. Datta V, Swift PG, Woodruff GH, Harris RF. Metabolic cataracts in newly diagnosed diabetes. *Archives of disease in childhood* 1997;76(2):118-120.
158. Campochiaro PA, Brown DM, Pearson A, et al. Sustained delivery fluocinolone acetonide vitreous inserts provide benefit for at least 3 years in patients with diabetic macular edema. *Ophthalmology* 2012;119(10):2125-2132.
159. Gupta A, Gupta V. Diabetic maculopathy and cataract surgery. *Ophthalmology clinics of North America* 2001;14(4):625-637.
160. Menchini U, Cappelli S, Virgili G. Cataract surgery and diabetic retinopathy. *Seminars in Ophthalmology: Taylor & Francis*; 2003:103-108.
161. Kim SJ, Equi R, Bressler NM. Analysis of macular edema after cataract surgery in patients with diabetes using optical coherence tomography. *Ophthalmology* 2007;114(5):881-889.
162. Murtha T, Cavallerano J. The management of diabetic eye disease in the setting of cataract surgery. *Current opinion in ophthalmology* 2007;18(1):13-18.
163. Hayashi K, Igarashi C, Hirata A, Hayashi H. Changes in diabetic macular oedema after phacoemulsification surgery. *Eye* 2009;23(2):389-396.
164. Lobo C. Pseudophakic cystoid macular edema. *Ophthalmologica* 2012;227(2):61-67.
165. Callanan D, Williams P. Topical nepafenac in the treatment of diabetic macular edema. *Clinical Ophthalmology* 2008;2(4):689-692.
166. Singh R, Alpern L, Jaffe GJ, et al. Evaluation of nepafenac in prevention of macular edema following cataract surgery in patients with diabetic retinopathy. *Clinical Ophthalmology* 2012;1259-1269.
167. Takata C, Messias A, Folgosa MS, et al. Intravitreal injection versus subtenon infusion of triamcinolone acetonide during cataract surgery in patients with refractory diabetic macular edema. *Retina* 2010;30(4):562-569.
168. Akinci A, Muftuoglu O, AltInsoy A, OzkIlıc E. Phacoemulsification with intravitreal bevacizumab and triamcinolone acetonide injection in diabetic patients with clinically significant macular edema and cataract. *Retina* 2011;31(4):755-758.
169. Rauen PI, Ribeiro JA, Almeida FP, Scott IU, Messias A, Jorge R. Intravitreal injection of ranibizumab during cataract surgery in patients with diabetic macular edema. *Retina* 2012;32(9):1799-1803.
170. Alessio G, Boscia F, Caporossi A, et al. Dexamethasone implants in patients with diabetic macular edema undergoing cataract surgery: Italian expert panel consensus statements. *European Journal of Ophthalmology* 2021;31(3):1122-1127.
171. National Institute for Health and Care Excellence (NICE). Fluocinolone acetonide intravitreal implant for treating chronic diabetic macular oedema after an inadequate response to prior therapy [TA301]. [Online]. NICE London; 2013.
172. Ruiz-Moreno JM, Ruiz-Medrano J. Early-switch versus late-switch in patients with diabetic macular edema: a cost-effectiveness study. *Graefe's Archive for Clinical and Experimental Ophthalmology* 2023;261(4):941-949.



A Roche suportou financeiramente a impressão destas Guidelines, mas não esteve diretamente envolvida na sua preparação nem na sua decisão de publicação.

CIETAS OPH