

Excisão simples de pterígio: presente ou passado?

Catarina Pedrosa¹, Mário Ramalho¹, Susana Pina¹, Peter Pêgo¹, Bernardo Feijóo², Isabel Prieto¹

¹Serviço de Oftalmologia do Hospital Professor Dr. Fernando Fonseca, EPE

²Hospital da Luz

RESUMO

Introdução: As opções cirúrgicas clássicas para o tratamento do pterígio estão associadas a uma taxa significativa de recorrência, o que constitui a principal limitação na abordagem a esta patologia.

Objetivos: Determinar e analisar a taxa de recidiva após cirurgia de pterígio primário por técnica de excisão simples versus excisão com auto-transplante de conjuntiva e analisar a sua relação com a idade, sexo, raça e aplicação de mitomicina C tópica intra-operatória.

Material e Métodos: Estudo retrospectivo de 95 casos, de 82 pessoas submetidas a cirurgia de pterígio primário, entre Janeiro de 2007 e Dezembro de 2011. Foi avaliada a recorrência, e analisada a relação com a técnica cirúrgica utilizada, idade, sexo, raça e aplicação de terapêutica adjuvante, através dos testes *t* e χ^2 . Considerou-se estatisticamente significativo valores de *p* de 0.05 ou inferiores.

Resultados: Ocorreu recidiva do pterígio em 63.9% dos casos em que se realizou excisão simples, e 26% dos casos em que foi realizada excisão com auto-transplante de conjuntiva ($p=0.002$). Nos doentes de raça negra que apresentaram recidiva, a excisão com auto-transplante de conjuntiva apresentou uma taxa de recorrência ainda menor ($p=0.008$). Na raça negra, os pacientes apresentaram menor recorrência quando aplicada mitomicina C intra-operatória ($p=0.020$).

Conclusões: A excisão de pterígio com auto-transplante de conjuntiva deve sempre ser preferida relativamente à técnica de excisão simples, principalmente na raça negra, na qual a aplicação de mitomicina C deverá, também, ser ponderada em todos os casos.

Palavras-chave

Pterígio, recidiva, excisão simples, auto-transplante conjuntival, mitomicina C.

ABSTRACT

Introduction: Classic surgical techniques for pterygium treatment are associated with a significant recurrence rate, which is the main issue in the management of this pathology.

Objectives: To determine the recurrence rate after pterygium surgery with simple excision versus conjunctival autograft and to relate it to age, sex, race and the use of topical mitomycin C.

Material and Methods: Retrospective study of 95 cases of 82 patients who underwent primary pterygium surgery between January 2007 and December 2011. We evaluated the recurrence rate and analyzed its relationship to surgical technique, age at surgery, sex, race and adjuvant therapy. We used *t* and χ^2 tests and considered statistically significant *p* values of 0.05 or inferior.

Results: The recurrence rate in the pterygium simple excision group was 63.9% and in the conjunctival autograft group recurrence occurred in 26% ($p=0.002$). In black patients who had recurrence, conjunctival autograft group had even lower recurrence rate ($p=0.008$). Black race patients presented statistically significant lower recurrence rate when mitomycin C was used ($p=0.020$).

Conclusions: Pterygium surgery with conjunctival autograft may be always preferred to simple excision technique, particularly in the black race, in whom mitomycin C may be considered in all cases.

Keywords

Pterygium, recurrence, simple excision, conjunctival autograft, mitomycin C.

INTRODUÇÃO

O pterígio constitui uma proliferação fibrovascular da conjuntiva sobre a córnea potenciada pela radiação ultravioleta, frequente em países com elevada exposição solar, como é o caso de Portugal. Esta patologia encontra-se associada a irritação ocular, diminuição da acuidade visual e alterações estéticas consideráveis, pelo que, em alguns casos, o seu tratamento é imperativo¹.

A abordagem cirúrgica clássica de excisão simples de pterígio tem sido associada a uma taxa de recidiva que varia entre 24 e 89%²⁻⁴. Por outro lado, a técnica de auto-enxerto conjuntival, tem revelado melhores resultados, com uma reduzida taxa de recorrência, que varia entre 5 e 15%, e elevada taxa de eficácia com menor ocorrência de complicações^{5,6,8}. O sucesso da cirurgia de pterígio tem sido relacionado, para além da técnica utilizada, com a idade, sexo, raça e associação a terapêuticas adjuvantes⁷.

MATERIAL E MÉTODOS

Estudo retrospectivo de 5 anos, que incluiu 95 olhos de 82 doentes, submetidos a cirurgia de pterígio primário no Serviço de Oftalmologia do Hospital Prof. Dr. Fernando Fonseca, E.P.E.. Não foram incluídos casos com complicações pós-operatórias descritas, que não a recorrência. A amostra é constituída por 38 mulheres e 44 homens, 43 de raça negra e 39 de raça caucasiana, com idade média de 60.39 ± 2.39 anos (média + desvio padrão). Todos os doentes foram referenciados à consulta de oftalmologia e as principais indicações cirúrgicas incluíram: tamanho do pterígio superior a 3mm, sintomas de irritação e hiperémia conjuntival, alteração da acuidade visual e crescimento objectivo.

Dividiu-se a amostra em dois grupos principais, de acordo com a técnica cirúrgica utilizada: excisão simples (72 olhos) e excisão associada a auto-transplante de conjuntiva com cola de fibrina (23 olhos). Ambas as técnicas foram realizadas, em todos os casos, sob anestesia tópica com cloridrato de oxibuprocaina (4mg/ml) e local com injeção subconjuntival de lidocaína e adrenalina a 2%.

A técnica de excisão simples consistiu no destacamento da cabeça do pterígio e dissecação do corpo da conjuntiva adjacente, seguida da remoção do tecido de pterígio e cápsula de tenon subjacente, de forma a obter a maior área de margem livre possível. Por fim, os bordos da conjuntiva periférica ao pterígio excisado foram suturados, a cerca de 2 a 3mm do limbo, com sutura reabsorvível (Vycril®) 7/00.

Na técnica de excisão com auto-transplante de conjuntiva, o pterígio foi removido, assim como a cápsula de tenon perilesional, seguido da medição do leito de esclerótica exposto e colheita de retalho com as mesmas dimensões na conjuntiva bulbar superior. Por fim, aplicou-se o enxerto de conjuntiva sobre o leito de esclerótica, com cola biológica de fibrina, (Tissucol®/Tisseelly® Baxter AG Industries, Áustria).

Em 25 olhos, durante o procedimento, e independentemente da técnica utilizada, realizou-se aplicação tópica de mitomicina C sobre a esclera peri-lesional, após a excisão do pterígio, durante 3 minutos com concentração de 0.02% (0.2 mg/ml), seguida de lavagem abundante com solução salina balanceada.

No período pós-operatório, os doentes foram medicados com pomada ou colírio antibiótico e corticoesteróide, com redução posológica progressiva e duração máxima de 6 semanas.

Definiu-se recidiva, como a presença de tecido fibrovascular com extensão superior a 1mm do limbo (figura 1) e a avaliação para determinação de recorrência foi realizada

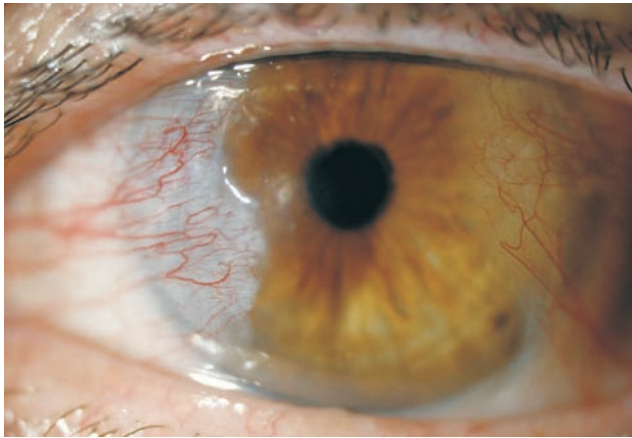

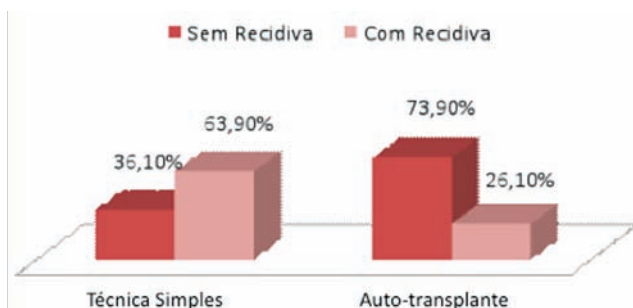
Fig. 1 | Recidiva de Pterígio.

com o mínimo de um ano de período pós-operatório.

A análise estatística foi realizada através do programa SPSS (Inc., Chicago, IL). Na avaliação das características clínicas e demográficas utilizou-se o teste *t* e o teste χ^2 , para variáveis contínuas e discretas. As diferenças entre grupo foram analisadas através do teste χ^2 . Valores de *p* iguais ou inferiores a 0.05 foram considerados estatisticamente significativos.

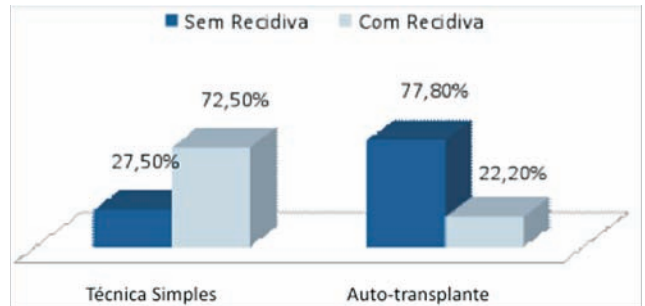
RESULTADOS

Foram avaliados 95 olhos de 82 pessoas, com um *follow-up* mínimo de 1 ano. Verificou-se a recorrência do pterígio em 46 olhos (63.9%) em que se realizou excisão simples, e 6 olhos (26%) em que foi realizada excisão com auto-transplante de conjuntiva ($p=0.002$, gráfico 1).



Gráf. 1 | Análise da taxa de recidiva de acordo com a técnica cirúrgica ($p = 0.002$).

Nos doentes de raça negra, a excisão com auto-transplante de conjuntiva apresentou uma taxa de recorrência ainda menor (22.2%), enquanto que na técnica simples a percentagem de recidiva foi de 72.5% ($p=0.008$, gráfico 2).



Gráf. 2 | Análise da taxa de recidiva de pterígio, de acordo com a técnica cirúrgica, na raça negra ($p = 0.008$).

Relativamente à aplicação de mitomicina C tópica intra-operatória, verificou-se recidiva em 11 dos casos (44%), o que não demonstrou significado estatístico, comparativamente à não utilização deste fármaco na cirurgia de pterígio. Verificou-se, porém, que na raça negra, os pacientes apresentaram uma taxa de recidiva menor, estatisticamente significativa ($p=0.020$), quando aplicada Mitomicina C tópica intra-operatória, do que quando não aplicada.

A idade a que os doentes foram submetidos à cirurgia não mostrou influência estatisticamente significativa na taxa de recidiva em qualquer uma das técnicas cirúrgicas utilizadas, assim como o sexo dos doentes.

DISCUSSÃO

Diversas técnicas cirúrgicas e terapêuticas adjuvantes têm sido utilizadas de forma a reduzir a taxa de recidiva do pterígio, que continua a constituir a principal complicação da excisão deste tecido fibrovascular. A técnica de excisão com auto-transplante conjuntival tem demonstrado uma ocorrência de recidiva significativamente menor do que a técnica de excisão simples, apesar da taxa de recorrência ser díspar entre os diversos estudos descritos, variando com a população estudada, raça, sexo, idade e terapêuticas adjuvantes^{2-8,16}.

Neste estudo, a excisão simples de pterígio revelou uma probabilidade 5 vezes superior de recidivar relativamente à excisão associada a auto-transplante conjuntival e, no grupo de doentes de raça negra, esta probabilidade elevou-se para 9 vezes, ambas estatisticamente significativas. Assim, este trabalho permite concluir que o auto-transplante conjuntival deve sempre ser preferido à cirurgia de excisão simples de pterígio primário, particularmente na raça negra.

No entanto, apesar da técnica utilizada em cada um dos grupos ter sido uniforme, os procedimentos cirúrgicos foram realizados por diferentes cirurgiões, o que poderá ter influenciado a extensão de tecido lesional e peri-lesional

excisado e, desta forma, a ocorrência de recidiva. Também a duração e posologia da terapêutica corticoesteróide pós-operatória diferiu, de acordo com o cirurgião e factores de risco associados a cada doente, o que poderá ter condicionado a taxa de recidiva.

A mitomicina C é um agente alcalinizante que inibe a divisão celular proporcionando um efeito anti-proliferativo, tendo sido descrita a sua aplicação segura e eficaz na cirurgia de pterígio, na prevenção da proliferação do tecido fibrovascular após a excisão^{10,13}. A taxa de recorrência associada à sua utilização varia entre 2.7% e 44%^{11,12}. Apesar de segura, a aplicação deste fármaco está associada a complicações como cicatrização da conjuntiva e da córnea, diminuição da contagem de células endoteliais centrais, *melting* e perfuração da córnea, adelgaçamento e necrose escleral, irite e catarata, que estão relacionadas com a concentração e duração de aplicação^{10,14,15}.

Neste trabalho confirmou-se o benefício da mitomicina C na redução da taxa de recorrência do pterígio nos doentes de raça negra, tendo-se demonstrado que, neste grupo, a não aplicação do fármaco durante a cirurgia de excisão deste tecido fibro-vascular, aumenta 5 vezes o risco de recorrência. Conclui-se, assim, que a mitomicina C deve ser considerada aquando da cirurgia de excisão de pterígio primário em doentes de raça negra, independentemente da técnica escolhida.

A duração de aplicação e dosagem do fármaco poderão ter influenciado os resultados, principalmente na raça caucasiana, na qual a sua aplicação não mostrou benefícios significativos em nenhuma das técnicas utilizadas. Este facto excede, contudo, o âmbito deste estudo, tal como as complicações relacionadas com a sua aplicação.

CONCLUSÕES

A excisão de pterígio com auto-transplante de conjuntiva deve sempre ser preferida relativamente à técnica de excisão simples, principalmente na raça negra. Para além disso, verifica-se que, na raça negra, a não aplicação de Mitomicina C sobre a esclerótica tem uma probabilidade 5 vezes maior de recidivar, pelo que a sua aplicação deverá ser sempre ponderada neste grupo de doentes.

BIBLIOGRAFIA

1. Kheirkhah A, Hashemi H, Adelpour M, Nikdel M, Rajabi MB, Behrouz MJ. Randomized trial of pterygium

- surgery with mitomycin C application using conjunctival autograft versus conjunctival-limbal autograft. *Ophthalmology*. 2012 Feb;119(2):227-32.
2. Tan DT, Chee SP, Dear KB, Lim AS. Effect of pterygium morphology on pterygium recurrence in a controlled trial comparing conjunctival autografting with bare sclera excision. *Arch Ophthalmol* 1997;115:1235-40.
3. Sánchez-Thorin JC, Rocha G, Yelin JB. Meta-analysis on the recurrence rates after bare sclera resection with and without mitomycin C use and conjunctival autograft placement in surgery for primary pterygium. *Br J Ophthalmol*. 1998 Jun;82(6):661-5.
4. Jaros PA, DeLuise VP. Pingueculae and pterygia. *Surv Ophthalmol*. 1988 Jul-Aug;33(1):41-9.
5. Hirst LW. Recurrence and complications after 1000 surgeries using pterygium extended removal followed by extended conjunctival transplant. *Ophthalmology*. 2012 Nov;119(11):2205-10.
6. Rao SK, Lekha T, Sitalakshmi G, Padmanabhan P. Conjunctival autograft for pterygium surgery: how well does it prevent recurrence? *Ophthalmic Surg Lasers*. 1997 Oct;28(10):875-7.
7. Huerva V, March A, Martinez-Alonso M, Muniesa MJ, Sanchez C. Pterygium surgery by means of conjunctival autograft: long term follow-up. *Arq Bras Oftalmol*. 2012 Jul-Aug;75(4):251-5.
8. Trincão F., Maduro V., Alves N., Paixão A., Candelária P. Excisão de pterígio primário com autotransplante conjuntival e cola biológica. *Oftalmologia*. 2011 Jan-Mar; 35(1): 61-66.
9. Kaufman SC, Jacobs DS, Lee WB, Deng SX, Rosenblatt MI, Shtein RM. Options and adjuvants in surgery for pterygium: a report by the American Academy of Ophthalmology. *Ophthalmology*. 2013 Jan;120(1):201-8.
10. Young AL, Ho M, Jhanji V, Cheng LL. Ten-Year Results of a Randomized Controlled Trial Comparing 0.02% Mitomycin C and Limbal Conjunctival Autograft in Pterygium Surgery. *Ophthalmology*. 2013 Jul 16. pii: S0161-6420(13)00490-9.
11. Manning CA, Kloess PM, Diaz MD, Yee RW. Intraoperative mitomycin in primary pterygium excision. A prospective, randomized trial. *Ophthalmology*. 1997 May;104(5):844-8.
12. Anduze AL. Pterygium surgery with mitomycin-C: ten-year results. *Ophthalmic Surg Lasers*. 2001 Jul-Aug;32(4):341-5.
13. Rodriguez JA, Ferrari C, Hernández GA. Intraoperative application of topical mitomycin C 0.05% for pterygium surgery. *Bol Asoc Med P R*. 2004 Mar-Apr;96(2):100-2.

14. Menghini M, Watson SL, Bosch MM. Corneal melting two weeks after pterygium excision with topical mitomycin C: successfully treated with lamellar keratoplasty and amnion membrane transplantation. *Case Rep Ophthalmol.* 2012 Jan;3(1):24-9.
15. Kheirkhah A, Izadi A, Kiarudi MY, Nazari R, Hashemian H, Behrouz MJ. Effects of mitomycin C on corneal endothelial cell counts in pterygium surgery: role of application location. *Am J Ophthalmol.* 2011 Mar;151(3):488-93.
16. Ozer A, Yildirim N, Erol N, Yurdakul S. Long-term results of bare sclera, limbal-conjunctival autograft and amniotic membrane graft techniques in primary pterygium excisions. *Ophthalmologica.* 2009;223(4):269-73.
17. Malek I, Zghal I, Chebbi A, Lajili Z, Boujemaa C, Nacef L, Bouguila H, Saida Ayed S. Conjunctival limbal autograft versus simple excision with intra-operative mitomycin C in pterygium surgery: a comparative study. *J Fr Ophtalmol.* 2013 Mar;36(3):230-5
18. Koranyi G, Artzén D, Seregard S, Kopp ED. Intraoperative mitomycin C versus autologous conjunctival autograft in surgery of primary pterygium with four-year follow-up. *Acta Ophthalmol.* 2012 May;90(3):266-70.

O presente trabalho foi apresentado no 56º Congresso Nacional de Oftalmologia e não foi publicado.

Os autores não têm interesse comercial a declarar.

CONTACTO

Catarina Pedrosa
Avenida António Augusto de Aguiar, nº29, Bloco B, 6º
Frnt. Esq.
1050-251 Lisboa
pedrosa.catarina@gmail.com