

# Estudo comparativo entre os implantes Aquaflow® e Esnoper® na esclerectomia profunda

Josefina Serino<sup>1</sup>, Paula Tenedório<sup>2</sup>, Bruna Vieira<sup>1</sup>, José Alberto Lemos<sup>1</sup>, Carlos Menezes<sup>1</sup>, Rita Gonçalves<sup>1</sup>

<sup>1</sup>Interno do internato complementar de Oftalmologia do Hospital Pedro Hispano, Matosinhos, Portugal

<sup>2</sup>Director do Serviço de Oftalmologia do Hospital Pedro Hispano, Matosinhos, Portugal

## RESUMO

**Objectivo:** Comparar a eficácia e a segurança de um implante absorvível, Aquaflow®, com um implante não absorvível, Esnoper®, na esclerectomia profunda não penetrante (EPNP).

**Material e Métodos:** Estudo comparativo retrospectivo dos doentes com glaucoma de ângulo aberto, submetidos a EPNP com implante de Aquaflow® ou Esnoper®, entre Janeiro de 2010 e Dezembro de 2012. Incluíram-se 76 olhos de 65 doentes, dos quais 50 olhos receberam o implante Aquaflow® e 26 olhos o implante Esnoper®.

**Resultados:** O tempo médio de follow-up foi de  $23,16 \pm 8,99$  meses com o implante Aquaflow® (grupo 1) e  $18,00 \pm 9,60$  meses com o implante Esnoper® (grupo 2), tendo variado de 6 a 36 meses. Após 24 meses de follow-up, a PIO média diminuiu de  $20,02 \pm 3,68$  mmHg para  $14,62 \pm 3,22$  mmHg no grupo 1 e de  $19,81 \pm 5,58$  mmHg para  $14,70 \pm 3,30$  mmHg no grupo 2 ( $P=0,946$ ); o sucesso absoluto foi de 76% para o grupo Aquaflow® e 90% para o grupo Esnoper® ( $p=0,007$ ). Trinta e seis meses depois da cirurgia, a média da PIO foi de  $16,64 \pm 3,41$  mmHg (grupo 1) e  $14,25 \pm 1,26$  mmHg (grupo 2) ( $p=0,204$ ). A diferença entre os grupos na redução do número de fármacos não foi estatisticamente significativa ( $P=0,841$ ). Seis doentes do grupo 1 e 2 doentes do grupo 2 tiveram complicações transitórias.

**Conclusão:** Ambos os implantes mostraram eficácia e segurança semelhantes, embora aos 24 meses de follow-up, as taxas de sucesso no grupo Esnoper® foram significativamente superiores.

## Palavras-chave

Implante colagénio, implante de 2- hidroxietil metacrilato (HEMA), esclerectomia profunda não penetrante, glaucoma de ângulo aberto, cirurgia de glaucoma.

## ABSTRACT

**Purpose:** To compare the efficacy and safety of non-penetrating deep sclerectomy (NPDS) with absorbable Aquaflow® or non-absorbable Esnoper® implantation.

**Material and Methods:** Retrospective comparative study of open angle-glaucoma patients that underwent NPDS with Aquaflow® or Esnoper® implantation, between January 2010 and December 2012. We included 76 eyes of 65 patients. Of these, 50 eyes received Aquaflow® implant and 26 Esnoper® implants.

**Results:** The mean follow-up period was  $23,16 \pm 8,99$  months for Aquaflow® device (group 1) and  $18,00 \pm 9,60$  months for Esnoper® (group 2), maximum 36 months and minimum 6 months.

After a 24 month follow-up, mean intraocular pressure (IOP) decreased in the Aquaflow® group from IOP decreased  $20,02 \pm 3,68$  mmHg to  $14,62 \pm 3,22$  mmHg and in Esnoper® group from  $19,81 \pm 5,58$  mmHg to  $14,70 \pm 3,30$  mmHg ( $P=0,946$ ); complete success rates were 76% and 90%, respectively ( $p=0,007$ ). After 36 months of follow-up, mean IOP was  $16,64 \pm 3,41$  mmHg (group 1) and  $14,25 \pm 1,26$  mmHg (group 2) ( $p=0,204$ ). There was no statistically difference between the number of antiglaucoma medications used in either group ( $P=0,841$ ). Among postoperative complications, six patients of group 1 and 2 of group 2 had complications.

**Conclusions:** In the case of Aquaflow® and Esnoper® application, NPDS demonstrates similar efficacy and safety although the qualified success rate in the case of NPDS with Esnoper® is significantly higher after a 24-month follow-up.

### Key-words

Collagen implant, 2- hydroxyethyl methacrylate (HEMA) implant, non-penetrating deep sclerectomy, open angle glaucoma, glaucoma surgery.

## INTRODUÇÃO

A esclerectomia profunda não penetrante (EPNP) é um procedimento cirúrgico filtrante desenhado para reduzir a pressão intraocular (PIO) em doentes com glaucoma de ângulo aberto, não controlado com medicação tópica. Trata-se de uma alternativa à trabeculectomia standard, pois está associada a um menor número de complicações, com adequado controlo da PIO<sup>1-4</sup>.

O princípio da EPNP envolve a ablação de um flap escleral profundo, com base ao limbo, por debaixo de um flap escleral superficial. Faz-se a abertura da parede externa do canal de Schlemm, reduz-se a espessura do trabéculo adjacente e da córnea límbica, a câmara anterior não é aberta, e o humor aquoso é filtrado através da membrana trabeculo-descemetica (MTD) para o espaço intra-escleral<sup>5</sup>.

Esta cirurgia depende da filtração, pelo que o seu sucesso está relacionado com a resposta cicatricial e, portanto, será positivamente influenciado pelo uso de antimetabolitos e/ou implantes<sup>6-8</sup>. Estes dispositivos pretendem facilitar a drenagem do humor aquoso, mantendo o espaço virtual criado pela remoção do flap escleral profundo. Múltiplos materiais, tanto reabsorvíveis como permanentes, têm sido usados na composição dos implantes<sup>10</sup>. O primeiro implante, derivado do colagénio de bovino purificado (Aquaflow®, Staar Surgical AG)<sup>5,7,11</sup> é o mais popular. Segue-se o implante de hialuronato de sódio biossintético absorvível (SK-gel®, Corneal)<sup>12,13</sup>, e entre os não absorvíveis, destacam-se o de acrílico hidrofílico (T-Flux®, Carl Zeiss)<sup>13,14</sup>, o de polimetilmetacrilato (PMMA, Homdec, Belmont, Switzerland)<sup>15</sup> e o de 2-hidroxietil metacrilato (Esnoper®, AJL Ophthalmics, SA, Miñano, Alava, Spain)<sup>16,17</sup>.

Estão publicados vários estudos comparativos entre

os diferentes tipos de implantes<sup>13,15,18-21</sup>. No entanto, até ao momento, desconhecem-se publicações que comparem os implantes Aquaflow® e Esnoper®. Com este estudo, pretende-se comparar a eficácia e segurança destes dois implantes na EPNP.

## MATERIAL E MÉTODOS

Retrospectivamente, foram analisados os processos clínicos dos doentes com glaucoma de ângulo aberto, submetidos a EPNP no serviço de Oftalmologia do Hospital Pedro Hispano, entre Janeiro de 2010 e Dezembro de 2012. Neste período foram realizadas 88 EPNPs, sendo que 7 foram excluídas por conversão para trabeculectomia e 5 por ausência dos implantes Aquaflow® ou Esnoper®. Incluíram-se 76 olhos de 65 doentes, dos quais 50 olhos receberam o implante Aquaflow® e 26 olhos o implante Esnoper®. Os critérios de inclusão foram: (1) o diagnóstico de glaucoma de ângulo aberto primário ou secundário, não controlado, apesar da terapêutica médica máxima, (2) a intolerância aos medicamentos anti-hipertensores oculares e (3) a utilização dos implantes Aquaflow® ou Esnoper®.

Para cada doente registou-se: a idade, o género, a raça, o tipo de glaucoma, a data da cirurgia, o tipo de implante, o uso ou não de Mitomicina C e se a EPNP foi isolada ou combinada com façoemulsificação. Pré-operatoriamente, documentou-se o motivo da proposta cirúrgica; a PIO, usando o tonómetro de aplanção de Goldmann; a melhor acuidade visual corrigida (MAVC, expressa no sistema decimal); o número de anti-hipertensores oculares e o desvio médio (MD) do campo visual (Humphrey Field Analyser, Zeiss, Jena, Germany, 24 Sita Standard program). A avaliação pós-operatória estava

planeada para o 1º dia, 1ª e 2ª semana, 1, 2, 3 e 6 meses, 1, 2 e 3 anos seguintes. Em cada visita registou-se a PIO, a MAVC e o número de fármacos anti-glaucomatosos. Aos 6 meses de follow-up documentou-se o MD do campo visual. Registraram-se também as complicações peri-operatórias.

Todos os doentes foram submetidos a anestesia geral. A técnica foi realizada num dos quadrantes superiores e envolveu uma sutura de tracção corneana (9-0 Vicryl), um retalho conjuntival de base ao fórnix, seguido de cauterização do leito escleral. Posteriormente, procedeu-se à dissecação do retalho escleral superficial com cerca de 1/3 a 1/2 da espessura escleral, com 5x5 mm de dimensões, até entrar 1 mm na córnea clara. Seguiu-se a dissecação do retalho escleral profundo, com entrada no canal Schlemm, até à membrana de Descemet com consequente exposição da MTD. Depois fez-se recessão do retalho profundo, pelagem da membrana justacanalicular, colocou-se o implante intra-escleral, Aquaflow® ou Esnoper®, repôs-se o retalho escleral superficial e fechou-se a conjuntiva com Vicryl 8-0. Após a cirurgia, todos os doentes foram medicados com antibióticos e corticóides tópicos. O implante de colagénio cilíndrico, Aquaflow® (Staar Surgical AG), mede 1.0 mm x 1.0 mm x 2.5 mm e é produzido a partir de colagénio escleral suíno liofilizado. Em contacto com o humor aquoso, o implante hidrata-se e aumenta de tamanho 2 vezes em relação ao estado seco. Progressivamente, é digerido por acção das collagenases e proteinases do humor aquoso, dissolvendo-se entre 6 a 9 meses após a cirurgia<sup>22</sup>.

O Implante Esnoper® (AJL Ophthalmics, SA, Vitoria, Spain) não reabsorvível, pentagonal, é composto por 2-hydroxiethyl metacrilato, um polímero não iónico com baixa tendência para o depósito de proteínas na sua superfície. Mede 2,85 mm de largura no extremo anterior e 1,35 mm no posterior, com um comprimento de 3 mm<sup>14,16</sup>.

O sucesso cirúrgico completo foi definido como PIO  $\leq$  18 mmHg sem fármacos anti-glaucomatosos; o sucesso relativo foi definido como PIO  $\leq$  18 mmHg com ou sem medicação. A goniopunção foi considerada como parte do procedimento. A fálencia cirúrgica ficou definida quando a PIO  $>$  18 mmHg com ou sem medicamentos anti-hipertensores ou quando necessária outra cirurgia de drenagem glaucomatosa. No dia da cirurgia os fármacos para o glaucoma foram suspensos.

Para a análise estatística foram utilizados o Teste Shapiro Wilk e o Teste Kolmogorov Smirnov (para verificar a distribuição dos dados), o Teste t (para duas amostras independentes), o Teste t (para duas amostras emparelhadas), o Teste Mann-Whitney e o teste de Wilcoxon, o Teste Fisher e o Teste Qui-Quadrado, sendo os resultados considerados estatisticamente significativos quando o *p-value* foi inferior a 0,05.

## RESULTADOS

Um total de 76 olhos (65 doentes) foram incluídos no estudo, dos quais 50 olhos receberam o implante Aquaflow® (grupo 1) e 26 olhos o implante Esnoper® (grupo 2). A média da idade foi de 69,96 ( $\pm$  9,57) anos para o grupo 1 e 69,19 ( $\pm$  7,67) anos para o grupo 2. Foram submetidos a cirurgia, maioritariamente doentes do sexo feminino, 53% no grupo do Aquaflow® e 65% no grupo do Esnoper®. O glaucoma primário de ângulo aberto foi o principal diagnóstico, 62 % no grupo 1 e 81% no grupo 2, seguido do glaucoma pseudoexfoliativo, 28% no grupo 1 e 15% no grupo 2, glaucoma pigmentar, 8% no grupo 1 e 4% no grupo 2, e por último o glaucoma normotensional, com registo de apenas 1 caso no grupo do Aquaflow® (tabela 1).

Das cirurgias realizadas, 54 foram combinadas de facoemulsificação e EPNP, 31 olhos (62%) no grupo 1 e 21 olhos (81%) no grupo 2, e usaram-se antimetabolitos (Mitomicina C 0,2 mg/ml) em 10 olhos.

O tempo médio de follow-up foi de 23,16  $\pm$  8,99 meses com o implante Aquaflow® (grupo 1) e 18,00  $\pm$  9,60 meses com o implante Esnoper® (grupo 2), tendo variado de 6 a 36 meses. A PIO pré-operatória média sob tratamento médico foi de 20,02  $\pm$  3,68 mmHg para o grupo 1 e 19,81  $\pm$  5,58 mmHg para o grupo 2. A PIO pós-operatória média foi de 7,26  $\pm$  2,25 mmHg (grupo 1) e 8,31  $\pm$  2,29 mmHg (grupo 2) no primeiro dia ( $p=0,059$ ), 12,42  $\pm$  3,15 mmHg (grupo 1) e 12,15  $\pm$  3,10 mmHg (grupo 2) aos 6 meses ( $p=0,727$ ), 13,79  $\pm$  3,74 mmHg (grupo 1) e 13,32  $\pm$  2,95 mmHg (grupo 2) aos 12 meses ( $p=0,586$ ), 14,62  $\pm$  3,22 mmHg (grupo 1) e 14,70  $\pm$  3,30 mmHg (grupo 2) aos 24 meses ( $P=0,946$ ), 16,64  $\pm$  3,41 mmHg (grupo 1) e 14,25  $\pm$  1,26 mmHg (grupo 2) aos 36 meses ( $p=0,204$ ). A diferença das PIO entre os dois grupos não foram estatisticamente significativas em nenhum dos tempos de follow-up. A PIO pós-operatória manteve-se relativamente estável (tabela 2, fig. 1).

Aos 6 meses de follow-up, o sucesso absoluto foi conseguido em 94% dos olhos com Aquaflow® e 96% dos olhos com Esnoper® ( $p=1,00$ ). O sucesso relativo foi de 98% no grupo 1 e 96% no grupo 2 ( $p=1,00$ ). Doze meses depois da cirurgia, o sucesso absoluto foi de 88% em ambos os grupos ( $p=0,998$ ) e o sucesso relativo foi de 90% e 96% nos grupos 1 e 2, respectivamente ( $p=0,338$ ). Aos 24 meses de follow-up, o sucesso absoluto foi de 76% para o grupo Aquaflow® e 90% para o grupo Esnoper® ( $p=0,007$ ) e o sucesso relativo foi de 92% para o grupo 1 e 90% para o grupo 2 ( $p=0,010$ ). Trinta e seis meses depois da cirurgia, o sucesso absoluto foi de 55% com o implante Aquaflow® e 100% com o implante Esnoper® ( $p=0,241$ ) e o sucesso relativo foi de 73% no grupo 1 e 100% no grupo 2 ( $p=0,109$ ).

**Tabela 1 | Comparação das características pré-operatórias em função do tipo de implante: Aquaflow® ou Esnoper®.**

Característica	Aquaflow® (grupo 1)	Esnoper® (grupo 2)	p
Nº de olhos	50	26	-
Idade média (anos) ± DP	69,96 ± 9,57	69,19 ± 7,67	0,724*
Masculino/ feminino	21/24	8/15	-
Média PIO pré-operatória sob tratamento (mmHg) ± D	20,02 ± 3,68	19,81 ± 5,58	0,258**
Média nº fármacos anti-HTO	2,54 ± 0,61	2,58 ± 0,76	0,841**
Média AV pré-operatória	0,70 ± 0,29	0,80 ± 0,23	0,319**
MD (dB)	-12,59 ± 8,16	-11,31 ± 6,96	0,497*
Diagnóstico (n)			0,392***
GPAA	31 (62%)	21 (81%)	
GPEX	14 (28%)	4 (15%)	
GP	4 (8%)	1 (4%)	
GNT	1 (2%)	0	

Anti-HTO anti-hipertensores oculares; AV acuidade visual; MD desvio médio; GPAA glaucoma primário de ângulo aberto; GPEX glaucoma pseudoexfoliativo; GP glaucoma pigmentar, GNT glaucoma nonmotensional; PIO pressão intraocular. \* Teste t; \*\* teste Mann Whitney, \*\*\* Qui-quadrado

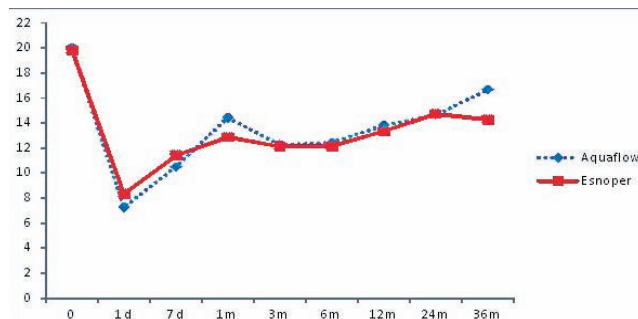
O número de fármacos foi reduzido de 2,54 ± 0,61 para 0,46 ± 0,95 (p<0,001) no grupo do Aquaflow® e de 2,58 ± 0,76 para 0,12 ± 0,43 (p<0,001) no grupo Esnoper®. O número de medicamentos necessários para controlo da PIO

foi significativamente reduzido pós operatoricamente em ambos os grupos. A diferença entre os grupos na redução do número de fármacos não foi estatisticamente significativa (P=0,841).

**Tabela 2 | Resultados comparativos da PIO na esclerectomia profunda com implante: Aquaflow® ou Esnoper®.**

Tempo	Aquaflow® (grupo 1)		Esnoper® (grupo 2)		p
	n	PIO DP ± (mm Hg)	n	PIO DP ± (mm Hg)	
Pré-operatório	50	20,02 ± 3,68	26	19,81 ± 5,58	0,258*
Dia 1	50	7,26 ± 2,25	26	8,31 ± 2,29	0,059**
Semana 1	50	10,50 ± 3,13	26	11,38 ± 3,69	0,275**
Semana 2	50	13,11 ± 4,19	26	12,04 ± 3,47	0,451**
Mês 1	50	14,42 ± 4,39	26	12,85 ± 3,73	0,123**
Mês 2	50	12,49 ± 3,18	26	11,52 ± 3,20	0,844**
Mês 3	50	12,26 ± 3,11	26	12,12 ± 3,89	0,727**
Mês 6	50	12,42 ± 3,15	26	12,15 ± 3,11	0,586**
Mês 12	48	13,79 ± 3,74	25	13,32 ± 2,95	0,946**
Mês 24	37	14,62 ± 3,23	10	14,70 ± 3,30	
Mês 36	11	16,64 ± 4,41	4	14,25 ± 1,26	0,204**

PIO pressão intraocular. \* Teste Mann Whitney; \*\* Teste t.



**Fig. 1 |** Resultados da PIO depois da esclerectomia profunda com implante de Aquaflow®.

No grupo 1 a média da MAVC corrigida pré-operatória foi de  $0,70 \pm 0,29$  e melhorou para  $0,83 \pm 0,22$  ( $p=0,004$ ) 1 mês depois da cirurgia. No grupo 2 a média da MAVC melhorou de  $0,80 \pm 0,23$  no pré-operatório para  $0,97 \pm 0,09$  ( $p=0,001$ ) 1 mês depois da cirurgia. Considerando a AV pós-operatória, encontramos diferenças significativas entre grupos ( $p=0,001$ ). A AV permaneceu estável ao longo do período de follow-up.

No grupo do Aquaflow® a média do desvio médio (MD) no campo visual melhorou de  $-12,59 \pm 8,16$  dB no pré-operatório para  $-11,66 \pm 8,29$  ( $p=0,008$ ), 6 meses depois da cirurgia. Com o Esnoper® a média do desvio médio variou de  $-11,31 \pm 6,96$ , registada no pré-operatório para  $-11,16 \pm 7,38$  ( $p=0,970$ ) 6 meses após a esclerectomia. A redução do desvio médio no grupo 1 foi estatisticamente significativa, mas não se registou diferença entre os dois grupos ( $p=0,725$ ).

A goniopunção com laser Nd:YAG foi realizada em 9 doentes (18,0%) do grupo Aquaflow® e 3 doentes (11,5%) do grupo Esnoper®. O tempo médio entre a cirurgia e a goniopunção foi  $7,56 \pm 3,28$  meses para o grupo 1 e  $7,67 \pm 1,53$  meses para o grupo 2 ( $p=0,463$ ). A PIO média antes da goniopunção foi  $21,44 \pm 2,13$  e  $21,00 \pm 2,65$  mmHg para os olhos com Aquaflow® e Esnoper®, respectivamente. A PIO média depois da goniopunção foi  $13,44 \pm 1,94$  mmHg para o grupo Aquaflow® e  $13,33 \pm 2,31$  mmHg para o grupo Esnoper® ( $p=0,448$ ).

Não se registaram complicações intra-operatórias graves. As complicações pós-operatórias foram: hipotonia transitória ( $< 6$  mmHg depois da primeira semana de follow-up) em 5 olhos (10,0%) do grupo Aquaflow® e 2 olhos (7,7%) do grupo Esnoper®, sempre com câmara formada, sem necessidade de qualquer intervenção; e uma sinéquia periférica num olho do grupo 1 (2%) que obstruía parte da MTD. Tratava-se de um doente asmático, submetido a cirurgia combinada de faco-EPNP com Mitomicina C por intolerância aos colírios anti-HTO (tabela 3).

**Tabela 3 |** Complicações pós-operatórias.

Complicações	Aquaflow® (grupo 1)	Esnoper® (grupo 2)
Hipotonia	5 (10%)	2 (7,7%)
Hifema	0	0
Descolamento coróideu	0	0
CA baixa	0	0
Catarata	0	0
Sinéquia periférica	1 (2%)	0
Uveíte anterior	0	0

CA câmara anterior; PIO pressão intraocular

## DISCUSSÃO

A eficácia dos implantes na EPNP tem sido descrita em vários estudos<sup>5,7,14,15,23-25</sup>. O uso de implantes intra-esclerais previne a obliteração do lago escleral e contribui para a formação e funcionamento das vias de drenagem do HA, subconjuntival, intra-escleral e supracoroidal<sup>26</sup>. Teoricamente, a longo prazo os implantes permanentes são mais eficazes que os implantes absorvíveis. Erkiñç *et al*<sup>27</sup> demonstraram, num modelo animal, que os implantes não absorvíveis fixam melhor o lago intra-escleral que os implantes absorvíveis. Os dispositivos não absorvíveis criam um espaço intra-escleral, prevenindo a adesão entre o flap escleral e o leito escleral. Dahan *et al*<sup>25</sup>, através da biomicroscopia ultrassônica (UBM), confirmaram a existência de um espaço intra-escleral permanente à volta do implante T-Flux®. Por outro lado, os dispositivos absorvíveis mantêm o espaço intra-escleral criado cirurgicamente, durante o período pós-operatório de maior inflamação e cicatrização. Segundo vários autores, aquando da dissolução do implante, o processo de cicatrização está completo<sup>7,12,28</sup>. Chiou *et al*<sup>28</sup> investigaram o espaço escleral por UBM vários meses após a aplicação do implante de colagénio. Documentaram que o implante se dissolve lentamente, entre 6 a 9 meses, e que é substituído por tecido escleral autólogo, deixando um túnel.

Alguns estudos disponíveis na literatura comparam a eficácia entre implantes absorvíveis e não absorvíveis. Wiermann *et al*<sup>19</sup> investigaram a eficácia dos implantes SK-Gel® e T-Flux®, com e sem facoemulsificação, num estudo retrospectivo de 241 doentes, durante o período de 12 meses. Os resultados não mostraram diferenças na PIO dos 4 grupos. Mansouri *et al*<sup>15</sup> compararam o implante não absorvível de polimetilmetacrilato com o implante absorvível

de colagénio, durante o período médio de follow-up de 20 meses. O efeito na PIO e o grau de complicações foram os mesmos em ambos os grupos. Por outro lado, Rekas *et al*<sup>13</sup> mostraram um sucesso relativo mais baixo no caso da EPNP com implante de T-Flux<sup>®</sup> (84,1%), em relação ao implante SK-Gel<sup>®</sup> (93,2%), após 24 meses de follow-up. Uma tendência semelhante foi observada num estudo prospectivo, por Ravinet *et al*<sup>18</sup> comparando o uso de T-Flux<sup>®</sup> com Healon GV<sup>®</sup>. Após 2 anos de seguimento, o sucesso relativo foi 81,8% para o grupo do T-Flux<sup>®</sup> e 90,9% para o grupo do Healon GV<sup>®</sup>. Não foram encontradas diferenças quanto às complicações entre os grupos nestes 2 estudos.

O Esnoper<sup>®</sup> é um dos implantes mais recentes, produzido em Espanha, ainda com evidência científica escassa. O primeiro estudo foi publicado em 2006, com uma série de 3 doentes, submetidos a faco-EPNP. Fez-se a avaliação do lago escleral e MTD com UBM, provando a eficácia deste implante de acrílico<sup>16</sup>. Mais recentemente, em 2012, no congresso da Sociedade Europeia de Glaucoma, um estudo retrospectivo de 86 olhos não mostrou diferenças estatisticamente significativas entre os implantes T-Flux<sup>®</sup> e Esnoper<sup>®</sup><sup>29</sup>.

Este estudo compara a eficácia e complicações entre os implantes Aquaflow<sup>®</sup> e Esnoper<sup>®</sup> na EPNP. Até ao momento, após uma revisão da literatura, desconhece-se qualquer estudo publicado, que compare estes dois dispositivos.

A diferença entre os dois grupos na redução da PIO não foi significativa em nenhuma das visitas de follow-up. No entanto, a média da PIO no primeiro dia pós-operatório foi tendencialmente mais baixa no grupo com implante de colagénio. Segundo vários autores, quanto menor a PIO no pós-operatório imediato, maior a eficácia da cirurgia<sup>30,31</sup>. No entanto, neste estudo a longo prazo, 24 meses depois da cirurgia, o sucesso completo e relativo foi conseguido num número de olhos estatisticamente superior do grupo Esnoper<sup>®</sup>. Aos 36 meses de follow-up, manteve-se a mesma tendência, embora sem significado estatístico. Isto pode ser devido a um número insuficiente de doentes, pela assimetria do tamanho dos grupos e pelo número mais elevado de cirurgias combinadas. Durante o tempo de seguimento, verificou-se um aumento ligeiro da PIO, sobretudo nos olhos com Aquaflow<sup>®</sup>. Isto está provavelmente associado à disfunção da MTD, fibrose progressiva da via subconjuntival ou obliteração do lago intra-escleral. A confirmação destas hipóteses requer testes funcionais e histológicos.

A contribuição da remoção do cristalino na descida da PIO numa cirurgia combinada de catarata e glaucoma é pouco clara. A extracção de catarata sem cirurgia filtrante pode resultar numa descida da PIO em olhos saudáveis e

em menor extensão em olhos com glaucoma<sup>32,33</sup>. De acordo com D'Eliseo *et al*<sup>34</sup>, a EPNP com SK-Gel<sup>®</sup> combinada com facoemulsificação mostrou, a longo prazo, melhores resultados no controlo da PIO que na EPNP com SK-Gel<sup>®</sup> isolada. No entanto, outros autores não encontraram diferenças estatisticamente significativas na PIO de doentes submetidos a procedimentos não penetrantes (esclerectomia profunda, viscocanalostomia) com e sem facoemulsificação, mesmo a longo prazo<sup>19,35-38</sup>.

O número de fármacos anti-HTO foi em média reduzido para um número inferior no grupo Esnoper<sup>®</sup>, em relação ao grupo Aquaflow<sup>®</sup> ( $0,12 \pm 0,43$  versus  $0,46 \pm 0,95$ ), embora essa diferença não seja significativa.

Não se registaram diferenças entre os dois grupos em relação ao número de doentes, ao tempo e à eficácia da goniopunção. Este procedimento foi realizado num pequeno número de doentes, 9 (18,0%) do grupo Aquaflow<sup>®</sup> e 3 (11,5%) do grupo Esnoper<sup>®</sup>, num período tardio, em média 8 meses depois da EPNP, reflectindo a adequada dissecação durante a cirurgia. A necessidade da goniopunção depois da EPNP é causada pela insuficiência da MTD e fibrose subconjuntival progressiva<sup>13,36</sup>. Uma revisão da literatura, mostra que a frequência da goniopunção nos estudos de EPNP com implante de colagénio varia entre 41 e 60% (46%<sup>7</sup>, 41%<sup>24,40</sup>, 51%<sup>41</sup>, 59,8%<sup>6</sup>). Não se registou qualquer complicação pós goniopunção.

Não houve diferença significativa no número e na natureza das complicações pós-operatórias entre os dois grupos. A CA baixa, transitória, foi a complicação mais frequente. À semelhança de outros estudos com implante de colagénio<sup>2,3,5,11,42,43</sup> a taxa de complicações é baixa. Neste estudo, não se registou nenhum caso de descolamento da coróide ou endoftalmite.

Em ambos os grupos, no pós-operatório, observamos uma melhoria significativa da MAVC. No entanto, no grupo do implante Esnoper<sup>®</sup> a melhoria da AV foi estatisticamente superior ao grupo do implante Aquaflow<sup>®</sup> ( $p=0,001$ ). Isto pode ser explicado pelo maior número de cirurgias combinadas de faco-EPNP no grupo Esnoper<sup>®</sup> (81% versus 62%).

Registou-se uma melhoria do MD do campo visual em ambos os grupos, com significado no grupo do Aquaflow<sup>®</sup> ( $p=0,008$ ), o que indica o valor desta técnica na preservação da função do nervo ótico, devido ao controlo apropriado da PIO.

A maior limitação do nosso estudo é o aspecto retrospectivo. Existem diferenças no tamanho dos grupos que podem influenciar os resultados.

Em conclusão, a EPNP com o implante Esnoper<sup>®</sup> oferece taxas de sucesso semelhantes e a longo prazo, tendencialmente superiores às conseguidas com o implante de

colagénio. Ambos os implantes têm taxas de complicações comparáveis e os anti-hipertensores oculares foram significativamente reduzidos.

O Esnoper® tem custos de produção mais baixos, e isso pode tornar a cirurgia não penetrante do glaucoma uma opção viável, quando a limitação de recursos impedem o uso de implantes. Parece tratar-se de uma opção eficaz, segura e económica. É necessário um estudo prospectivo, a longo prazo, com um maior número de doentes que compare a EPNP com implante de colagénio, com implante de 2-hidroxietil metacrilato, e sem implante.

## BIBLIOGRAFIA

1. Shaarawy T, Mansouri K, Schnyder C, Ravinet E, Achaiche F, Mermoud A. Long-term results of deep sclerectomy with collagen implant. *J Cataract Refract Surg.* 2004 Jun;30(6):1225-31.
2. Mermoud A, Schnyder CC, Sickenberg M, Chiou AG, Hédiguer SE, Faggioni R. Comparison of deep sclerectomy with collagen implant and trabeculectomy in open-angle glaucoma. *J Cataract Refract Surg.* 1999 Mar;25(3):323-31.
3. El Sayyad F, Helal M, El-Kholify H, Khalil M, El-Maghraby A. Nonpenetrating deep sclerectomy versus trabeculectomy in bilateral primary open-angle glaucoma. *Ophthalmology.* 2000 Sep;107(9):1671-4.
4. Hondur A, Onol M, Hasanreisoglu B. Nonpenetrating glaucoma surgery: meta-analysis of recent results. *J Glaucoma.* 2008 Mar;17(2):139-46.
5. Shaarawy T, Nguyen C, Schnyder C, Mermoud A. Comparative study between deep sclerectomy with and without collagen implant: long term follow up. *Br J Ophthalmol.* 2004 Jan;88(1):95-8.
6. Bissig A, Rivier D, Zaninetti M, Shaarawy T, Mermoud A, Roy S. Ten years follow-up after deep sclerectomy with collagen implant. *J Glaucoma.* 2008 Dec;17(8):680-6.
7. Shaarawy T, Mermoud A. Deep sclerectomy in one eye vs deep sclerectomy with collagen implant in the contralateral eye of the same patient: long-term follow-up. *Eye (Lond).* 2005 Mar;19(3):298-302.
8. Lachkar Y, Hamard P. Nonpenetrating filtering surgery. *Curr Opin Ophthalmol.* 2002 Apr;13(2):110-5.
9. Muñoz-negrete FJ, Rebolleda G, Casas-Ilera P, Cabrejas I. . Implantes en cirugía no perforante del glaucoma
10. Oana S, Vila AJ, Suriano M, Milla GE, Buchacra O, Duch T. A new implant for deep sclerectomy: Esnoper®. *jp-journals.* 2011 Set-Dez ( citado 2013 Out 19). Disponível em:[http://www.jaypeejournals.com/eJournals/ShowText.aspx?ID=2342&Type=FRE&TYP=TOP&IN=\\_eJournals/images/JPLOGO.gif&IID=193&isPDF=YES](http://www.jaypeejournals.com/eJournals/ShowText.aspx?ID=2342&Type=FRE&TYP=TOP&IN=_eJournals/images/JPLOGO.gif&IID=193&isPDF=YES).
11. Chiou AG, Mermoud A, Hédiguer SE, Schnyder CC, Faggioni R. Ultrasound biomicroscopy of eyes undergoing deep sclerectomy with collagen implant. *Br J Ophthalmol.* 1996 Jun;80(6):541-4.
12. Sourdille P, Santiago PY, Villain F, Yamamichi M, Tah H, Parel JM, Ducournau Y. Reticulated hyaluronic acid implant in nonpenetrating trabeculectomy. *J Cataract Refract Surg.* 1999 Mar;25(3):332-9.
13. Rekas M, Lewczuk K, Fuksińska B, Rudowicz J, Pawlik R, Stankiewicz A. Combined surgery for cataract and glaucoma: PDS with absorbable SK-gel implant compared with PDS with non-absorbable T-flux implant - medium-term results. *Curr Med Res Opin.* 2010 May;26(5):1131-7.
14. Ateş H, Uretmen O, Andaç K, Azarsiz SS. Deep sclerectomy with a nonabsorbable implant (T-Flux): preliminary results. *Can J Ophthalmol.* 2003 Oct;38(6):482-8.
15. Mansouri K, Shaarawy T, Wedrich A, Mermoud A. Comparing polymethylmethacrylate implant with collagen implant in deep sclerectomy: a randomized controlled trial. *J Glaucoma.* 2006 Jun;15(3):264-70.
16. Contreras I, Noval S, Muñoz-Negrete FJ, Rebolleda G, García-Feijoó J, de la Cámara J. Ultrasound biomicroscopy in deep sclerectomy with a new acrylic implant. *Arch Soc Esp Oftalmol.* 2006 Aug;81(8):445-50.
17. Cabrejas L, Rebolleda G, Muñoz-Negrete FJ, Losada D. An ultrasound biomicroscopy study of filtering blebs after deep sclerectomy with a new acrylic implant. *Eur J Ophthalmol.* 2011 Jul-Aug;21(4):391-9.
18. Ravinet E, Bovey E, Mermoud A. T-Flux implant versus Healon GV in deep sclerectomy. *J Glaucoma.* 2004 Feb;13(1):46-50.
19. Wiermann A, Zeitz O, Jochim E, Matthiessen ET, Wagenfeld L, Galambos P, Scharioth G, Matthiesen N, Klemm M. A comparison between absorbable and non-resorbable scleral implants in deep sclerectomy (T-Flux and SK-Gel). *Ophthalmologie.* 2007 May;104(5):409-14.
20. Rekas M, Wierzbowska J, Lewczuk K, Siemiakowska A, Stankiewicz A. The effectiveness of phacoepi-sclerectomy performed with implantation sk-gel and T-flux--12 months observations. *Klin Oczna.* 2008;110(4-6):145-50.
21. Schreyger F, Scharioth G, Baatz H. SKGEL® implant versus T-Flux® implant in the contralateral eye in deep sclerectomy with phacoemulsification: long-term follow-up. *Open Ophthalmol J.* 2008 Mar 28;2:57-61.

22. Roy S, Mermoud A. Adjuvants to nonpenetrating surgery: drains and implants. *J Fr Ophthalmol* 2007; 29:1175-9.
23. Demailly P, Lavat P, Kretz G, Jeanteur-Lunel MN. Non-penetrating deep sclerectomy (NPDS) with or without collagen device (CD) in primary open-angle glaucoma: middle-term retrospective study. *Int Ophthalmol*. 1996-1997;20(1-3):131-40.
24. Karlen ME, Sanchez E, Schnyder CC, Sickenberg M, Mermoud A. Deep sclerectomy with collagen implant: medium term results. *Br J Ophthalmol*. 1999 Jan;83(1):6-11.
25. Dahan E, Ravinet E, Ben-Simon GJ, Mermoud A. Comparison of the efficacy and longevity of nonpenetrating glaucoma surgery with and without a new, nonabsorbable hydrophilic implant, *Ophthalmic Surg Lasers Imaging* 2003; 34:457-63.
26. Delarive T, Rossier A, Rossier S, Ravinet E, Shaarawy T, Mermoud A. Aqueous dynamic and histological findings after deep sclerectomy with collagen implant in an animal model. *Br J Ophthalmol*. 2003 Nov;87(11):1340-4.
27. Erkiliç K, Ozkiriş A, Evereklioglu C, Kondaş O, Güler K, Dogan H. Deep sclerectomy with various implants: an experimental and histopathologic study in a rabbit model. *Ophthalmologica*. 2004 Jul-Aug;218(4):264-9.
28. Chiou AG, Mermoud A, Underdahl JP, Schnyder CC. An ultrasound biomicroscopic study of eyes after deep sclerectomy with collagen implant. *Ophthalmology*. 1998 Apr;105(4):746-50.
29. Piqueras SC, Amorós NP, Valladares AM, Moreno IF, González IP. Comparative study between Esnoper and T-flux as device for deep esclerectomy surgery after one year of follow-up. 10th EGS Congress. 2012 17-22 June. Copenhagen. Denmark.
30. García-Pérez JL, Rebolleda G, Muñoz-Negrete FJ. Intraocular pressure on the first postoperative day as a prognostic indicator in phacoemulsification combined with deep sclerectomy. *J Cataract Refract Surg*. 2008 Aug;34(8):1374-8.
31. Shaarawy T, Flammer J, Smits G, Mermoud A. Low first postoperative day intraocular pressure as a positive prognostic indicator in deep sclerectomy. *Br J Ophthalmol*. 2004 May;88(5):658-61.
32. Shingleton BJ, Pasternack JJ, Hung JW, O'Donoghue MW. Three and five year changes in intraocular pressures after clear corneal phacoemulsification in open angle glaucoma patients, glaucoma suspects, and normal patients. *J Glaucoma* 2006; 15: 494-8.
33. Yalvac I, Airaksinen PJ, Tuulonen A. Phacoemulsification with and without trabeculectomy in patients with glaucoma. *Ophthalmic Surg Lasers* 1997; 28: 469-75.
34. D'Eliseo D, Pastena B, Longanesi L, Grisanti F, Negrini V. Comparison of deep sclerectomy with implant and combined glaucoma surgery. *Ophthalmologica* 2003; 217: 208-11.
35. Cillino S, Pace FD, Casuccio A, et al. Deep sclerectomy versus punch trabeculectomy with or without phacoemulsification: a randomized clinical trial. *J Glaucoma* 2004; 13: 500-6.
36. Wishart MS, Shergill T, Porooshani H. Visco canalostomy and phacovisco canalostomy: long-term results. *J Cataract Refract Surg* 2002; 28: 745-51.
37. Wishart PK, Wishart MS, Porooshani H. Visco canalostomy and deep sclerectomy for the surgical treatment of glaucoma: a longterm follow-up. *Acta Ophthalmol Scand* 2003; 81: 343-8.
38. Uretmen O, Ates H, Guven S, Andac K. Comparison of outcomes of visco canalostomy and phacovisco canalostomy. *Can J Ophthalmol* 2003; 38: 580-6.
39. Anand N, Pilling R. Nd:YAG laser goniotomy after deep sclerectomy: outcomes. *Acta Ophthalmol*. 2010 Feb;88(1):110-5. doi: 10.1111/j.1755-3768.2008.01494.x. Epub 2009 Mar 19.
40. Mermoud A, Karlen ME, Schnyder CC, Sickenberg M, Chiou AG, Hédiguer SE, Sanchez E. Nd:Yag goniotomy after deep sclerectomy with collagen implant. *Ophthalmic Surg Lasers*. 1999 Feb;30(2):120-5.
41. Shaarawy T, Karlen M, Schnyder C, Achache F, Sanchez E, Mermoud A. Five-year results of deep sclerectomy with collagen implant. *J Cataract Refract Surg*. 2001 Nov;27(11):1770-8.
42. Ambresin A, Shaarawy T, Mermoud A. Deep sclerectomy with collagen implant in one eye compared with trabeculectomy in the other eye of the same patient. *J Glaucoma*. 2002 Jun;11(3):214-20.
43. Chiselita D. Non-penetrating deep sclerectomy versus trabeculectomy in primary open-angle glaucoma surgery. *Eye* 2001 Apr;15:197-201.

---

Os autores não têm quaisquer interesses financeiros com este trabalho.  
Este artigo é original não tendo sido publicado previamente.  
Os autores cedem igualmente os direitos de autor à SPO.

#### CONTACTO

Josefina Serino  
Serviço de Oftalmologia do Hospital Pedro Hispano  
Rua Dr. Eduardo Torres  
4464-513 Senhora da Hora - Portugal  
juseserino@gmail.com