

Caso radiológico

Filipe Macedo¹

Adolescente de 14 anos do sexo feminino, com quadro de febre e tosse.

Realiza radiografia do tórax (Figura 1), que revelou uma imagem radiopaca em banda vertical no campo superior e

médio do hemitórax esquerdo (assinalada na imagem). Sem outras alterações associadas.

Qual o seu diagnóstico?

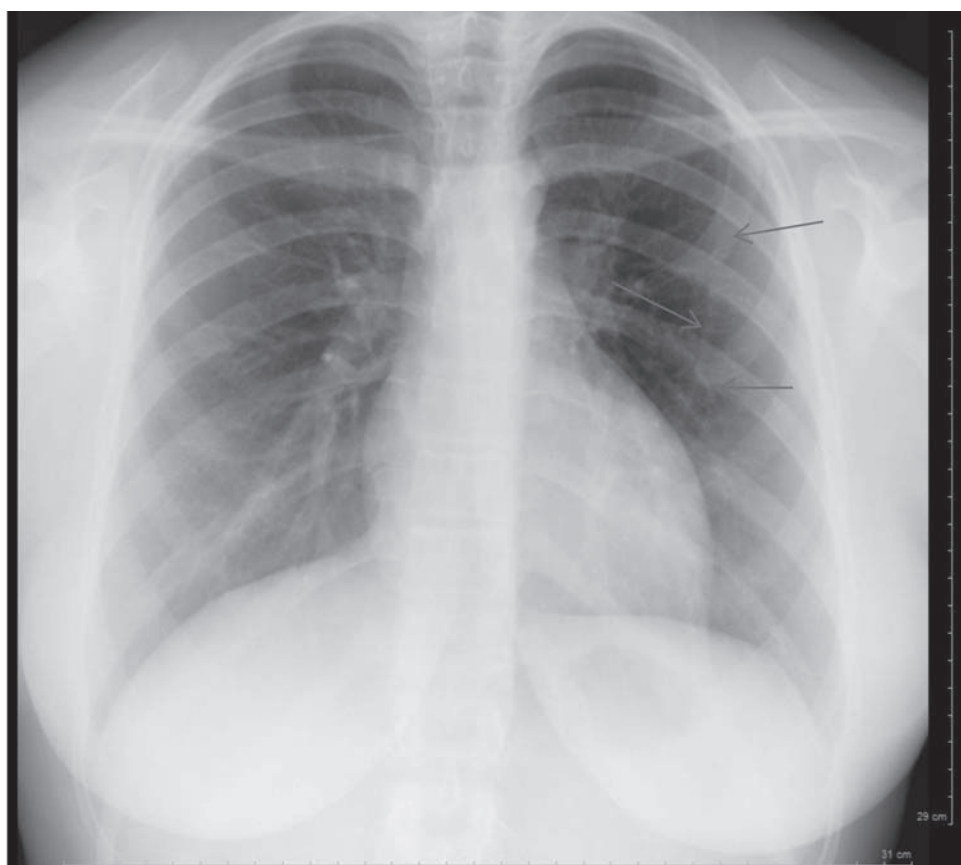


Figura 1 – Incidência de face

¹ Especialista em Radiologia, Serviço Médico de Imagem Computorizada, 4250-367 Porto, Portugal. filipe.macedo72@gmail.com

DIAGNÓSTICO

Imagem artefactual causada pela sobreposição dos cabelos compridos.

COMENTÁRIOS

Os artefactos causados pela sobreposição de estruturas extratorácicas (ex: cabelos, roupas) ou torácicas (ex: pregas e lesões cutâneas, músculos peitorais desenvolvidos, mamilos), são causa frequente de falsas imagens no Rx de tórax. Podem condicionar imagens com dificuldade de interpretação variável, chegando por vezes a simular opacidades parenquimatosas, pleurais nodulares e até brônquicas⁽¹⁾.

Este facto deve ser tido em conta na leitura sistematizada do exame, devendo sempre considerar-se a possibilidade de uma imagem artefactual, sobretudo na presença de imagens bizarras.

No caso em análise bastou repetir o exame após reposicionar os cabelos, confirmando-se o desaparecimento da falsa imagem.

Palavras-chave: Artefactos, cabelo, radiografia do tórax.

ABSTRACT

We present a case of a 14-year-old girl with fever and cough in whom the chest x-ray revealed a bizarre density over the upper two thirds of the left lung. It was due to the superimposed long hair hanging on her back.

Artefacts images must systematically be suspected specially when being of strange shapes.

Key-words: Artefacts, chest x-ray, hair.

Nascer e Crescer 2014; 23(1): 46-47

REFERÊNCIAS BIBLIOGRÁFICAS

1. Hassan Max, Valois Philippe. Guide d'interprétation de la radiographie thoracique de l'enfant. Séméiologie normale et pathologique. Paris : Médecine-Sciences Flammarion; 2005. p. 26-7.

Recebido a 12.02.2014 | Aceite a 09.03.2014