

Caso estomatológico

José M. S. Amorim¹

Criança do sexo feminino com oito anos de idade que foi enviada à nossa consulta há dois meses, devido ao aparecimento de múltiplas lesões vegetantes, acompanhadas de edema e rubor ao nível da face dorsal e da ponta da língua. Estava medicada com “Celestone” desde há dois dias, após observação na urgência pediátrica.

Foi decidido manter a terapia.

Na reavaliação efetuada uma semana depois, as lesões tinham desaparecido completamente apresentando a língua aspeto e volume normais.

Há três semanas apresenta nova crise com menos vesículas mas com rubor intenso da ponta da língua e edema (Figura 1).

Antecedentes pessoais irrelevantes.

Ao exame objetivo apresenta:

- múltiplas formações vegetantes, tipo couve flor, na ponta da língua com rubor intenso e edema;
- sem dor;
- sem fatores traumáticos;
- orofaringe sem alterações;
- sem lesões cutâneas.

Face ao descrito:

Qual o seu diagnóstico?

Qual a sua atitude?

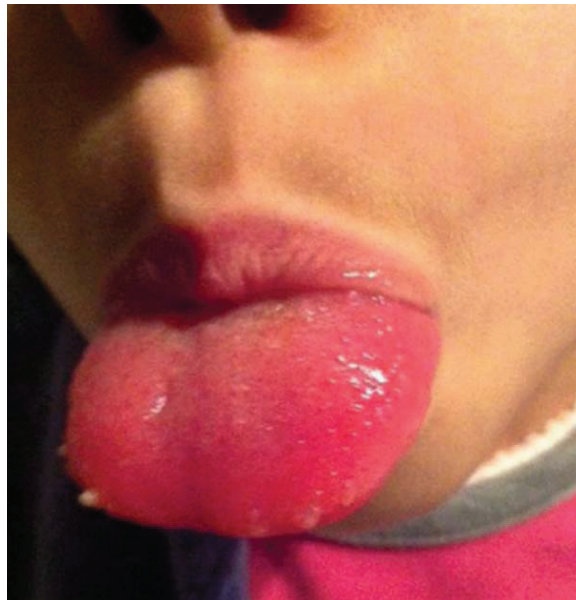


Figura 1

¹ S. Estomatologia e de Cirurgia Maxilofacial, Unidade Pediátrica, CH Porto.
4099-001 Porto, Portugal

COMENTÁRIOS

No caso apresentado foi colocada a hipótese de se tratar de um Papiloma escamoso.

Os papilomas são neoplasias epiteliais benignas muitas vezes acompanhadas de infecção pelo HPV. Manifestam-se como lesões vegetantes, com superfície tipo couve-flor e geralmente são assintomáticos.

São de pequenas dimensões, podendo ser encontradas em qualquer localização da mucosa oral, mas com maior incidência no palato duro e palato mole.

Geralmente são lesões isoladas, mas podem aparecer na forma de lesões múltiplas.

O diagnóstico faz-se por exame histológico: ocorre proliferação acentuada do epitélio, com projeções acima da superfície da mucosa e a superfície do epitélio é hiperqueratósica, observando-se com frequência inclusões vínicas de HPV.

O tratamento consiste na exérese das lesões, e raramente recidiva.

ABSTRACT

A female child eight-years aged presented with multiple vegetating lesions, accompanied by swelling and redness at the level of the dorsal face and tongue tip. Physical examination showed: multiple vegetative formations, like cauliflower, on the tip of the tongue with intense redness and swelling.

Papillomas are benign epithelial neoplasms often accompanied by HPV infection. The diagnosis is made by histological examination, after surgical removal of the lesions, and rarely relapses.

Key-words: Benign epithelial neoplasms, histological examination, HPV infection, papilomas, surgical removal.

REFERÊNCIAS BIBLIOGRÁFICAS

1. Cawson RA, Odell EW. Cawson's Essentials of Oral Pathology and Oral Medicine. 7th. Edinburgh: Churchill Livingstone, 2002: 278.

ENDEREÇO PARA CORRESPONDÊNCIA

José Amorim
Centro Hospitalar do Porto
S. Estomatologia e de Cirurgia Maxilofacial,
Unidade Pediátrica
4099-001 Porto, Portugal

Recebido a 09.05.2014 | Aceite a 28.05.2014